ORTOPEDIA
și
TRAUMATOLOGIA

MICĂ ENCICLOPEDIE

EDITURA ȘTIINȚIFICĂ ȘI ENCICLOPEDICĂ

Scanned with OKEN Scanner

Coordonator
conf. dr. Andrei VOINEA

Autori
dr. Nicolae GORUN
dr. Constantin ȘIȘIROI
dr. Doru Lucian VESEI
conf. dr. Andrei VOINEA

Revizia științifică
medic primar dr. Andrei FIRICĂ

Redactare și coordonare lexicografică
CARMEN ZGĂVÂRDICI

Scanned with OKEN Scanner

Dr. DOBRE CORNELIU
medic

ORTOPEDIA ŞI TRAUMATOLOGIA

mică enciclopedie

EDITURA ŞTIINŢIFICĂ ŞI ENCICLOPEDICĂ
Bucureşti, 1987

Scanned with OKEN Scanner

PREFAȚĂ

În prezent, specialitatea de ortopedie și traumatologie a devenit o specialitate foarte largă, ocupîndu-se de toate bolile congenitale și dobîndite ale scheletului de susținere și mișcare (coloana vertebrală și membre), care pot beneficia, mai devreme sau mai tîrziu, în evoluțiile lor de metodele terapeutice specifice (tratament ortopedic sau chirurgical).

În practica zilnică, se întîlnesc mulți bolnavi cu afecțiuni ale aparatului locomotor, care nu pot beneficia de tratament medical sau fizical și care se adresează specialistului ortoped în vederea unui tratament ortopedico-chirurgical adecvat. Avînd în vedere frecvența crescută a bolilor și traumatismelor aparatului locomotor, precum și perioada îndelungată de timp necesară, deseori, pentru reinserția profesională a acestor bolnavi, este absolut necesară o preocupare sporită pentru reducerea morbidității cu incapacitate temporară de muncă, care grevează statistica tuturor cabinetelor de ortopedie și traumatologie, și luarea unor măsuri cît mai precise de profilaxie. De aceea, prezentarea bolilor ortopedice și traumatismelor aparatului locomotor ocupă un loc important în lucrare.

Cu deosebire în ultimele decenii, multe boli de domeniul reumatologiei, medicinei interne, balneofizioterapiei au putut fi influențate în evoluția lor datorită mijloacelor ortopedice și chirurgicale. Iată de ce în lucrare s-a inclus un număr relativ mare de boli și sindroame care intră, la prima vedere, în sfera de preocupare a reumatologului, internistului, balneologului, pediatrului sau geneticianului.

Multe dintre aceste sindroame, bineînțeles dacă sînt compatibile cu viața, beneficiază astăzi de tratament ortopedico-chirurgical.

În legătură directă cu creșterea frecvenței și gravității accidentelor de circulație, de muncă, de sport și casnice, au crescut, în mod simțitor frecvența și gravitatea leziunilor traumatice ale aparatului locomotor (răni, contuzii, entorse, luxații, fracturi, politraumatisme). Toate aceste leziuni traumatice impun o cunoaștere cît mai precisă a cadrului lor clinic în vederea adoptării celui mai adecvat tratament.

Este meritul autorilor (specialiști cu o bogată experiență clinică și cu preocupări permanente în cercetarea științifică aplicativă) de a fi selectat noțiunile de bază, frecvent întîlnite în domeniul patologiei aparatului locomotor, și de a le fi prezentat într-o manieră sintetică, într-un limbaj accesibil diverselor categorii de cititori: elevilor liceelor sanitare, studenților în medicină, medicilor stagiari, specialiștilor, care au datoria să trateze aceste boli în scopul reducerii morbidității și invalidității.

Articolului-titlu aferent fiecărui grup de leziuni, și care cuprinde etiopatogenia, simptomatologia, diagnosticul pozitiv (aspect clinic și radiografic) și diferențial, evoluția și prognosticul, principiile de tratament ale bolii, i se subsumează celelalte localizări pe segmente.

Scanned with OKEN Scanner

Majoritatea bolilor au fost înserate în text sub denumirea mai des folosită, introducîndu-se în paranteză sinonimele sub care boala respectivă mai poate fi întîlnită în literatura de specialitate și în practica zilnică.

În limita spațiului acordat s-au prezentat noțiunile de bază absolut necesare pentru diagnostic și tratament; acuratețea științifică cu care sînt redate orientează clar pe specialist și împiedică orice confuzie între noțiuni.

Iconografia lucrării cuprinde bolile și traumatismele întîlnite mai frecvent în practica medicală, unele dintre ele fiind doar exemple clinice și radiografice ale unor leziuni, altele prezentînd și rezultatul tratamentelor efectuate.

Prin modul de prezentare — stil concis și clar, terminologie consacrată, ilustrație funcțională — ORTOPEDIA ȘI TRAUMATOLOGIA. MICĂ ENCICLOPEDIE reprezintă cu certitudine o realizare deosebită, fiind în același timp prima lucrare de acest gen apărută în literatura de specialitate din țara noastră.

general-maior prof. dr. loc GH. NICULESCU

A

AB, prefix care introduce în termenii compuşi sensul de separare, îndepărtare.

ABCES, colecţie purulentă, bine delimitată de ţesuturile înconjurătoare formată prin dezintegrarea ţesuturilor, sub acţiunea unor agenţi microbieni sau parazitari.

Abces artrifluent, A. care ia naştere într-o articulaţie cu leziuni tuberculoase şi duce, în final, la distrugerea articulaţiei. De obicei, se exteriorizează la distanţă de punctul de origine.

Abces Brodie, proces inflamator caracterizat printr-o liză osoasă metafizară, fără condensare în jur, cu conţinut albuminos, steril.

Abces cald, colecţie purulentă formată în timp scurt, însoţită de fenomene inflamatoare loco-regionale, produsă de microbi nespecifici (stafilococ, streptococ, bacil tific, bacil coli, pneumococ, anaerobi) sau prin injectarea unor substanţe chimice iritante (calciu, iod etc. — **A.** aseptic). Este format dintr-o cavitate conţinătoare neoformată şi un conţinut purulent. Bolnavul prezintă fenomene inflamatoare locale (calor, tumor, rubor, dolor, functiolesa) sau generale (febră, frison, anorexie, insomnie); la 3—4 zile, apare fluctuenţă locală, iar febra oscilează. Examenul de laborator evidenţiază creşterea leucocitelor (granulocitelor) şi a vitezei de sedimentare a hematiilor. Se însoţeşte de complicaţii locale (limfangită, adenită, pleurezie, peritonită etc.) sau generale (septicemie, septicopioemie). Puroiul este gros, cremos. Peretele extern este dur, scleros şi separă bine **A.** de ţesutul sănătos. Trebuie diferenţiat de: tumori cu evoluţie acută, → *abces rece* suprainfectat, chist sebaceu infectat, anevrism aderent la piele. Tratamentul este patogenic (comprese alcoolizate, vaccin polimicrobian, blocaj novocainic, repaus), etiologic (conform antibiogramei) sau chirurgical (puncţie evacuatoare şi terapeutică sau incizie de evacuare şi drenaj în punct decliv).

Abces osifluent, A. legat de o leziune osoasă, care l-a determinat şi îl întreţine.

Abces postinjecţional, colecţie dezvoltată într-o zonă în care s-a injectat un medicament. Apare datorită unei contaminări masive prin defecţiuni de asepsie-antisepsie la efectuarea injecţiei, prin nerespectarea indicaţiilor de administrare a unor medicamente (**A.** aseptice). Tratamentul este chirurgical: incizia şi evacuarea colecţiei purulente.

Abces rece, colecţie purulentă produsă de bacilul Koch şi constituită în timp îndelungat, cu absenţa fenomenelor inflamatorii locale, fiind o manifestare exteriorizată a tuberculozei osteoarticulare. Poate fi determinat şi de micoze, colibacili sau alţi microbi ce formează colecţii cu evoluţie latentă. Peretele **A.** rece prezintă o membrană tuberculigenă (Lannelongue), care produce puroiul şi propagă infecţia la distanţă de focarul de origine. Puroiul este cazeos, grunjos şi conţine bacili Koch. Se exteriorizează sub piele, unde se constată

o formațiune fluctuentă nedureroasă, uneori fistulizată, cu orificiu de drenaj prezentînd margini anfractuoase, datorită invaziei tegumentului de către foliculii tuberculoși. Uneori, se suprainfectează, fapt care modifică tabloul clinic. Cînd A. rece este localizat pe organele interne, semnele clinice sînt cele ale organului afectat. Este necesară puncția, examenul macro- și microscopic, inocularea la cobai, însămînțarea pe mediu Löwenstein. Diagnosticul diferențial se face cu sporotrihoza (gome hipodermice numeroase), actinomicoza (granulații caracteristice prezente în puroi), chistul sebaceu (conținut cazeos), goma sifilitică (examen serologic, proba terapeutică). Nu se incizează niciodată și nu se lasă să fistulizeze. Se practică totdeauna puncția evacuatoare și terapeutică (1 g streptomicină sau 10 ml PAS 20%), introducînd acul oblic, prin tegumentul sănătos și niciodată în același loc. Se poate extirpa în totalitate, cu sutură primară sau drenaj. În A. reci fistulizate sau osifluente, se practică o spălătură cu soluție 10% de PAS. În A. reci cu localizare viscerală, este indicată rezecția segmentară sau totală, asociată sau nu cu operații derivative.

Abces cazeos, A. rece, de origine tuberculoasă, plin cu o substanță semilichidă, denumită cazeum.

Abces migrator, A. rece care migrează prin interstiții sau spații anatomice mai slabe, datorită gravitației.

Abces rece reîncălzit, A. rece infectat secundar cu germeni piogeni.

Abces rezidual, A. dezvoltat în același loc după un timp variabil de la evacuarea spontană sau chirurgicală a unui A. primitiv.

Abces tecal, A. localizat în teaca sinovială a unui tendon.

Abces torpid, A. cu evoluție lentă, fără tendință de deschidere și evacuare.

ABDUCȚIE, mișcare de îndepărtare a unei extremități sau a unui segment anatomic față de axul corpului (braț, coapsă, degete).

Abducție cubitală congenitală a degetelor, malformație de etiologie necunoscută, caracterizată prin devierea medială a degetelor.

ABERAȚIE CROMOZOMIALĂ, schimbare în ordinea liniară a genelor într-un grup ligatural, fără schimb genetic între cromozomi, sau cu schimb genetic, dar între cromozomi neomologi.

ABLAȚIE, îndepărtare a unei părți din corp. A. este o modalitate de exereză.

ABRACHIOCEPHALIE (abrahiocefalie), monstruozitate caracterizată prin absența congenitală a brațelor și capului. Sin. *acephalobrachie (acefalobrahie)*.

ABRACHIUS, făt anormal caracterizat prin lipsa unui braț sau a ambelor brațe.

ABSENȚĂ CONGENITALĂ A PERONEULUI, malformație parțială sau totală, asociată frecvent cu absența razei peroniere a piciorului. Absența totală a peroneului se însoțește de o hipoplazie și curbare antero-externă a tibiei, tibia prezentînd uneori o pseudartroză congenitală. Piciorul este deviat în valgus și echin. La palpare se constată o coardă fibroasă în locul reliefului osos. Absența parțială a peroneului, fără deformarea piciorului, cu o scurtare moderată a gambei necesită încălțăminte ortopedică sau operație de egalizare a membrului opus. Absența totală a peroneului, cu gamba mult scurtată și tibia curbată anteroextern, implică tratament conservator (masaj, gimnastică, manipulări de redresare a deformației urmate de imobilizare în aparate gipsate și aparate ortopedice) și chirurgical. După vîrsta de 2 ani (extirparea corzii fibro-cartilaginoase, eliberarea părților moi retractate de pe fața laterală și posterioară a articulației gleznei, capsulotomie, alungire a tendonului



Fig. 1. Absență congenitală totală de peroneu stîng împreună cu razele digitale corespunzătoare IV și V (aspect radiografie de față și de profil).

achilian și a mușchilor peronieri. După 10 ani se indică osteotomia de corectare a curburii tibiale, artrodeza tibioastragaliană sau refacerea maleolei peroniere prin bifurcarea tibiei (Bardenhauer) sau osteoplastie cu grefon tibial (Albee). Amputația este indicată în tulburările de mers importante, cînd scurtarea depășește 10 cm (fig. 1) →*malformații congenitale*.

ABSENȚĂ CONGENITALĂ A RADIUSULUI, malformație rară, de obicei unilaterală, fiind parțială sau totală (hemimelie) cu segmentul radial dispărut înlocuit de un cordon fibros sau fibro-cartilaginos, iar cubitusul este încurbat și mai gros; musculatura antebrațului de partea radială lipsește sau este slab dezvoltată, nervul median este pe partea radială, nervul cubital este normal (inervează mușchii intrinseci ai mîinii), artera humerală se bifurcă la un nivel mai sus situat pe braț, iar artera radială este absentă sau foarte subțire. Antebrațul este subțire, scurt și incurbat, iar pe marginea sa internă se palpează un cubitus îngroșat și curb, mîna fiind înclinată radial și fixată în pronație și flexie palmară; cînd se încearcă extensia pumnului, degetele se flectează ca în →*sindromul Volkmann*. Tratamentul este ortopedic (aparate gipsate corectoare succesive, schimbate la 2—3 săptămîni; dispozitive ortopedice; manipulări manuale de redresare a mîinii) sau chirurgical (grefon tibial fixat în cubitus și carp, cu rol de suport pentru carp; despicarea epifizei inferioare a cubitusului și fixarea carpului în spațiul creat; refacerea parțială a radiusului cu o autografă peronieră introdusă în fragmentul radial prezent sau oblic în diafiza cubitală; policizarea indexului în cazul absenței policelui) (fig. 2).

ABSENȚĂ CONGENITALĂ A TIBIEI, malformație totală sau parțială, asociată cu alte malformații, alterînd profund articulația genunchiului, iar

Fig. 2. Absență congenitală totală de radius drept împreună cu policele.

peroneul este mai scurt, curbat și îngroșat; articulația genunchiului este balantă, gamba deviată în flexiune și varus, piciorul rotat intern și cu fața plantară privind intern. Adaptat la funcția de sprijin, peroneul s-a „tibializat", maleola peronieră proemină sub tegumente, iar piciorul prezintă malformații ale degetelor (sindactilie, polidactilie, absența unor raze ale piciorului) sau mușchilor. Absența totală a tibiei implică dezarticulația genunchiului cu protezare bună. La copilul mic (sub 6 luni) se încearcă alinierea peroneului cu femurul și cu piciorul prin manevre manuale, urmate de imobilizare în aparate gipsate succesive. După 6 luni, se indică aparat ortopedic pînă la dezvoltarea completă a scheletului cînd se practică implantarea peroneului în epifiza distală a femurului; după 1 an de la prima intervenție se practică implantarea peroneului în astragal sau calcaneu. În absența extremității proximale a tibiei se practică fuziunea capului peroneului la epifiza distală a femurului; dacă lipsește extremitatea distală a tibiei, se secționează peroneul în porțiunea superioară, se fixează la diafiza tibială și se implantează în oasele tarsului. Uneori, este indicată amputația de necesitate.

ACEPHALOBRACHIE (acefalobrahie), ABRACHIOCEPHALIE (abrahiocefalie)

ACHEIRIE 1. Absența congenitală a mîinilor. Tratamentul este protetic. **2.** Sindrom isteroid care constă în pierderea senzațiilor și simțului de prehensiune a uneia sau ambelor mîini.

ACHILLODINIE, durere tendinoasă sau în bursa pretendinoasă achilbiană, exagerată la flexia și extensia forțată ale piciorului.

ACONDROPLAZIE, malformație congenitală produsă printr-un defect de proliferare a celulelor cartilajului de creștere, avînd un caracter ereditar — familial dominant și evidențiindu-se de la naștere : talie mică, craniu enorm, membre scurte. Nanismul acondroplazic este foarte accentuat, deficienții avînd trunchiul aproape normal, iar membrele scurte (micromelie). Micromelia de tip rizomelic interesează humerusul și femurul. Prezintă coapsele curbate, picioarele pătrate, mîinile mici și cu degetele divergente (mînă în trident). Capul este mare (circumferința de 60—65 cm), cu bosele frontale și parietale exagerate, nas scurt și gros (în șa) și prognatism inferior. Radiografic, se constată micșorarea grosimii cartilajului de creștere, încurbarea și scurtarea oase-

lor membrelor, deformare în „ciuperci" a capului femural și humeral, micșorarea strîmtorii superioare a bazinului. Nu există tratament.

ACROCEFALOPOLISINDACTILIE (sindrom Carpenter), malformație congenitală, caracterizată prin diformități craniene și sindactilii multiple la nivelul mîinilor și picioarelor.

ACROCEFALOSINDACTILIE (sindrom Apert), sindrom asemănător → *acrocefalopolisindactiliei*, dar cu sindactilii limitate.

ACRODISPLAZIE, malformație congenitală caracterizată prin dezvoltarea inegală anormală a membrelor.

Acrodisplazia epifizară (boală Thiemann) este o varietate individualizată a **A.**

ACROMEGALIE (boala Pierre-Marie), boală cauzată de hipersecreția de hormon somatotrop hipofizar. Are ca efect dezvoltarea exagerată a extremităților (mîini, picioare, mandibulă), limbii, viscerelor și tulburări metabolice.

ACROOSTEOLIZĂ, maladie idiopatică caracterizată prin osteoliza extremităților. Are două variante clinice importante: *tipul falangian* (interesează falangele, în special cele distale) și *tipul carpo-tarsian* (interesează întreaga mînă sau întregul picior).

ACROPATIE ULCEROMUTILANTĂ FAMILIALĂ, boală rară, ereditară, interesînd tinerii, datorită leziunilor degenerative ale ganglionilor spinali și ale rădăcinilor posterioare ale plexului lombo-sacrat, determinînd leziuni trofice cutanate (ulcer trofic la punctele de sprijin plantar, indolor și progresiv), neurologice (hipoestezia gambei și piciorului în „ciorap"; disocierea sensibilității, absența reflexelor achiliene) și osteoarticulare (deformarea piciorului; eliminare de sechestre și amputații). Examenul radiografic evidențiază osteoliză difuză a piciorului, cu aspect de „acadea suptă". Se indică folosirea de ghete artopedice de descărcare a piciorului, măsuri igienice, asanarea chirurgicală a ulcerelor trofice și a leziunilor osteoartritice, amputația antepiciorului.

ADAMANTINOM (ameloblastom), tumoare semimalignă foarte rar întîlnită, care se dezvoltă, de obicei, la nivelul mandibulei, pe incluzii de epiteliu adamantin Malassez, semnalată însă și pe oasele lungi (cel mai des pe tibie, mai rar pe femur, radius, cubitus, humerus). Cînd se dezvoltă pe șaua turcească poartă numele de *craniofaringiom*. Are o simptomatologie puțin caracteristică și crește lent, dar poate da metastaze în ganglionii regionali, metastaze pulmonare și scheletice, motiv pentru care numeroși autori au încadrat această tumoare în grupa tumorilor maligne. Clinic, se manifestă prin dureri locale, cu deformare fusiformă a segmentului, evoluție îndelungată și prognostic rezervat. Examenul microscopic pune în evidență straturi și cuiburi de celule epiteliale dispuse în palisade. Celulele epiteliale din zona centrală sînt uneori stelate și formează plase cu aspect chistic. În alte zone, celulele epiteliale prezintă punți intercelulare. Uneori, se întîlnesc celule asemănătoare cu celulele bazale din carcinom. Pe radiografie, se pune în evidență o zonă de intensitate redusă, cu aspect lobular sau chistic, bine delimitată, presărată uneori cu mici imagini opace cu contur neregulat. În creșterea sa excentrică, tumoarea prinde toată diafiza, subțiază și rupe corticala osoasă, invadînd părțile moi învecinate și antrenînd formarea de os periostal și ca urmare, lărgirea și deformarea diafizei și a segmentului respectiv. Aspectul radiografic poate preta uneori la confuzie cu aspecte similare (lacune osoase) întîlnite în condrosarcom, angiosarcom, granulom eozinofil etc. Biopsia este extrem de utilă pentru precizarea diagnosticului. Fiind o tumoare radiorezistentă, tratamentul **A.** este numai chirurgical și constă în rezecția largă a tumorii pînă în țesut

Scanned with OKEN Scanner

perfect sănătos (chiuretajul este insuficient), urmată de osteoplastie cu autografe sau homografe. În unele cazuri, cu evoluție locală extensivă sau recidive după rezecție, este indicată amputația.

A DOUA ARTICULAȚIE A UMĂRULUI, spațiu subacromiodeltoidian, considerat de unii autori (Pfhul, Pick ș.a.) ca o entitate morfofuncțională bine individualizată, cu suprafețe articulare și mijloace proprii de unire. Suprafața superioară ar fi reprezentată de fața inferioară a acromionului și de mușchiul deltoid, iar suprafața inferioară de capsula articulară scapulohumerală, întărită intern de tendoane puternice (supraspinos, subspinos, subscapular) și de ligamentul coracohumeral, și extern de tuberozitățile humerale și inserțiile sale tendinoase. Capsula articulară scapulohumerală întărită de tendoane și ligamente formează un perete gros, cu rol de disc între articulația scapulohumerală și a doua articulație a umărului. Deși participă la dinamica articulației scapulohumerale, **A D.A. aU.** este, mai mult, o noțiune fiziopatologică, ca fiind sediul leziunilor traumatice și degenerative întîlnite în periartrita scapulohumerală.

AGENEZIE, tulburare în dezvoltarea embrionară, caracterizată prin lipsa totală sau parțială a unui organ sau lipsa unei părți a organismului. Este prima posibilitate de morfogeneză patologică (Gorun, 1970). În cadrul aparatului locomotor, se întîlnesc numeroase tipuri de **A.** rezultate din acțiunea asupra embrionului a factorilor ereditari sau mezologici, în momentul formării pieselor scheletice. La nivelul centurii toracice și membrului superior, se întîlnește: **A.** claviculei (disostoza cleidocraniană), **A.** membrului superior (amelie), **A.** brațului și antebrațului, cu implantarea mîinii direct la trunchi (focomelie), **A.** antebrațului și mîinii (hemimelie transversală), **A.** radiusului sau cubitusului, împreună sau nu cu razele digitale corespunzătoare (hemimelie longitudinală), **A.** mîinii (acheirie) sau **A.** degetelor (ectrodactilie). La nivelul membrului inferior, au fost descrise: **A.** totală (amelia), **A.** coapsei și gambei, cu implantarea directă a piciorului la trunchi (focomelie), **A.** parțială a femurului (femurul scurt congenital sau pseudofocomelia), **A.** rotulei, **A.** tibiei sau peroneului cu sau fără razele digitale corespunzătoare (hemimelie longitudinală), **A.** piciorului (apodie), **A.** degetelor (ectrodactilie). La nivelul coloanei vertebrale, **A.** discului intervertebral duce la sudura celor două vertebre vecine (blocul vertebral congenital). **A.** unor vertebre cervicale și a unor discuri vertebrale la acest nivel duce la scurtarea coloanei cervicale și implicit la scurtarea gîtului („gîtul scurt congenital" sau boala lui Klippel-Feil). Sin. *aplazie*.

Agenezia articulației genunchiului, malformație cu absența spațiului articular, dar cu păstrarea conformației epifizelor ce o formează; genunchiul este în semiflexie și fără mișcări. Poate fi și parțială după o **A.** de femur sau de tibie, statica și dinamica articulației fiind profund alterate.

Agenezia lombo-sacrată, malformație rară cu lipsa sacrului și coccisului, hipoplazia importantă a feselor, a sfincterelor și chiar a membrelor inferioare („oameni fără fese"). Se asociază cu alte malformații congenitale grave. Dezechilibrul bazinului și bridelor cutanate imprimă membrelor inferioare o poziție de rotație externă și abducție, motiv pentru care bolnavul în poziția șezîndă este asemănat cu Buda șezînd. Tulburările neurologice sînt frecvente: enurezis, incontinență de urină și materii fecale, pareze și paralizii, tulburări trofice. Apare la copii din mame diabetice. Tratamentul este ortopedico-chirurgical: corectarea pozițiilor vicioase ale membrelor inferioare, protezare în cazul lipsei parțiale; rezolvarea malformațiilor viscerale și urinare.

ALEZAJ CENTROMEDULAR, manevră prin care se realizează un diametru intern al cavității medulare egal pe tot traiectul său. Dispar astfel inegalitățile de diametru ale cavității medulare care este mai îngustă la nivelul diafizei și se lărgește spre epifize, făcînd astfel ca forma tijei să corespundă formei cavității medulare. A fost descris de Küntscher în 1953. Rezultatele postoperatorii după alezaj sînt superioare (în special cînd se execută pe focar închis). Se folosește în orice osteosinteză rigidă, cu tijă centromedulară, în treimea inferioară sau în treimea superioară a oaselor lungi. Se calibrează astfel bine grosimea tijei, care trebuie să umple toată cavitatea medulară, pentru a nu permite mișcări de lateralitate sau rotație în focarul de fractură. A.C. stimulează formarea calusului endostal.

ALGONEURODISTROFIE POSTTRAUMATICĂ, sindrom descris prima dată de Südeck (1900), sub numele de „atrofie osoasă inflamatorie acută", și ulterior de Leriche care l-a denumit „osteoporoză algică posttraumatică", și l-a interpretat ca o dereglare locală a sistemului neurovegetativ (distrofie simpatică reflexă). Se deosebesc trei stadii clinice: stadiul I (apare la cîteva săptămîni de la traumatism; durere importantă ce se accentuează la mișcări: piele hiperemică și caldă; hipotonie musculară; edem cutanat; osteoporoză incipientă); stadiul II se manifestă în cca trei luni de la traumatism; dureri; piele cianotică, rece, umedă; căderea părului; edem persistent; redoare articulară; osteoporoză pătată) și stadiul III (procese atrofice ale pielii, mușchilor; retracție aponevrotică și tendinoasă; osteoporoză importantă; impotență funcțională articulară; durere atenuată dar mai întinsă în suprafață; piele uscată și rece). Necesită tratament complex: medicamentos (corticoterapie pe cale generală și locală; antiinflamatoare nesteroide — indometacin, fenilbutazonă, brufen, perclusone; betablocante — propranolol, betaloc; simpatolitice — tolazolin, perifen, hydergine; calcitonina — antiosteolitic; calciterapie; anabolizante — decanofort, decadurabolin; psihotrope — clordelazin, levomepromazina, hidroxizin, meprobamat; psihoterapie), ortopedico-chirurgical (imobilizare gipsată în stadiul I; simpatectomie; blocaj repetat cu novocaină al simpaticului; intervenții chirurgicale plastice în stadiul III) sau fizical (repaus, fizioterapie antiinflamatorie, fizioterapie antalgică, kinetoterapie, masaj, hidroterapie, electroterapie).

AMIOPLAZIE CONGENITALĂ, malformație congenitală caracterizată prin absența dezvoltării țesutului muscular. Sin. *artrogripoză*.

AMIOTROFIE CHARCOT-MARIE, boală degenerativă meduloradiculară familială, evoluînd cu atrofii musculare la membrele inferioare („picioare de cocoș") și tulburări de sensibilitate, areflexie, picior strîmb varus equinus, în absența tulburărilor trofice cutanate. Tratamentul este ortopedic (ghete ortopedice) sau chirurgical (dublă artrodeză de corecție).

AMPUTAȚIE, act chirurgical prin care se îndepărtează un segment de membru inutilizabil pentru funcție sau nociv pentru viața bolnavului, rezultatul intervenției fiind *bontul de* A. Intervenția urmărește crearea unui organ funcțional în vederea protezării. Condițiile pe care trebuie să le îndeplinească un bont sînt: să fie acoperit cu tegumente suficiente și de mușchi tonici (rol protector, mecanic, trofic), să aibă o anumită lungime, încît brațul de pîrghie obținut să se sprijine bine în proteză pentru a ușura dirijarea acesteia, să aibă o formă cît mai regulată, pentru o adaptare bună în manșonul protezei, să fie nedureros, fără tulburări circulatorii, fără cicatrici vicioase, fără proeminențe osoase sau nevroame. A. poate fi *tipică* (cu bont închis: conform normelor clasice după nivelul respectiv, în raport cu viitoarea proteză și cu vîrsta, incizia trebuie să asigure o cantitate suficientă de tegumente și

mușchi pentru acoperire, periostul nu se excizează prea sus, iar măduva nu se chiuretează pentru a împiedica necroza osoasă, cu ligatura vaselor și secționarea nervilor deasupra nivelului osos (cu sau fără drenaj aspirativ) sau *atipică* (cu bont deschis, cu excizia țesuturilor devitalizate, evacuarea corpilor străini și a hematoamelor, factori ce predispun la infecții, spălare cu soluție salină izotonică și detergenți diluați și introducerea de antibiotice local, dispozitiv de tracțiune continuă a tegumentelor cu benzi adezive, pînă cînd plaga începe să se cicatrizeze; este indicată în zdrobiri mari, gangrene difuze, osteoartrite sau artrite grave). Postoperator, bontul suferă modificări morfopatologice; inițial este tumefiat și sensibil prin infiltrația unui transsudat fibroblastic reacțional, iar ulterior, edemul infiltrativ scade progresiv și se resoarbe, bontul maturizîndu-se treptat. Infecția bontului, ulcerațiile secundare, cicatricile aderente sau procidențele osoase impun corecția chirurgicală.

ANALGEZIE CONGENITALĂ, lipsa totală a sensibilității dureroase (uneori extinsă și la simțul tactil).

ANCHILOZĂ, suprimare a mobilității articulare, prin organizarea exsudatelor din cavitatea articulară inflamată sau prin sudura extremităților osoase vecine, după avivare chirurgicală. În spondilita anchilopoetică, **A.** coloanei vertebrale este rezultatul unei masive osificări a ligamentelor vertebrale — element caracteristic acestei boli. **A.** chirurgicală se numește → *artrodeză*. Noțiunea de **A.** vicioasă definește orice **A.** în poziție nefuncțională, **A.** produsă fie printr-un proces inflamator netratat, fie printr-o eroare tehnică chirurgicală sau încărcare precoce necontrolată. Noțiunea de **A.** nu trebuie confundată cu noțiunea de redoare articulară. **A.** este o sudură osoasă, pe cînd în redoare, nu există nici o punte osoasă între cele două oase vecine. În **A.**, mobilitatea este suprimată, iar în redoare, mobilitatea este limitată în grade variabile.

Anchiloza genunchiului, blocarea mișcărilor articulației genunchiului, întîlnită după traumatisme, inflamații acute sau cronice, plăgi articulare supurate, prezentînd leziuni anatomo-patologice importante (sclerozarea sinovialei și capsulei, umplerea cavității articulare cu țesut osos ce unește extremitățile osoase fără cartilaj articular). Fixarea articulară se face în extensie (favorabilă) sau în flexie — valgum (infirmizantă); mers dificil, cu baston sau cîrje; leziuni de suprasolicitare la nivelul gleznei, șoldului sau coloanei vertebrale. Radiografic, se constată sechele ale bolii inițiale, osteoporoză, dispariția spațiului articular, travee osoase ce dau aspectul de „ploaie de orizont". Tratamentul cazurilor invalidante este chirurgical: artroplastie, osteotomie supracondiliană sau intraarticulară (**A.** în flexie). În unele cazuri, se practică tripla osteotomie tip Al. Rădulescu.

Anchiloza șoldului, pierderea completă a mișcărilor din articulația coxofemurală, întîlnită după leziuni infecțioase articulare (artrită nespecifică sau specifică — tuberculoză, gonococică —, osteomielită, metastaze septice, plăgi articulare, reumatism poliarticular anchilozant), leziuni traumatice (fracturi ale cavității cotiloide sau capului femural) sau după leziuni degenerative (artroză deformantă). **A.** se produce printr-o organizare a revărsatului intraarticular hematic, seros sau purulent (țesut conjunctiv tînăr de neoformație ce se transformă în țesut osos; transformarea țesutului conjunctiv într-un panus printr-o organizare fibroasă) și prin fuziunea epifizelor (dispariția cartilajului articular). Imobilizarea favorizează **A.** unei articulații lezate. Sinoviala și capsula sînt îngroșate și aderente la țesuturile vecine, cu osificări. Părțile moi din jur (piele, mușchi, vase, nervi) sînt atrofiate și retractate (atenție la corectarea poziției vicioase). Leziuni de uzură prin suprasolicitare

la nivelul articulației genunchiului, sacroiliace, intervertebrale, șoldului opus. Examinarea bolnavului se face pe un plan dur (corijarea curburii lombare ce maschează atitudinea vicioasă) imprimînd mișcări coapsei, cu bazinul fixat. A. în rectitudine și ușoară flexie este bine suportată prin compensarea de la nivelul coloanei vertebrale, dar bolnavul nu se poate încălța. A. în flexie și adducție duce la scurtarea funcțională (prin basculare a bazinului) și anatomică a membrului inferior, cu mers dificil. A. bilaterală este infirmizantă (mers cu cîrje, cu pași mici prin proiecția succesivă înainte a hemibazinului). Tratamentul este chirurgical practicîndu-se: osteotomia femurului (A. vicioasă; la nivelul blocului de A., intertrohanterian sau subtrohanterian; plană, cuneiformă, cu pinten, curbă; urmată de osteosinteză sau imobilizare gipsată 90 zile), artrodeza șoldului (extraarticulară, intraarticulară sau mixtă — de preferat) sau artroplastia (A. unilaterale la tineri; A. bilaterale; endoproteza cefalică tip A. Moore; endoproteza totală tip Mc Kee — Ferrar, Charnley-Müller sau alte tipuri).

ANESTEZIOLOGIE, ramură a medicinei care se ocupă cu procedeele de combatere a durerii, tehnicile de anestezie pentru intervențiile chirurgicale și menținerea funcțiilor vitale în timpul intervențiilor chirurgicale. Anestezia poate fi locală, regională sau generală și se poate efectua cu sau fără preanestezie.

Anestezie generală, anestezie cu scopul suprimării conștienței bolnavului, lipsei de percepere a durerii, obținerii relaxării musculare, stabilizării neurovegetative. Se obține pe cale inhalatorie, intravenoasă sau combinată. Duce la inhibiția reversibilă a funcțiilor celulelor cerebrale.

Anestezie locală, anestezie obținută prin mijloace fizice sau medicamentoase, aplicate la suprafață sau prin injectarea substanțelor anestezice în vecinătatea terminațiilor nervoase.

Anestezie regională, anestezie obținută prin injectarea substanței anestezice în jurul unor trunchiuri nervoase principale (anestezia axilară, anestezia tronculară la nivelul cotului, anestezia prin infiltrarea sciaticului popliteu extern), introducerea substanței anestezice într-o epifiză osoasă cu ajutorul unui trocar (anestezia intraosoasă), introducerea substanței anestezice în sistemul venos sub garou plasat proximal (anestezia regională intravenoasă tip Bier) sau introducerea substanței anestezice în spațiul subdural (anestezie rahidiană).

Preanestezie, metodă terapeutică de favorizare a anesteziei (echilibrarea proceselor de excitație și inhibiție; calmarea durerii; scăderea parametrilor metabolici; scăderea secreției bronhice; scăderea sau anularea reflexelor vagale etc.).

Rahianestezia este o metodă de anestezie regională care constă în introducerea substanței anestezice în spațiul subarahnoidian. A fost practicată în țara noastră și în lume, pentru prima dată, de Thoma Ionescu. Lichidul anestezic se răspîndește în lichidul cefalorahidian și se fixează pe rădăcinile nervoase rahidiene avînd acțiune de blocaj reversibil, cu eliminarea substanței în 1—2 ore. Se folosește: procaina, percaina, xilina. Se instalează repede și durează 30—90 min.

ANGIOM, tumoră benignă a vaselor sanguine sau limfatice, cel mai adesea congenitală (disembrioplazie). Cele mai frecvente localizări sînt: osoasă, musculară, medulară.

ANGIOSARCOM, tumoră malignă vasculară osoasă, de o mare varietate, caracterizată prin tendință de formare a unor structuri vasculare ati-

pice. Apare cu o frecvenţă de 0,5—1% dintre toate tumorile scheletului, interesînd în egală măsură toate vîrstele şi avînd localizări mai frecvente în oasele lungi (femur, tibie, peroneu) şi în oasele bazinului, tarsului şi craniului. Clinic, în localizările superficiale, se poate remarca o tumefacţie pulsatilă şi dureroasă. Avînd o evoluţie rapidă, cu distrugerea osului, fractura patologică apare frecvent. Macroscopic, se observă formaţiuni tumorale hemoragice, păstoase, infiltrate în ţesuturile periosoase. În constituţia procesului tumoral nu apare ţesut osos neoformat sau ţesut osteoid. Microscopic, apare hiperplazia unor structuri vasculare neregulate de tip capilar sau precapilar, delimitate de unul sau mai multe straturi de celule endoteliale atipice. Radiologic, apar modificări de osteoliză întinsă, neregulată, cu contur difuz, care distrug corticala osului. Reacţia periostală sau osteosinteza în ţesuturile moi, sînt absente. Diagnosticul diferenţial se face cu fibrosarcomul, osteosarcomul osteolitic, metastazele osoase şi plasmocitomul. Tratamentul chirurgical radical este, de cele mai multe ori, insuficient, tumoarea producînd rapid metastaze. În caz de fractură patologică, se poate practica osteosinteza de confort cu tije, broşe, şuruburi sau plăci înşurubate, cu sau fără cimentare.

ANTEPICIOR PLAT (picior rotund), tulburare statică prin prăbuşirea bolţii transversale anterioare (constituită din capetele metatarsiene şi susţinute de ligamentele intermetatarsiene şi muşchii lung peronier lateral, intrinseci şi abductorul transvers al halucelui) prin acţiunea unor factori constituţionali, inflamatori şi degenerativi concomitent cu o încărcare ponderală. Capetele metatarsiene comprimă astfel ţesuturile plantare cu producerea de bursite şi hiperkeratoză. Se constată şi un dezechilibru muscular secundar, cu predominenţa muşchilor interosoşi şi exensori, care retractă → *degetele în „gheară"* şi determină luxaţii metatarsofalangiene. Bolnavul acuză dureri, iar deformarea este suplă iniţial, apoi devine ireductibilă, determinînd un mers dificil, cu senzaţia de „mers pe cuie". Se asociază frecvent cu hallux valgus şi digitus V varus dînd aspectul de antepicior plat triunghiular (Lelièvre). Radiografic se constată răsfirarea metatarsienelor, convergenţa degetelor şi gradul de prăbuşire a capetelor metatarsiene (axial). Tratamentul este fiziokinetoterapic (tonifierea musculaturii deficitare), ortopedic (încălţăminte fiziologică sau ortopedică, susţinător plantar cu pelotă anterioară) sau chirurgical (operaţia Mau — Imhäuser: metatarsectomia segmentară bazală; operaţia Hoffmann—Lelièvre: rezecţia de corecţie şi realiniere a capetelor metatarsiene; cerclaj fibros Lelièvre; imobilizare gipsată 21—30 zile; susţinător plantar cu pelotă anterioară).

ANTISEPSIE, totalitatea metodelor şi mijloacelor curative întrebuinţate pentru a distruge microbii din plăgi, cu păstrarea viabilităţii celulelor.

APARAT GIPSAT, mijloc de imobilizare a fracturilor folosind feşi gipsate. A fost introdus în terapeutică de Mathyssen (1852), perfecţionat de Pirogoff şi aplicat cu succes în timpul războiului de independenţă (1877) şi folosit astăzi pe scară largă în traumatologie. Se utilizează A. G. cu imobilizare strictă a articulaţiilor vecine sau A. G. articulat. Folosirea unor A. G. articulate, cu păstrarea mobilităţii articulare, datează din antichitate. Medicii chinezi sînt primii care publică rezultate privind folosirea lui în fractura gambei (1964); în 1974, Wardlaw (Scoţia) introduce metoda pentru toate fracturile membrului inferior, iar în 1974, Sarmiento, Cooper şi Sinclair îl aplică la membrul superior.

APARAT LOCOMOTOR (lat. *locus* = loc şi *motio* = mişcare), parte a corpului omenesc integrată în sistemele de relaţii şi avînd funcţie principală

deplasarea organismului în spaţiu şi mobilizarea diferitelor segmente ale acestuia în raport unele cu altele (statică, mişcare, prehensiune). La om, A.L. este compus din 206 oase, peste 430 muşchi striaţi şi peste 310 articulaţii, la care se adaugă reţeaua vasculo-nervoasă. Ramura ştiinţelor biologice care se ocupă cu studiul structurii A.L. este anatomia (gr. *ana*=prin şi *tomnein* = a tăia). Studiul anatomiei A.L. cuprinde trei părţi: osteologia (gr. *osteon* = os şi *logos* = ştiinţă), artrologia (gr. *arthron* = încheietură şi *logos* = ştiinţă), sindesmologia (gr. *syndesmos* = ligament şi *logos* = ştiinţă) şi miologia (gr. *myos*=muşchi şi *logos*=ştiinţă). Ansamblul tuturor oaselor constituie scheletul. Oasele sînt de trei tipuri (lungi, plate, scurte) şi îndeplinesc funcţii importante (determină proporţiile corpului; alcătuiesc cavităţi ce protejează organe importante: cutia toracică, cutia craniană, bazinul etc.; oferă puncte de inserţie pentru muşchi—pîrghii locomotoare; este rezerva calcică a organismului). Procesul prin care ţesutul conjunctiv se transformă în ţesut osos prin fixarea sărurilor minerale fosfocalcice cristaline pe suportul proteic tisular constituie osificarea. Osificarea şi regenerarea osoasă este dirijată de un sistem de control, tip „feedback" (forţele mecanice aplicate asupra matricei osoase acţionează asupra legăturilor fosfor-azot ale complexului apatită-colagen şi produc un semnal electric care stimulează diferenţierea celulară şi orientează depunerea fibrelor colagene, formînd ţesut osos în zonele electronegative). Articulaţiile (joncturae ossium) sînt constituite din totalitatea elementelor prin care oasele se unesc între ele (ligamente, capsulă, sinovială, fibrocartilaje intraarticulare) şi sînt de mai multe tipuri (sinartroze sau articulaţii fibroase fixe — craniu etc.; sincondroze, amfiartroze sau articulaţii cartilaginoase — oase bazin, coloană vertebrală; diartroze sau articulaţii sinoviale: genunchi, cot, umăr, şold etc.). Muşchii scheletici sînt muşchi striaţi şi constituie componenta activă a A.L. Ei sînt aceia care mobilizează A.L. graţie unor proprietăţi fizice (elasticitate, contractilitate, tonicitate), descriindu-se patru tipuri principale de postură şi locomoţie animală (reptiliană, cvadrupedia, brahiaţia şi bipedia). Bipedia umană a dus la importante modificări morfofuncţionale (transformarea membrelor anterioare în aparate de prehensiune; verticalizarea şi încurbarea coloanei vertebrale; extinderea membrelor inferioare din genunchi şi şolduri; lărgirea cîmpului vizual etc.), iar mişcările A.L. se efectuează în: plan frontal (flexie, extensie), plan sagital (abducţie, adducţie), mai multe planuri (circumducţia) şi în axul lung al segmentului (rotaţia). Ramura ştiinţelor biologice care se ocupă cu studiul mişcărilor locomotorii se numeşte *kineziologie*. Studiul anatomiei funcţionale a A.L. se realizează cu ajutorul examenului clinic (mişcări, reflexe, măsurători etc.) şi paraclinic (dinamometrie, goniometrie, electromiografie, artroscopie, examen radiologic etc.). Ramura ştiinţelor chirurgicale care se ocupă cu studiul bolilor dobîndite sau cîştigate ale A.L. este →*ortopedia-traumatologia*. Se poate considera că pentru prima dată, de studiul anatomiei A.L. s-au ocupat vînătorii. Primele date scrise aparţin lui Alkmeon din Crotona (anul 500 î.e.n.) şi lui Hippocrates din Kos (460 î.e.n.—375 î.e.n.), supranumit „părintele medicinii", care a făcut ample referiri la oase, articulaţii, nervi, vase sanguine, muşchi, tendoane. Aristotel (384—322 î.e.n.) elaborează un tratat de *Anatomie comparată*, descriind A.L. al animalelor; face deosebirea dintre tendon şi nerv şi compară membrul animal articulat cu un aparat de ridicare sau de propulsie. Mai tîrziu, Galenus (131—200 e.n.), pune bazele studiului anatomiei umane. El studiază anatomia A.L. prin disecţii la maimuţe, datele culese de el fiind socotite timp de peste 10 secole,

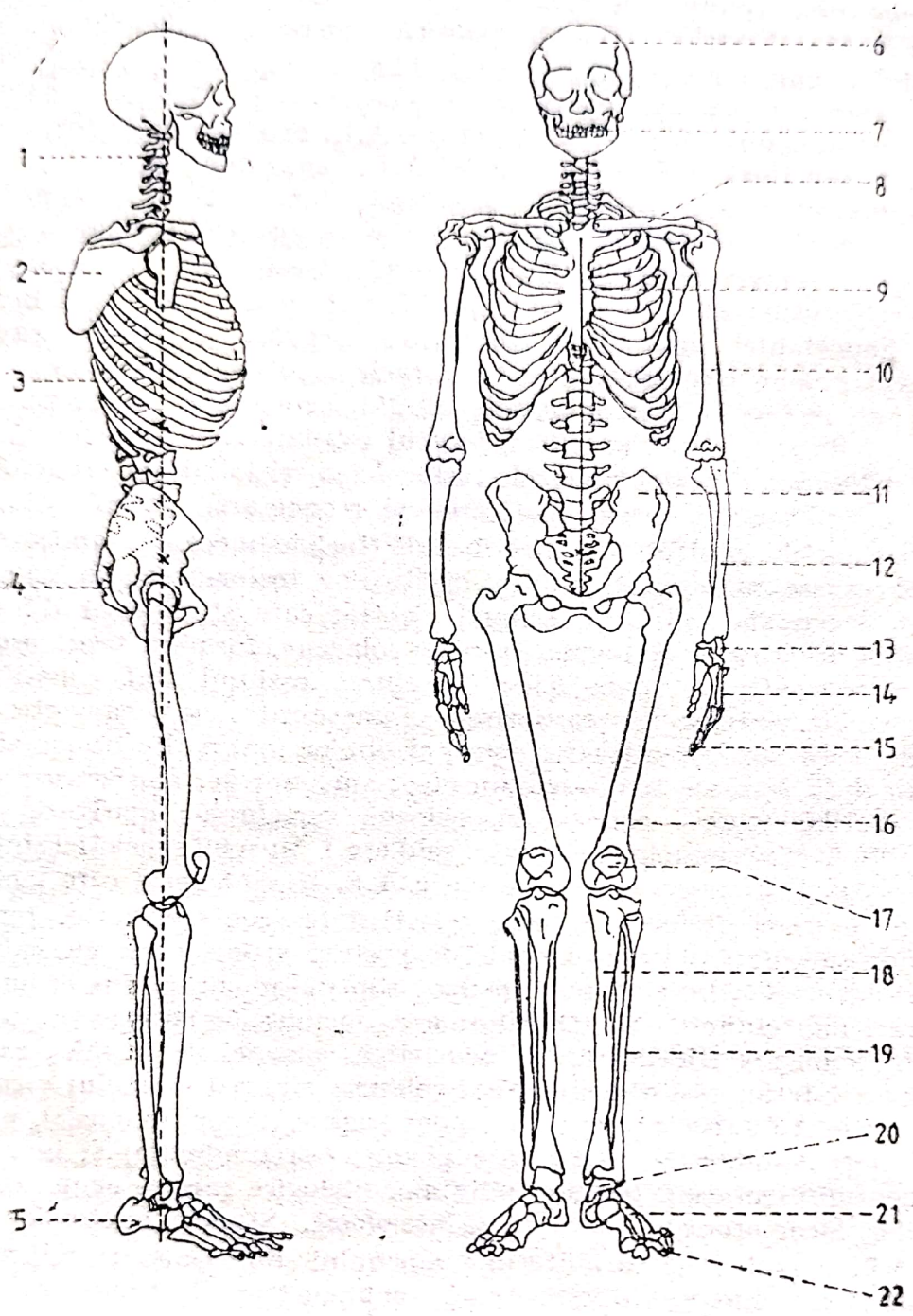

Fig. 3. Scheletul uman (vedere din față și din profil);
1 — vertebre cervicale; *2* — omoplat; *3* — coaste; *4* — sacru; *5* — calcaneu; *6* — craniu; *7* — mandibulă; *8* — claviculă; *9* — stern; *10* — humerus; *11* — osul coxal; *12* — radius; *13* — carp; *14* — metacarp; *15* — falange; *16* — femur; *17* — rotulă; *18* — tibie; *19* — peroneu; *20* — tars; *21* — metatars; *22* — falange.

dogme de necontestat. În medicina indiană antică se constată o bogăție a datelor anatomice ale omului și anumitor animale (calul), descriindu-se unele părți ale corpului care nu se văd pe viu (oasele, mușchii, măduva osoasă etc.). Din motive religioase, arabii nu practicau disecția A.L.; Abu-I-Qasim (Abulcasis) însă recomandă studiul anatomiei locomoției și disecția A.L.

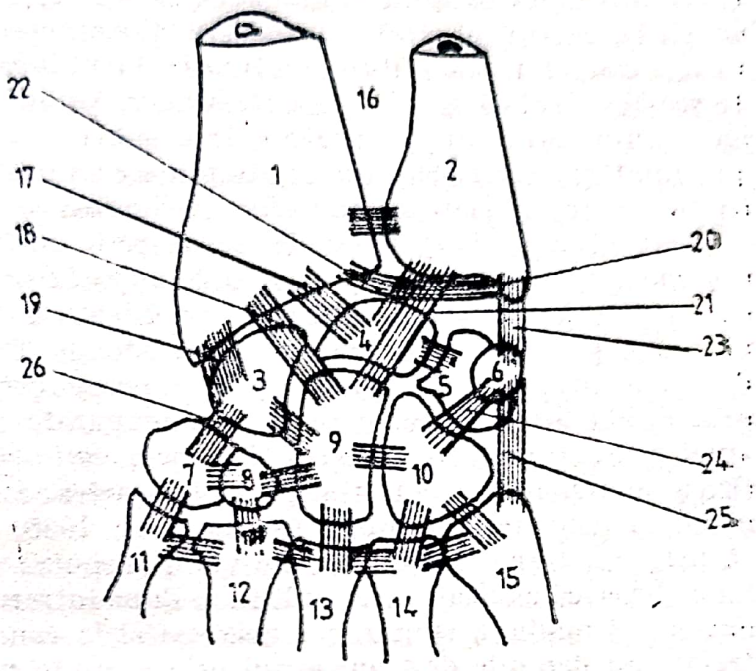

Fig. 4. Regiunea articulară a pumnului drept (vedere din față): *1* — radius; *2* — cubitus; *3* — scafoid; *4* — semilunar *5* — piramidal; *6* — piziform; *7* — trapez; *8* — trapezoid; *9* — osul mare; *10* — osul cu cîrlig; *11* — metacarpian I; *12* — metacarpian II; *13* — metacarpian III; *14* — metacarpian IV; *15* — metacarpian V; *16* — ligament; *17* — ligament radiolunar; *18* — ligament radius — os mare; *19* — ligament lateral extern; *20* — ligament triunghiular; *21* — ligament cubitus — os mare; *22* — ligament cubitolunar; — *23* — ligament lateral intern; *24* — ligament piziform — os cu cîrlig; *25* — ligament pizimetacarpian. Între două oase vecine sînt figurate ligamentele (scurte).

Încă din sec. IV s-au practicat disecții ocazionale, dar disecția publică a fost o idee a școlii din Alexandria, iar Celsus acuză pe Erasistratos de a fi practicat vivisecția pe condamnații la moarte. Renașterea a adus și în acest domeniu date noi; cei care se ocupaseră cu studiul anatomiei înfruntînd rigorile bisericești de interzicere, capătă noi imbolduri care duc la progresul științei și artelor. Leonardo da Vinci (1452—1519) face disecții pe cadavre furate, făcînd studii interesante, valabile și în prezent, în ceea ce privește anatomia A.L., lăsînd numeroase schițe și planșe de anatomie descriptivă și topografică a membrelor. Ulterior, obține autorizație specială pentru disecții și desenează planșe anatomice de o excepțională valoare. El stabilește analogia dintre oasele gambei și ale piciorului de om și cele ale piciorului posterior al calului. Andreas Vesalius (1514—1564), student fiind, fură cadavre din cimitir, le disecă noaptea și face unele adnotări importante ale anatomiei A.L.; profesor de anatomie la Padua, el publică tratatul *De Humani corporis fabrica libri septem* (Basel, 1543), în șapte părți, din care primele două descriu osteologia și miologia, clarificînd anatomia capului, sternului (cu 3 piese), bazinului. El critică dogmele lui Gallenus (acesta descrisese femurul de om cu o curbură anterioară ca la maimuță), Gian-Battista Canano, anatomist din Ferrara, realizează (1541) un atlas miologic, *Musculorum humani corporis dicturata dissectio*, iar în Franța, Charles Estienne descrie găurile nutritive ale oaselor, meniscurile cartilaginoase (articulare), ligamentul inelar al radiusului și conținutul coloanei vertebrale. În 1555, Belon scoate în evidență asemănarea dintre structura scheletului omului și acea a unei păsări, plasînd animalul în poziție verticală, cu aripile căzîndu-i de-a lungul corpului, ca

brațele omului. În sec. XVII studiul anatomiei A.L. a luat avînt. Wiliam Harvey (1578—1657) introduce vivisecția, Marcello Malpighi (1628—1694) descrie circulația capilară cu ajutorul microscopului, Giovani Morgagni (1682—1771) introduce studiul anatomiei patologice, B. S. Albinus studiază oasele, iar G. D. Santorini studiază mușchii. Contracția musculară și efectele ei (statica, locomoția) constituie motiv de introducere a mecanicii în fiziologie. Descartes explică în *Traité de l'homme*, publicată în anul 1662, contracția mușchiului prin turgescența acestuia sub efectul strict fizic al unei presiuni pneumatice; spiritele animale, împinse de inimă, distribuite de creier, canalizate de nervi, scurtau mușchii umflîndu-i și provocau deplasarea pieselor scheletului apropiind punctele de inserție ale tendoanelor pe oase. Willis (*De motu musculari*, 1670) compară mușchiul cu o armă de foc și consideră că contracția are cauze chimice, producînd un efect analog cu aprinderea bruscă a prafului de pușcă. În 1667, Stenon arată că mușchii sînt alcătuiți din elemente simple, fibrele motrice, care formează un paralelipiped oblic prin dubla lor inserție, care pot fi comparate cu niște unghiuri alungite și aplatizate. Borelli elaborează *De motu animalium* (1681) în care extinde fizica matematică a lui Galilei și Descartes. El este adeptul mecanismului intim al contracției fibrei musculare. În 1658, Swammerdam demonstrează că prin excitarea mecanică a nervului se putea provoca contracția mușchiului de broască excizat, încă mult timp după întreruperea oricărei legături dintre mușchi și măduva spinării; ajunge astfel la concluzia că fenomenul de contracție nu depinde de transportul prin nervi în mușchi a unui fluid. În 1753, Academia din Berlin își alege ca temă de concurs explicarea acțiunii mușchilor; premiul este decernat lui Claude Le Cat. Mai tîrziu, în 1789, Lavoisier și Seguin constată proporționalitatea directă a raportului dintre exercițiul muscular și consumul de oxigen. Embriologia A.L. este inițiată de către Harvey și cercetătorii ruși Wolf și Berr, iar bazele științifice ale anatomiei comparate a A.L. sînt puse de Georges Cuvier (1769—1832). În 1859 Charles Darwin (1809—1882) publică *Originea speciilor prin selecție naturală sau păstrarea raselor favorizate în lupta pentru existență*, ce cuprinde noțiuni deosebit de importante privind ontofilogeneza A.L. În 1849, Regnault și Reiset stabilesc, prin măsurare, reacțiile chimice fundamentale ale funcției musculare. N. I. Pirogoff introduce studiul anatomiei topografice a A.L. pe piese congelate, iar discipolul său Ventzel Gruber descrie variantele și anomaliile elementelor constitutive ale A.L. Nicolae Kretzulescu (1812—1900), medic la Spitalul Colțea din București, scrie primul tratat de anatomie din țară iar în 1850 publică tratatul de anatomie în trei volume, primul volum cuprinzînd osteologia, artrologia și miologia. Anatomia A.L. este îmbogățită prin studiile unor cercetători de renume: Thoma Ionescu (1860—1926) — conduce catedra de anatomie topografică la București, D. Gerota (1867—1939) — studiază limfaticele membrelor, E. Juvara (1870—1933) — descrie A.L. în primul volum al tratatului său de anatomie chirurgicală, Fr. Rainer (1874—1944) — pune bazele anatomiei funcționale a A.L. („Anatomia este știința formei vii"), V. Papilian — arată că osteologia este baza studiului anatomiei, Z. Iagnov, E. Repciuc, Iancu ș.a. Remarcabile descrieri ale A.L. elaborează Farabeuf (1841—1910), Sebileau (1860—1953), Testut, Richet, Tillaux, iar Emil du Bois Reymond (1813—1896) inventează instrumentația și tehnicile de electrofiziologie aplicată la studiul funcțiilor musculare; Marey (1868) se ocupă de fiziologia locomoției, iar Charles Louis Dumas (1765 — 1813) revizuiește terminologia musculară. La mijlocul sec. XIX se descrie pe larg striația musculară și se stabilește că principalul combustibil energetic este glucoza.

I. Atanasiu (1868—1926) se numără printre promotorii cercetărilor electromiografice, iar H. Piper realizează primele înregistrări de electromiograme globale. Cercetările de microscopie electronică ale lui A. Huxley evidențiază că fiecare miofibrilă este alcătuită din miofilamente de miozină și actină. În 1949, Szent Györgyi arată că proteinele aparatului fibrilar pot fi extrase din mușchiul proaspăt sub formă de actomiozină și evidențiază rolul ionilor în activitatea musculară. Metabolismul muscular a fost studiat amănunțit de către Fletcher, Hopkins, Hill, Meyerhof etc. Cercetările efectuate au stabilit că în procesele biochimice ale osificării matrița proteică inițială, în prezența vitaminei C, glicogenului, vitaminei D, fosfatazei, atrage sărurile fosfocalcice (Leriche, Policard, Roche, Dallemagne, Lacroix). Studiul recent a miofibrilei, cu ajutorul microscopului electronic, a permis descrierea și dispunerea componenților chimici în raport cu striația; mioglobina, rezervor de oxigen pentru mușchi, a fost izolată de Theorell în 1932, iar structura sa tridimensională a fost stabilită de J. C. Kendrew și M. F. Perutz. În prezent, studiul normal și patologic al **A.L.** se face printr-o muncă integrată multidisciplinară (anatomie, fiziologie, biochimie, ortopedie, chirurgie, reumatologie, neurologie, pediatrie etc.), avînd tangență și cu alte domenii sociale (sportul, transporturile, ergonometria etc.). De asemenea, se pune un accent deosebit pe interdependența dintre anatomie și biomecanică folosind mijloace de investigație din ce în ce mai evoluate (clonociclografia, radio-cinematografia, cinematografia geometrică, electromiografia, endoscopia articulară etc.) avînd în vedere că locomoția animală este un proces biologic complex și absolut necesar desfășurării vieții animale (fig. 3, 4) → *ortopedia și traumatologia*.

APLAZIE, absență congenitală de formare a unui organ sau fragment de organ. În patologia osteoarticulară poate interesa un os, o articulație, un segment de os (**A.** unui nucleu de osificare), mai multe oase, un segment de membru sau un membru etc. Tratamentul este în general paliativ (artrodeze, artroplastii, osteoplastii, alungiri de segmente osoase sau părți moi — tendoane, mușchi— capsulotomii), iar protezele și ortezele sînt singurele care pot asigura o oarecare funcționalitate sau un aspect estetic acceptabil membrului afectat. Sin. *agenezie*.

Aplazia articulației humero-cubitale, malformație congenitală asociată frecvent cu **A.** sau hipoplazia parțială a radiusului, carpului, metacarpului și falangelor corespunzătoare radiusului sau, paradoxal, a cubitusului. La nivelul sinostozei humero-cubitale apar zone de condensare. Tratamentul este uneori chirurgical (artroplastie).

Aplazia articulației humero-radiale, malformație congenitală asociată cu hipoplazia cubitusului, care este și subluxat din articulația humero-cubitală. Tratamentul este uneori chirurgical (artroplastie).

Aplazia articulației radio-cubitale proximale, malformație congenitală cu sinostoză a acestei articulații, agentul teratogen acționînd în ziua a 28—30-a de viață intrauterină, leziunea fiind adesea bilaterală. Se asociază uneori cu osificarea ligamentului interosos în porțiunea proximală, **A.** sau hipoplazia unor mușchi (biceps, brahial anterior, supinatori și pronatori). Clinic, lipsește mișcarea de prono-supinație, musculatura antebrațului este hipotrofică și prezintă mișcări compensatorii din articulația scapulo-humerală. Radiografic, se constată zonă de osificare la nivelul articulației radio-cubitale proximale și incongruență a articulației humero-cubitale. Se întîlnește și în unele → *aberații cromozomiale* (sindrom Klinefelter — număr mai mare de cromozomi X) sau în boala sinostozelor multiple (asociată cu un dismorfism facial, redori multiple ale articulațiilor interfalangiene, ale articulațiilor pumnului și picio-

rului, cu amputaţii ale degetelor, cu o surditate de transmisie). Tratamentul este chirurgical (osteotomia sinostozei; pseudartroza intenţională; transplantarea muşchiului cubital posterior (extensor radial al carpului pe faţa laterală a radiusului şi a tendoanelor muşchilor supinatori). Sin. *sinostoza congenitală radiocubitală superioară*.

Aplazia articulaţiei sacro-iliace, malformaţie congenitală solitară sau asociată cu A. parţială a sacrului şi cu A. spinelor iliace posterioare, superioare şi inferioare (bazinul ovalar Naegele); osul iliac este şi el de dimensiuni mai reduse, cotilul fiind situat mai aproape de sacru, aripa osului iliac este hipoplazică, marea incizură ischiadică fiind micşorată, iar simfiza pubiană dislocată, pubisul de partea lezată fiind ascensionat. Bolnavul prezintă o inegalitate de lungime a membrelor inferioare ce determină un mers şchiopătat şi o scolioză a coloanei vertebrale. Rar, se întîlnesc şi A. bilaterale.

Aplazia completă a articulaţiei cotului, malformaţie rară, cotul fiind fixat în semiflexie. Pe faţa posterioară a cotului se observă o fosetă, iar sub tegumente se palpează scheletul, fără a se palpa muşchii sau tendoanele. Radiografic se evidenţiază sinostoza humero-antebrahială. Tratamentul se impune uneori (artroplastie, cu sau fără transplantări musculare).

Aplazia peroneului, malformaţie congenitală rară asociată cu malformaţii ale piciorului, locul peroneului fiind ocupat de un ţesut fibros inextensibil. Hipoplazia se caracterizează prin dimensiuni mai mici ale peroneului, apariţia tardivă a epifizei sale distale, iar cartilajul de creştere este situat mai sus decît în mod normal. Tratamentul este chirurgical (excizia bridelor fibroase care menţin piciorul în valg şi în ecvin; alungirea tendonului achilian, alungirea tendoanelor muşchilor peronieri; capsulotomie tibio-tarsiană; corectarea valgului prin procedeul Grice; osteotomie de tibie; osteoplastie pentru completarea maleolei peroniere fără a afecta cartilajul de creştere tibial, grefonul osos trebuind să fie plasat uneori în epifiză, sau ortopedic (ghete ortopedice).

Aplazia rotulei, malformaţie congenitală foarte rară, asociată uneori cu hipoplazia condililor femurali şi nedeterminînd prejudicii funcţionale importante (nu impune tratament deosebit).

Aplazia procesului odontoid al axisului (vertebra a 2-a cervicală) se caracterizează printr-o eboşă neosificată a acestuia sau existenţa unui cordon fibros care-l înlocuieşte şi care leagă corpul vertebrei C_2 de baza occiputului. Nu este, în general, o afecţiune gravă, dar dacă dă tulburări neurologice sau, radiologic, se observă o mobilitate antero-posterioară oarecare între vertebrele C_1 şi C_2, se recomandă artrodeza occipito-vertebrală locală (C_3 sau C_4), anterioară (transfarinjiană) sau posterioară.

Aplazia sau hipoplazia articulaţiilor interfalangiene, malformaţie congenitală cu punţi de trecere între falange la nivelul unei articulaţii interfalangiene şi lipsă de mobilitate. Radiografic se constată lipsa spaţiului articular interfalangian. Cel mai frecvent lezat este degetul V, apoi IV şi III. Este ereditar dominantă. Hipoplazia este de grad I (mobilitatea este redusă), grad II (spaţiul articular este ocupat de ţesut fibros) şi grad III (spaţiul articular este ocupat de ţesut osos). A. se întîlneşte şi ca element al bolii sinostozelor multiple (asociat cu → *sinostoze* ale carpului, tarsului, cotului). Tratamentul A. articulare interfalangiene, constă în osteotomii corectoare pentru ameliorarea prehensiunii. În A. de grad I şi II se pot încerca artroplastii cu implante metalice, de silastic sau mixte.

Aplazia sau hipoplazia oaselor carpului, malformaţie rară, caracterizată prin lipsa mai multor oase ale carpului (rîndul proximal sau distal) sau oase izolate.

Mîna este mai scurtă, unele metacarpiene venind în contact direct cu oasele antebraţului, iar oasele prezente putînd fi hipoplazice.
Aplazia sau hipoplazia radio-cubitală, malformaţie rară, asociată cu alte malformaţii ale membrului superior (→ *focomelie* etc.), caracterizată prin absenţa oaselor antrebraţului, sau prin prezenţa unor rudimente ale acestora.
Aplazia sau hipoplazia unor oase ale piciorului, malformaţie asociată frecvent cu A. sau hipoplazia unuia din oasele gambei. Se întîlneşte : A. astragalului, cuneiformului, metatarsianului I şi II cu falangele corespunzătoare.
Aplazia simfizei pubiene, malformaţie caracterizată prin distanţarea oaselor pubiene pînă la 5—7 cm, fără a influenţa statica, dar cu modificări în articulaţiile sacro-iliace, cu hipertrofia ligamentelor anterioare şi apariţia de ţesut fibros ce uneşte posterior oasele iliace.
Aplazia tibială completă, malformaţie congenitală rară, în locul tibiei fiind prezent un ţesut fibros, rezistent. Peroneul este mai dezvoltat compensator, extremitatea sa proximală este luxată lateral, iar piciorul este în varus-echin. Se poate asocia cu A. astragalului, halucelui, degetului II sau cu o polidactilie.
A. incompletă a tibiei interesează în general treimea distală, genunchiul fiind aproximativ normal conformat, iar partea terminală a diafizei este ascuţită şi neregulată. A. tibială distală este rară şi se asociază cu anomalii ale tarsului posterior. Sînt prezente frecvent leziuni ale muşchilor, aponevrozelor, ligamentelor, vaselor (musculatura extensoare a genunchiului se pierde în aponevroza gambei; bicepsul şi semimembranosul sînt retractaţi; muşchii gambei se inseră pe septurile aponevrotice; extensorii degetelor sînt aplazici sau hipoplazici, arterele şi traiectul lor este slab individualizat, artera tibială anterioară lipsind sau fiind hipoplazică. Tratamentul este chirurgical (osteotomia peroneului şi fixarea sa la fragmentul tibial prezent, iar distal peroneul se implantează în oasele tarsului; amputaţie şi protezare timpurie pentru învăţarea mersului).
Aplaziile articulare multiple se tratează prin orteze, artroplastii (dacă există motoare musculare adecvate) sau artrodeze. O mare parte a A. articulare se datoresc tulburărilor de creştere sau de dezvoltare (endocrino-metabolice) şi sînt mai uşor de tratat şi recuperat decît cele congenitale.
Aplaziile componentelor aparatului locomotor (oase, articulaţii, muşchi, fascii etc.), complexe şi extrem de variate, secundare unor anomalii endocrino-metabolice sau unor dismetabolii cîştigate (toxice, sistemice) sînt imposibil de clasificat şi trebuie încadrate nosologic la afecţiunea de bază. Nu au indicaţii tip de tratament, consultul interdisciplinar fiind obligatoriu în aceste cazuri.
Aplaziile rahidiene, malformaţii congenitale care interesează vertebrele, meningele şi, adesea, măduva. Forme simple (agenezie vertebrală) sau complexe (A. vertebro-medulară), ele intră în sfera de preocupare a neurochirurgilor şi specialiştilor de recuperare a handicapaţilor.

APOFIZITĂ, proces degenerativ (osteocondrozic) intervenit în timpul perioadei de creştere a osului sau de osificare a nucleilor secundari ai apofizelor. Sînt afectate mai ales apofizele pe care se inseră muşchii puternici (tibială, calcaneană). Mecanismul fiziopatologic al A. nu este încă explicat. Tratamentul este medicamentos (antalgice, calciterapie, vitaminoterapie), ortopedic, fizioterapic şi, mai rar, chirurgical (în formele dureroase, rebele la alt tratament, formele deformante sau sechelele dureroase şi generatoare de jenă funcţională).
Apofizita retrocalcaneană (boala Haglund) este uneori asociată unei →*bursite* calcaneene.

Apofizita rotuliană (boala Sinding—Larsen—Johansson, patellita de creștere), osteonecroză aseptică ce debutează prin dureri spontane sau la palparea regiunii rotuliene, fenomene pseudoinflamatorii prerotuliene, ușoară hidrartroză, radiografic constatîndu-se un aspect neomogen, zone opace alternînd cu zone transparente. Se va diferenția de: patellita traumatică (același aspect radiografic; traumatism; vîrstă peste 14 ani), tuberculoza rotulei (adenopatie inghinală; semne de impregnație bacilară), rotula bipartită sau tripartită (congenitală; nuclei osoși accesorii). Necesită imobilizare, fizioterapie, helioterapie.

Apofizita tibială anterioară (boala Osgood—Schlatter, boala Lannelongue, boala Laub), osteonecroză aseptică a tuberozității tibiale anterioare, apărută la adolescenții sportivi, manifestată clinic prin dureri la acest nivel, accentuate la eforturi și la palpare, separate prin perioade de acalmie. Radiografic, se constată hipertrofia și fragmentarea nucleilor osoși ai tuberozității tibiale anterioare. Necesită repaus, imobilizare gipsată în perioada dureroasă, fizioterapie (împachetări cu parafină, băi de aer supraîncălzit), helioterapie, infiltrații locale cu novocaină, hidrocortizon; după unii autori se recomandă tratament chirurgical, mai ales în sechelele dureroase (forarea tuberozității, forare și grefoane osoase, extirparea apofizei).

Apofizita vertebrei C_7 interesează procesul spinos al acesteia. Se caracterizează prin durere și beneficiază de fizioterapie.

Apofizitele posttraumatice, destul de rare, apar după traumatisme directe puternice sau microtraumatisme repetate (profesionale, la sportivi) și sînt localizate în special la nivelul apofizelor tibială, calcaneană posterioară etc.

APONEVROZITĂ, boală cronică, neinflamatorie, caracterizată prin dezvoltarea unor noduli fibroși izolați sau confluenți în grosimea unor aponevroze. Este vorba de o scleroză progresivă a acestor formațiuni conjunctive specializate, care duce la retracția degetelor, cu dureri și tulburări funcționale consecutive. La mînă, nodulii fibroși se dezvoltă în grosimea aponevrozei palmare (structură fibroasă situată superficial în regiunea palmară mijlocie, în continuarea tendonului lungului palmar), iar la picior, în grosimea aponevrozei plantare (structură fibroasă situată în regiunea plantară mijlocie, de la calcaneu la baza degetelor). Aceste două localizări se asociază, uneori, și cu localizarea procesului scleros în structura fibroasă a corpilor cavernoși (indurația plastică a penisului sau boala Peyronie). Sin. *retracție aponevrotică*.

Aponevrozita eosinofilă apare în afecțiuni imunologice mixte sau neelucidate, avînd localizări variate.

Aponevrozita nodulară sau fasciopatia nodulară, de etiologie imunoalergică (la germeni banali) sau necunoscută, interesează fasciile de înveliș ale mușchilor din diferite regiuni.

Aponevrozita plantară (boala Ledderhose), îngroșare scleroasă retractilă a aponevrozei plantare, cu prezența de noduli difuzi, determinînd dureri și mers dificil. Necesită: încălțăminte adecvată, fizioterapie, infiltrații cu xilină și hidrocortizon, excizia chirurgicală a aponevrozei (aponevrectomie).

Aponevrozita palmară (boala Dupuytren) este caracterizată prin îngroșare sclero-nodulară a aponevrozei palmare, de etiologie necunoscută (micro-traumatisme?) care duce la retracția în flexie a degetelor. În fazele I și II se poate încerca fizioterapia (cu rezultate îndoielnice). Tratamentul chirurgical corect aplicat (aponevrectomia subtotală sau totală), urmat de recuperare funcțională, dă rezultate excelente → **boala Dupuytren**.

Aponevrozita parosteală sau paraosoasă este o afecțiune mai rară și interesează fasciile și aponevrozele în apropierea inserțiilor lor osoase. Se pare că are etiologie reumatică.

ARTRALGIE, ARTRODINIE

ARTRECTOMIE, REZECȚIE ARTICULARĂ

ARTRITĂ (infecțioasă), proces infecțios articular, produs printr-o leziune locală (A. primară) sau de la o leziune situată la distanță (metastază septică hematogenă, leziune septică regională — A. secundară), de microbi specifici (*b. Koch, treponema palida, gonococ, b. tific*) sau nespecifici (stafilococ auriu, colibacil, streptococ, meningococ, anaerobi etc.).

Artrita nespecifică poate avea cauze multiple (osteomielită, limfangită, tenosinovită, bursită, septicemie, după tratament intraarticular — hidrocortizon etc.). Bolnavul este febril, prezintă regiunea articulară mărită de volum, cu tegumente calde și eritematoase, iar mobilizarea articulară este extrem de dureroasă. Examenul de laborator evidențiază un V.S.H. crescut, leucocitoză. Puncția articulară arată felul revărsatului, ușurează stabilirea etiologiei (antibiograma) și decomprimă articulația. Examenul radiografic arată în faza inițială o mărire a interliniei articulare (revărsat); odată cu distrucția cartilaginoasă, apare o îngustare a spațiului articular sau chiar sechestre osoase. Tratamentul curativ impune: alimentație bogată în calorii și vitamine; transfuzii de sînge; repaus absolut psiho-fizic; imobilizare gipsată fenestrată a articulației; puncția articulară evacuatoare, diagnostică și terapeutică; administrarea de antibiotice conform antibiogramei; artrotomie cu tub de drenaj și instilație-aspirație; se va efectua de necesitate și: rezecție articulară, sinovectomie, artrodeză, amputație, artroplastie.

Artrita specifică poate fi: a) tuberculoasă → *tuberculoză osteoarticulară*), b) luetică (artropatia luetică), c) tifică (tratament: administrare locală și generală de bacteriostatice antitifice, puncție evacuatoare; imobilizare), d) gonococică (interesează frecvent genunchii și coatele; tratament: imobilizare gipsată, administrare de sulfamide și penicilină). Se descrie și A. cortizonică (injectare septică — stafilococ auriu în 90% din cazuri).

Artrită acută a genunchiului, propagare articulară a germenilor patogeni printr-o soluție de continuitate la nivelul genunchiului (plăgi prin înțepare sau prin tăiere), dintr-un focar osteomielitic sau printr-o metastazare septică; germenii mai frecvenți sînt streptococul, stafilococul, pneumococul, gonococul. Infecția articulară evoluează în trei stadii succesive: empiemul articular (forma sinovială a infecției; revărsat seros sau seropurulent; leziuni superficiale ale sinovialei), flegmonul capsular (leziuni profunde ale sinovialei și capsulei) și osteoartrita secundară (cu ulcerația cartilajului și leziuni osoase). Bolnavul se prezintă cu un genunchi semiflectat, cald, cu tegumentele întinse, dureros la palparea fundurilor de sac și a interliniului articular, imobil antalgic, cu atrofie musculară regională, adenopatie inghinală, starea generală alterată (febră, tahicardie, limbă uscată), iar în stadiul de osteoartrită poate prezenta atitudini vicioase, mișcări anormale sau cracmente. Radiografic, se constată decalcifiere mare, pensare articulară sau leziuni osteo-cartilaginoase. Puncția articulară extrage un lichid sinovial tulbure sau puroi, iar antibiograma evidențiază agentul patogen. Se va diferenția de: osteomielita acută, bursita prerotuliană supurată. Tratamentul este medicamentos (antibiotice administrate local și general, vaccinoterapie), ortopedic (imobilizare gipsată) și/sau chirurgical (puncții articulare exploratorii — terapeutice; artrotomie largă cu drenaj eficient și la timp — cale de abord laterală sau medială; sinovectomie de drenaj, cu extirparea fundului de sac subcvadrici-

pital, toaletă articulară largă — incizie laterorotuliană internă; chiuretajul și emondajul leziunilor osoase; meniscectomie; drenaj aspirativ Rédon-Burghele cu tub instilator pentru antibiotice; imobilizare gipsată postoperatorie pentru 3—4 săptămîni; rezecție de drenaj în cazurile cu leziuni osteoarticulare mari și stare generală alterată); la bătrînii cu tare importante, se indică amputația de necesitate. Recuperarea articulară trebuie să fie progresivă și blîndă.

Artrită acută a șoldului, pătrundere a germenilor patogeni la nivelul articulației coxo-femurale printr-o plagă cutanată, pe cale hematogenă (septicemie), prin propagare de la o infecție de vecinătate sau după injecții intraarticulare cu cortizon. Cei mai frecvenți agenți patogeni sînt: stafilococul, streptococul, pneumococul, gonococul, bacilul Eberth, care produc o acțiune chimiotoxică articulară cu concentrarea de leucocite ce se distrug împreună cu proteinele și unele celule formînd puroiul. A. acute seroase îi urmează astfel A. supurată sau flegmonul sinovial, cu îngroșarea sinovialei, hiperplazie conjunctivă, infiltrația flegmonoasă a capsulei și a spațiilor celulare periarticulare, ulcerația cartilajului articular, cu leziuni osoase și abcese intra- și periarticulare. Bolnavul este febril, prezintă o stare generală alterată, puls filiform, frisoane, dureri la baza triunghiului lui Scarpa, iar articulația este blocată în semiflexie, ușoară abducție și rotație externă, rar în adducție și rotație internă. Examenul de laborator evidențiază V.S.H. crescut și hiperleucocitoză. Radiografic, la 7—14 zile de la debut, se constată decalcifierea capului femural, diminuarea spațiului articular sau mărirea sa prin conținut lichidian abundent; apar apoi leziuni distructive ale capului femural și cotilului. Hemocultura și puncția articulară se impun uneori pentru precizarea diagnosticului. Tratamentul vizează antibioterapia masivă (antibiogramă), sedative, vaccinoterapia și imobilizarea gipsată sau tracțiune continuă. Antibioticele se administrează pe cale generală sau locală (intraarticulară). Vaccinoterapia poate fi nespecifică sau specifică (autovaccin) și stimulează mijloacele de apărare ale organismului. Ineficacitatea procedeelor terapeutice enunțate impun deschiderea chirurgicală a focarului septic articular și drenajul lui (artrotomie pe cale posterioară — Ober, anterioară, internă — Ludloff sau externă). Rezecția de drenaj este o operație de necesitate dictată de gravitatea deosebită a cazului, iar o anchiloză în poziție funcțională este preferabilă pentru salvarea bolnavului.

Artrita cortizonică, de origine iatrogenă, survine după infiltrații intraarticulare repetate cu preparate cortizonice și este cel mai adesea suprainfectată. Tratamentul este chirurgical (artrotomie).

Artrita cronică inflamatorie, nespecifică, nu are etiologie precisă (posttraumatică, alergică, dismorfică, dismetabolică etc.) și are diverse forme de manifestare (viloasă, exsudativă, atrofică, hipertrofică-fungoasă), necedînd la nici un tratament local sau medicamentos (inclusiv sinoviorteză). Singurul tratament cu rezultate bune este cel chirurgical (sinovectomia sau, în cazuri extreme, artrodeza).

Artrita postinfecțioasă, datorată toxinelor (streptococice, în general), poate fi întreținută de un focar de infecție sau poate determina poliartrita din reumatismul poliarticular acut (Bouillaud).

Artrita reumatismală poate fi determinată de poliartroza reumatoidă, spondilartrita anchilozantă, psoriazis, lupusul eritematos sistemic etc. (așa-numitele para- sau pseudo-reumatisme). Îmbracă toate formele anatomo-clinice, care pot constitui și etape de evoluție (de la sinovită, pînă la distrugerea cartilajului articular-panus, osteocondrită — și elementelor de vecinătate — epifize

articulare, ligamente, capsulă). Caracteristic la aceste A. este flexia permanentă, durerea, impotența funcțională, lipsa semnelor de infecție, semne biologice caracteristice și evoluție spre sechele anchilozante și deformante. Tratamentul lor este specific (al bolii de bază) sau chirurgical (sinovectomii, capsulotomii, artrodeze, artroplastii cu implante inerte), iar rezultatele se mențin și se ameliorează prin terapie complexă recuperatorie și ocupațională.

ARTRODEZĂ, intervenție chirurgicală prin care se desființează o articulație oarecare. Rezultatul anatomic final este sudura epifizelor osoase respective (→*sinostoză* chirurgicală), iar rezultatul funcțional este suprimarea mobilității. A. este indicată în infecții osteoarticulare (tuberculoză, osteoartrite), artroze, instabilități articulare (laxități posttraumatice grave, sechele de poliomelită, sechele de infirmitate motorie cerebrală), unele fracturi articulare (calcaneu, pilon tibial, platou tibial, cap femural etc.), luxații congenitale sau luxații traumatice vechi, diformități congenitale sau căpătate (picior strîmb congenital, picior strîmb poliomielitic, scolioze, calusuri vicioase etc.), unele tumori tumoarea cu mieloplaxe, sarcomul parosteal etc.). A. se realizează prin rezecția cartilajului articular care acoperc extremitățile osoase (decorticare) sau prin rezecție cuneiformă (trapezoidală), care este indicată atunci cînd se impune și corecția unei diformități, în scop de axare. În acest ultim caz, este preferată noțiunea de rezecție — A. (nu A. — rezecție!). După rezecția articulară, suprafețele osoase spongioase sînt așezate și menținute în contact, în poziție funcțională, cu ajutorul unui grefon osos începuit (A. prin începuire) sau cu diverse materiale metalice: broșe, șuruburi, scoabe, cuie, tije sau plăci metalice. Nu rareori, pentru a realiza o fixare cît mai fermă și a grăbi sinostoza, este indicată compresiunea cu ajutorul unor dispozitive speciale (A. prin compresiune). La nivelul coloanei vertebrale, A. corpilor vertebrali pe cale anterioară (sinostoza vertebrală) se numește A. somatică. De reținut noțiunile de A. intraarticulară și A. extraarticulară. În prezent, se practică A. intraarticulară.

Artrodeză coxo-femurală, intervenție chirurgicală care constă în suprimarea articulației coxo-femurale prin realizarea unei suduri (sinostoză între osul iliac și femur). Este indicată în artroze avansate, procese septice distructive, tumori sau distrofii osoase, luxații vechi. Mișcările de flexie-extensie ale membrului artrodezat sînt compensate în parte de mobilitatea coloanei lombare și de celălalt șold; valoarea compensării lombare pentru mișcările de flexie-extensie poate fi apreciată prin variațiile unghiului format între axa verticală a corpului vertebrei L_5 și axa verticală a sacrului în poziție de lordoză și cifoză maximă; acest unghi atinge la adult o amplitudine medie de 50—60°. Poziția optimă de A. trebuie adaptată la condițiile de muncă și viață ale bolnavului, la starea coloanei lombare și a șoldului controlateral. Fixarea în poziție de abducție determină, în ortostatism, luarea poziției de adducție a șoldului opus. Membrul fixat în abducție devine aparent mai lung, ceea ce se compensează prin flexia genunchiului părții artrodezate și poziția de echin a piciorului controlateral. Din punct de vedere dinamic, în mers, alungirea brațului de pîrghie face ca șoldul normal să suporte eforturi anormale prin deplasarea centrului de greutate spre el, ceea ce produce dezechilibrarea în ortostatism. Compensarea se face prin mișcări complexe ale coloanei susceptibile de discartroze. Dacă la abducție se asociază o rotație externă care apropie piciorul de linia gravitațională se micșorează baza de susținere, ceea ce antrenează contactul membrelor în mers. O A. în adducție pronunțată are repercusiuni nefaste asupra genunchiului și gleznei opuse. Fixarea în rotație externă sau internă produce solicitări excesive ale șoldului

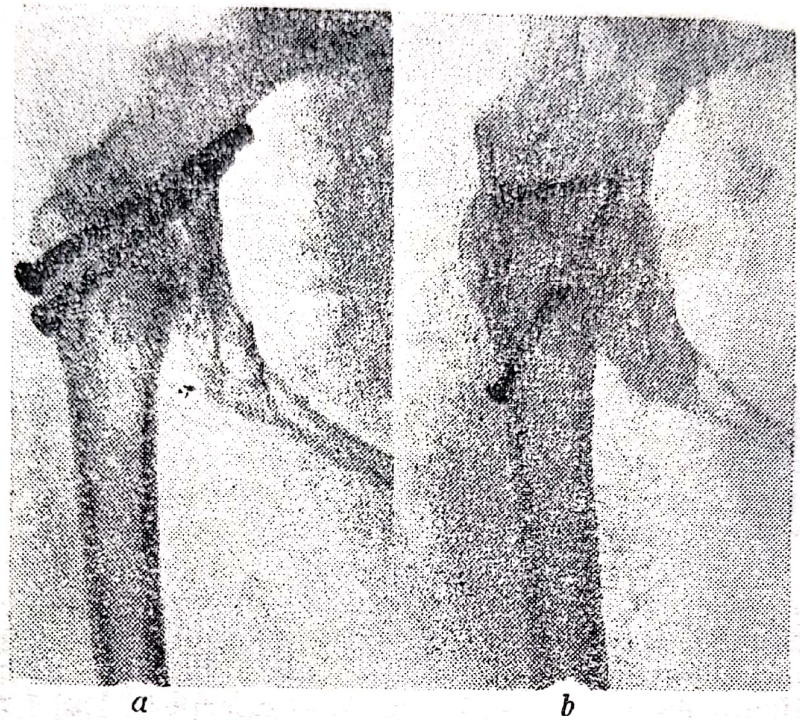

a *b*

Fig. 5. Reluarea artrodezei de șold (artrodeza inițială eșuată): *a* — aspect radiografic de față înainte de reluare; *b* — aspect radiografic de față după reluare; avivare osoasă, osteoplastie, fixare cu 2 șuruburi în „V".

controlateral. Poziția ideală compromisului între necesitate și funcțiune, pe de o parte, și eforturile compensatoare suportate de coloană și șoldul controlateral, de cealaltă parte: flexia admisă este de aproximativ 10—25°; în plan frontal, o minimă adducție realizează poziția ce favorizează șoldul controlateral în stațiune unipodală; rotația se situează în jurul cifrei zero. A. poate fi intraarticulară sau extraarticulară *(→artrite)*. Se practică de obicei A. intra- și extraarticulară fixate cu mijloace metalice și completate cu grefe osoase. Una dintre tehnici este următoarea: bolnavul în decubitus dorsal, pe masa ortopedică; incizie Ombrédanne, se decolează posterior musculatura de la nivelul crestei iliace în 2/3 anterioare; se dezinseră tendonul direct și reflectat al dreptului anterior; se pătrunde în articulație prin capsulotomie juxtaacetabulară circulară și longitudinală anterioară a capsulei articulare anterioare; luxarea capului din articulație; avivarea suprafețelor articulare; repunerea capului în articulație; determinarea poziției de fixare articulară; sub amplificator de raze X, se trece, la 2—3 cm subtrohanterian, instrumentul de ghidaj al cuiului în direcția acetabulului, răzind marginea inferioară a gîtului spre polul postero-superior al capului în acetabul, spre articulația sacro-iliacă; se bate cuiul pe aparatul de ghidaj; compactarea focarului cu compactorul Smith-Petersen; recoltarea de transplante osoase din creasta și aripa iliacă ce se așează extraarticular anterior și posterior (se pot asocia și alte grefoane osoase: a) partea anterioară a marelui trohanter cu o parte din corticala femurală cu inserțiile musculo-periostice, ce se rotește cu 180° și se introduce într-un jgheab creat în cap și cotil; b) se creează o fantă în fața internă a marelui trohanter în care se încastrează extremitatea unui grefon iliac rabatat din tabla externă a osului iliac; c) fragment din creasta iliacă încastrat într-o nișă creată în sprinceana cotiloidiană și aplicat pe fața

superioară a capului, gîtului și marelui trohanter; d) grefon pediculat ce cuprinde o parte din tensorul fasciei lata și fibrele anterioare ale micului și mijlociului fesier, ce se fixează cu șuruburi într-un șanț creat pe fața anterioară a articulației); fixarea articulației se poate face cu: 1—2 cuie Smith-Petersen, 2—3 șuruburi, placă și șuruburi, sistem de compresiune, cui Küntscher curb cu concavitatea superioară; sutura planurilor anatomice; aparat gipsat pelvi-podal pentru 60 zile (fig. 5).

Artrodeza dublă a piciorului (tip Lambrinudi—Boppe), intervenție chirurgicală care constă în suprimarea articulațiilor subastragaliană și mediotarsiană prin realizarea unei suduri (sinostază) între astragal, pe de o parte, calcaneu, cuboid și scafoid, pe de altă parte. Este indicată în paralizia nervului sciatic popliteu extern, în artroze invalidante ale piciorului, în diferite deformații statice sau congenitale ale piciorului. Constă dintr-o rezecție cuneiformă cu sinusul anterior al astragalului care, în repausul piciorului, va ocupa în morteza tibioperonieră poziția de maximă flexiune plantară, tuberculul său posterior oprindu-se în marginea posterioară a mortezei; se va înlătura echinul în mod pasiv, iar flexia dorsală se va efectua în articulația gleznei mai ușor. Tehnica operatorie (Lambrinudi—Boppe): bolnavul în decubitus lateral, cu garou pneumatic sau bandă Esmarch aplicată la coapsă; rahianestezie; incizia tegumentelor arciform pe fața latero-dorsală a piciorului (incizia Ducroquet—Launnay); se deschide teaca mușchilor peronieri, se luxează tendoanele și se deschide articulația subastragaliană; se deschide articulația calcaneo-cuboidiană; se dezinseră capsula larg și se evidențiază gîtul și capul astragalului; se imprimă o mișcare de supinație și adducție a piciorului; cu o daltă lată și subțire se rezecă din partea inferioară a astragalului un fragment prismatic triunghiular cu sinusul anterior, rezecînd mai mult din gîtul și capul astragalian (tranșă oblică dinainte înapoi); se rezecă și aplatizează suprafața superioară a calcaneului; se înlătură cartilajul articular de pe calcaneu — cuboid; cu o daltă scobită se creează în partea inferioară a scafoidului un lăcaș medial în care se va introduce ceea ce a mai rămas din capul astragalului; dacă montajul este instabil se poate fixa cu un șurub sau cu o broșă trecute prin gîtul astragalului pînă în calcaneu sau prin scafoid — astragal — calcaneu; se închide plaga în două straturi și se înlătură banda hemostatică; aparat gipsat pentru 60 zile, fără sprijin pe picior.

Artrodeza genunchiului, intervenție chirurgicală ce suprimă articulația genunchiului prin realizarea unei suduri (sinostoză) între femur și tibie, în scopul îndepărtării durerilor, unei instabilități cronice articulare sau pentru crearea unui punct de sprijin solid în cazul distrugerilor articulare mari. Se indică în: artroze grave, invalidante, cu distrugeri importante ale suprafețelor articulare; instabilități cronice ale genunchiului cu artroză secundară; infecții avansate articulare; tumori sau distrofii osoase. Genunchiul devine nedureros și stabil, dar își pierde complet mobilitatea. Abordul genunchiului se face de obicei printr-o incizie în „U" sau verticală mediană (de preferat); se dezinseră sau secționează tendonul rotulian și se rezecă suprafețele articulare pentru a le pune în contact; poziția imprimată genunchiului este de ușoară flexie (10 grade); pentru fixare se pot folosi: cuie Steinmann în „X", compresiunea, tija centromedulară femuro-tibială; se aplică rotula decorticată peste suprafețele articulare, fixînd-o cu 1—2 șuruburi; aparat gipsat femuro-pedios pentru 60 zile. Dacă o A. eșuează se poate reface rezecîndu-se focarul și fixîndu-se cu două plăci cu compresiune așezate medial și lateral și mulate pe forma regiunii (fig. 6).

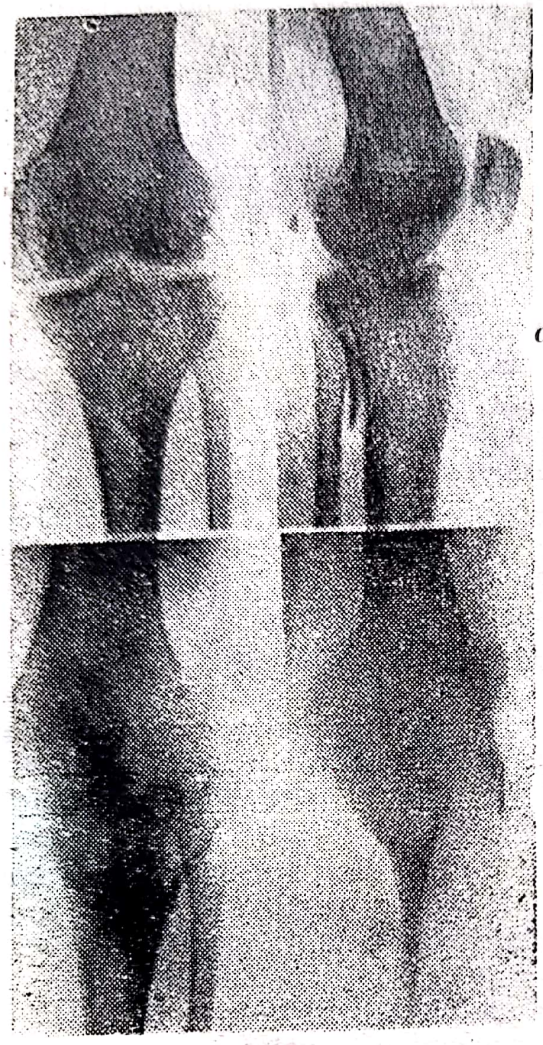

Fig. 6. Artrodeză de genunchi: *a* — aspect radiografic de față și de profil înainte de intervenția chirurgicală; *b* — aspect radiografic de față și de profil după desființarea chirurgicală a articulației și fixarea metalică.

Artrodeza gleznei (artrodeza tibioastragaliană), intervenție chirurgicală care constă în suprimarea articulației tibioastragaliene prin realizarea unei suduri (sinostoză) între tibie și astragal. Înlăturarea cartilajului articular împreună cu zona scleroasă subcondrală de pe pilonul tibial și astragal se face prin rezecție cu dalta în planuri paralele iar menținerea în contact a celor două oase pînă la consolidare se realizează cu șuruburi, broșe sau tije metalice. În A. pe cale externă, transperonieră, un grefon peronier de 3 — 5 cm lungime este avivat pe fața internă, alunecat în jos și apoi fixat la tibie și astragal cu 3 — 4 șuruburi (tehnica Adams — Crawford). În A. pe cale anterioară, un grefon osos recoltat de pe fața anterioară a pilonului tibial este alunecat în jos, încastrat într-o ancoșă creată în astragal și fixat la tibie și astragal cu 2—3 șuruburi (tehnica Watson—Jones). În unele cazuri, A. pe cale anterioară se face fără alunecare de grefon tibial, folosind ca mijloace de fixare broșe sau tije subțiri transcalcaneoastragalotibiale. Cele două maleole pot fi avivate și lăsate pe loc, eventual secționate la bază și aplicate pe astragal, extirpate sau folosite ca grefe locale. Se impune o atenție deosebită pentru a preveni poziția de valgus a piciorului în A. pe cale externă și echinul exagerat sau talusul piciorului în A. pe cale anterioară. În artroza suprainfectată fistulizată este indicată rezecția — A. de asanare și menținere cu ajutorul unui fixator extern adecvat. Procedeul preducelei imaginat de Baciu este indicat numai în artrozele axate. Pentru a evita instalarea unei artroze subastragaliene de suprasolicitare, unii autori

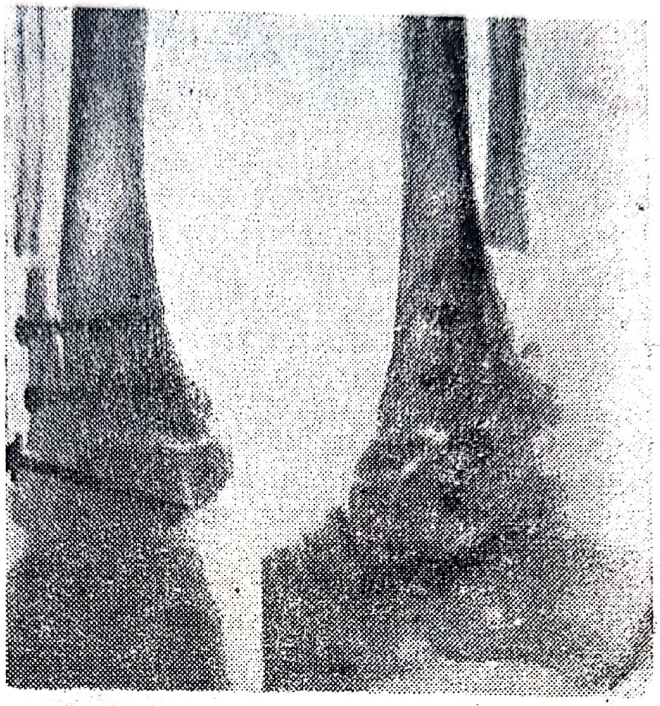

Fig. 7. Artrodeza gleznei cu valgus rezidual, complicaţie posibilă în artrodeza tibioastragaliană pe cale externă tip Crawford-Adams.

recomandă ca A. de gleznă să fie completată, în aceeaşi şedinţă operatorie, cu A. subastragaliană (fig. 7).

Artrodeza radio-carpiană, intervenţie chirurgicală care constă în suprimarea articulaţiei radio-carpiene prin realizarea unei sinostoze între radius şi primul rînd al oaselor carpiene. Se indică în paralizii vechi ale nervului radial, paralizii înalte ale nervului median, artroze deformante radio-carpiene. Se fixează permanent pumnul în poziţie funcţională prin desfiinţarea articulaţiei radio-carpiene (flexie dorsală de 15—20 grade şi uşoară înclinare cubitală). O tehnică operatorie este următoarea: bolnavul în decubitus dorsal cu membrul superior în abducţie, sprijinit pe o măsuţă cu antebraţul în pronaţie; manşetă pneumatică la braţ pentru hemostază; cîmpul operator cuprinde mîna, 1/3 inferioară a antebraţului, faţa anterioară a gambei omonime; incizie longitudinală de la baza metacarpianului trei, la trei laturi de deget pe faţa posterioară a antebraţului; ligatura şi secţionarea venelor superficiale; evidenţierea ligamentului inelar al carpului care se secţionează şi se pătrunde, deperiostînd carpul şi faţa posterioară a radiusului, între tendonul extensorului lung al policelui şi grupul extensorilor celorlalte degete; se deschide longitudinal capsula articulară şi cu ajutorul unei curete sau dălţi se îndepărtează cartilajul articular al radiusului şi a oaselor carpului; cu ajutorul unei dălţi late de 2 cm, la nivelul marginii posterioare a glenei radiusului, se creează un lăcaş oblic dinapoi — înainte şi de jos în sus, trecînd dincolo de metafiza radială; se recoltează un grefon lung de 8 cm şi lat de 1,5 cm de pe faţa antero-medială a tibiei şi se înfige în lăcaşul creat anterior în radius; oblicitatea traiectului tunelului din radius face să se aplice partea distală a grefonului pe carp şi baza metacarpianului trei; pentru a nu proemina grefonul, acesta se aplică într-un şanţ creat în carp şi baza metacarpianului trei; se aşază mîna în poziţie funcţională şi se solidarizează cu 3—4 şuruburi; prin radius şi grefon şi prin grefon—carp—bază metacarpian trei; sutura părţilor moi; aparat gipsat pentru trei luni.

Artrodeza umărului, intervenţie chirurgicală care suprimă articulaţia scapulo-humerală prin realizarea unei suduri (sinostoză) între omoplat şi humerus. Este indicată în paralizia plexului brahial şi procesele septice, degenerative

sau tumorale ale oaselor ce alcătuiesc articulația. Una din tehnici este următoarea: se aplică aparat gipsat toraco-brahial în poziția cea mai indicată (abducție de 40—50°; rotație medială de 35° și proiecție anterioară de 45°); se decupează aparatul gipsat încît spina omoplatului, umărul și fața laterală a membrului superior să fie libere (breteaua de peste umăr și o valvă care acoperă membrul superior); bolnavul în decubitus ventral ușor rotat de partea sănătoasă, prin plasarea unor saci cu nisip sub axilă și bazin de partea operației; incizie de-a lungul spinei omoplatului plnă la acromion, de unde coboară cîțiva centimetri pe fața laterală a umărului; se desinseră musculatura de pe marginea inferioară a spinei și se vizualizează fosa subspinoasă; se ligaturează și secționează pachetul vascular scapular superior ce se găsește la marginea laterală a spinei; se dezinseră de pe acromion fibrele posterioare ale mușchiului deltoid ce se reclină în jos și în afară; se trag în jos mușchii subspinos, micul rotund și o parte din deltoid pentru a evidenția fața posterioară a articulației scapulohumerale, gîtul humeral și marca tuberozitate humerală; se deschide capsula articulară și se avivează suprafețele articulare; se fixează cele două suprafețe cu două șuruburi ce se încrucișează în două planuri; se secționează oblic în afară spina scapulei la baza ei și acromionul se aplică peste epifiza humerală și se fixează la humerus cu un alt șurub; se închide plaga; se reface aparatul gipsat pentru 60 zile.

ARTRODINIE, durere articulară. Sin. *artralgie*.

ARTROGRIPOZĂ (artrogripoza multiplă congenitală), redori articulare congenitale, artrodischinezie congenitală, contracturi congenitale multiple, amioplazie congenitală, miodistrofie fetală deformantă, miopatie deformantă congenitală, distrofie musculară scleroasă atonă congenitală), boală congenitală a aparatului locomotor descrisă de Otto (1841) și caracterizată prin redori articulare multiple, atrofii musculare și atitudini vicioase consecutive ale membrelor. Denumirea a fost dată de Stern (1923) și acceptată de marea majoritate a autorilor, deși boala nu este exclusiv și nici primitiv articulară. Etiologia bolii este încă neclară și contradictorie, iar cadrul său nosologic nu este definitiv conturat. A fost invocată o embriopatie virotică (rubeolă, boala cu incluzii citomegalice, poliomielită, herpes) și alți factori teratogeni (intoxicație maternă, carențe alimentare, carență de vitamină B 12, traumatism obstetrical, compresiune intraamniotică). Originea genetică este însă invocată din ce în ce mai mult, în legătură directă cu creșterea numărului de cazuri de A. familială. S-au emis numeroase teorii patogenice: teoria atingerii articulare primitive, teoria atingerii musculare primitive, teoria atingerii medulare primitive, teoria atingerii nervoase primitive. Clinic, se remarcă o gravă impotență funcțională și se descriu patru sindroame: un sindrom articular, un sindrom muscular, un sindrom cutanat și un sindrom dismorfic. Sindromul articular este evocator pentru diagnostic (redori articulare multiple în extensie și/sau flexie). În formele complete (tipice), redorile articulare interesează toate membrele, uneori (forme incomplete), membrele inferioare sau membrele superioare. Redorile articulare au la bază un complex lezional: insuficiența cavităților articulare, retracția capsuloligamentară și retracția musculoaponevrotică. Sindromul muscular se caracterizează prin paralizii, atrofii și retracții musculare. Sindromul cutanat este constant și cuprinde: infiltrație cutanată, fosete cutanate în dreptul unor proeminențe osoase, bride cutanate, palmuri axilare, digitale și poplitee, rareori piele laxă (cutis laxa). Pliurile de flexiune și șanțurile tegumentare normale lipsesc. Sindromul dismorfic este inconstant, dar polimorf: hipertelorism, mongolism, microcefalie, boltă ogivală, palatoschizis, implantare joasă a urechilor, angioame faciale,

oligomimie, ectrodactilie, polidactilie, sindactilie, camptodactilie, clinodactilie, degete efilate cu lipsa pliurilor de flexiune, deformări pelviene, sindrom Marfan, boala Lobstein, agenezii musculare, spina bifida occulta sau asociată cu meningocel sau meningomielocel, blocuri vertebrale, sindrom Klippel-Feil, platispondilie, agenezia vertebrelor lombare. Rarcori, se întîlnesc și leziuni viscerale: hernie ombilicală sau inghinală, anomalii cardiace, digestive, urogenitale, strabism, epilepsie, luxație coxofemurală și picior strîmb. Psihicul este totdeauna normal. Examenul radiologic arată modificări osoase variate (agenezii, osteoporoză, subluxații sau luxații, deformări epifizare și metafizare, picior strîmb). Ca tratament, în primul an de viață, se recomandă manipulări articulare de corecție, urmate de imobilizare gipsată sau atele de noapte. Mai tîrziu, se recurge la intervenții chirurgicale de corecție, stabilizare și mobilizare segmentară în scopul ameliorării prehensiunii, staticii și mersului.

ARTROFIT, „ȘOARECE" INTRARTICULAR (2)

ARTROGRAFIE, radiografie a unei articulații realizată cu ajutorul unor substanțe de contrast, cu scopul de a pune în evidență elementele anatomice care alcătuiesc articulația respectivă și leziunile acestor structuri.

ARTROLIT, „ȘOARECE" INTRAARTICULAR

ARTROLIZĂ, intervenție chirurgicală prin care se realizează mobilizarea unei articulații cu mișcări limitate (redoare). Constă în incizia și uneori excizia țesuturilor fibroase care limitează mișcarea articulară. Această tehnică presupune, uneori, mai multe tipuri de intervenție pe părțile moi: excizia țesuturilor fibroase (fibroliză), capsulotomie sau capsulectomie parțială, secțiunea bridelor fibroase, alungiri de tendoane etc.

ARTROLOGIE, SINDESMOLOGIE

ARTROMETRU, instrument cu care se măsoară unghiul sau unghiurile de mobilitate a unei articulații.

ARTROPATIE, afectare infecțioasă, septică, traumatică, distrofică sau tumorală a diferitelor componente ale articulației. Pot fi: inflamatoare *(→ artrită)*, degenerativă *(→ artroză* coxofemurală sau coxartroza; artroza genunchiului sau gonartroza; artroza scapulo-humerală sau omartroza; spondilartroza etc.), tumorală (benignă sau malignă). În cursul multor boli se produc secundar și manifestări osteoartropatice *(→ osteoartropatia diabetică, → osteoartropatie siringomielinică, → osteoartropatie tabetică, → osteoartropatie gutoasă, → osteoartropatie din leucoză, boala Hodgkin* etc.).

ARTROPLASTIE, intervenție chirurgicală prin care se reconstruiește o articulație distrusă prin artroză sau degenerescență malignă. A. se folosește mai des în artroze grave cu tulburări funcționale importante. Ea se realizează cu ajutorul țesutului osos propriu sau cu material străin (proteze metalice, proteze din plastic sau proteze din material ceramic). Sînt foarte cunoscute A. șoldului, a genunchiului, a articulațiilor interfalangiene, a gleznei etc. A. poate să fie parțială (înlocuirea unei singure extremități articulare — hemiartroplastie) sau totală (înlocuirea ambelor extremități osoase care alcătuiesc o articulație) (A. de șold tip Charnley-Müller sau McKee-Farrar sau A. de genunchi tip Guépar etc.). De subliniat că biomecanica protezelor totale este o biomecanică modificată cu implicații pe plan funcțional.

Artroplastia genunchiului, intervenție chirurgicală ce urmărește restabilirea mișcărilor articulare. Practicată prima dată de Murphy (1905), A. genunchiului a fost îmbunătățită de Putti (1920) și Chevallier. Tehnica clasică este următoarea: incizie în „Y" răsturnat; se pătrunde în articulație; se rezecă suprafețele articulare păstrînd forma lor anatomică și se acoperă cele două

suprafețe cu fascia lata recoltată extemporaneu de la coapsă. Se poate modela și un singur neocondil femural ce se poate mișca într-o glenă tibială unică, cele două suprafețe articulare fiind acoperite cu fascia lata. Se preconizează A. prin înlocuire (parțială sau totală). Tehnica este următoarea: incizie largă para-rotuliană medială; păstrarea ligamentelor colaterale; excizia osteofitelor, meniscurilor, cartilajului degenerat; crearea lăcașurilor pentru platourile tibiale; se aplică proteza; aparat gipsat cu genunchiul în extensie, începînd cu contracții ale cvadricepsului din ziua operației; mișcări active articulare la cca 4 zile, cu gipsul tăiat bivalv și scos intermitent pentru perioade din ce în ce mai lungi. Indicația principală este gonartroza cu instabilitate moderată și durere permanentă, la bolnavi peste 60 ani.

Artroplastia șoldului, înlocuire a articulației coxo-femurale bolnave în scopul menținerii biomecanicii articulare. Se disting mai multe perioade în evoluția tehnicilor artroplastice ale șoldului: perioada A. cu interpoziție de material autoplastic (Ollier și Helferich, 1892; aponevroză, grăsime, piele), perioada A. cu interpoziție de metal (Smith-Petersen, 1939; cupă metalică), perioada protezelor cefalice și cervicocefalice (Judet, 1946; Neff; Valls și Fitzgerald; Herbert; Merle d'Aubigné; Austin Moore; Thompson; Lippmann) și perioada protezelor totale (Ph. Wiles, 1938; Charnley, 1960) folosită astăzi pe scară largă. Indicațiile endoprotezei sînt următoarele: coxartroză, necroza avasculară a capului femural, luxația congenitală a șoldului, sechele după epifiziolиză, protruzie acetabulară, spondilită anchilopoietică, fractură gît femural la bătrîni etc. Există endoproteze care folosesc ca mijloc de fixare cimentul și endoproteze ce se fixează direct la os. Endoproteza este alcătuită din două piese: femurală și acetabulară. Tehnica de elecție pentru această operație este următoarea: anestezie generală cu intubație orotraheală, circuit semides-

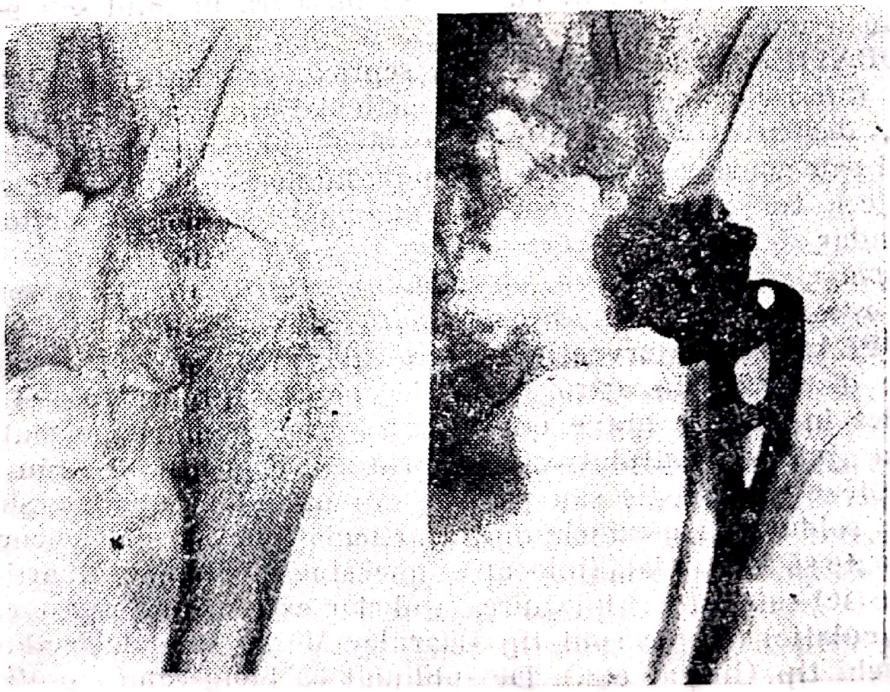

a *b*

Fig. 8. Coxartroză secundară avansată;
a — aspect radiografic de față înainte de intervenția chirurgicală;
b — aspect radiografic de față după artroplastie totală de șold cu proteză metal-metal tip Howmedica cu cimentare.

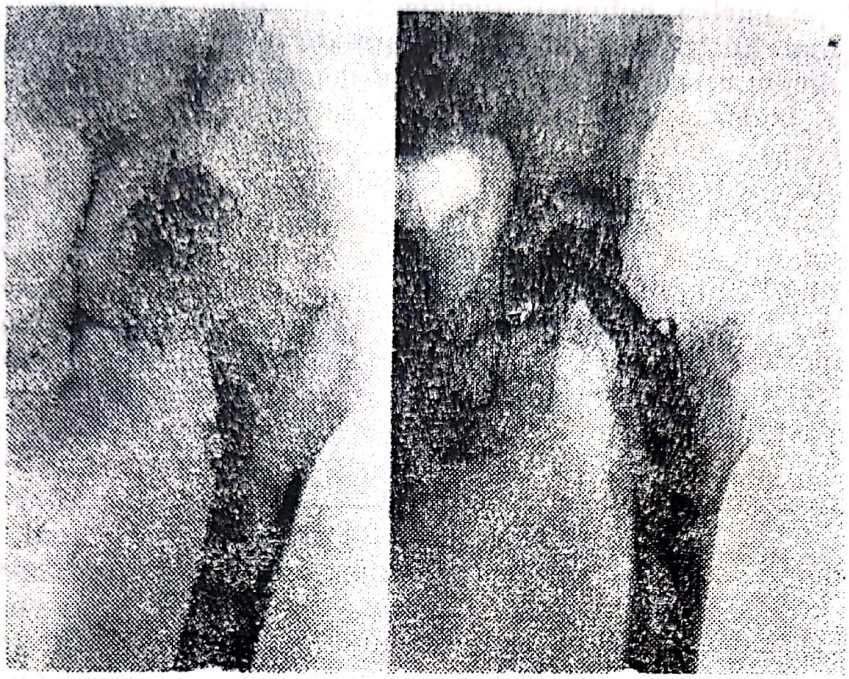

a *b*

Fig. 9 Coxartroză secundară avansată :
a — aspect radiografic de față înainte de intervenția chirurgicală ;
b — aspect radiografic de față după artroplastie totală de șold cu proteză metal-plastic tip Charnley-Müller cu cimentare.

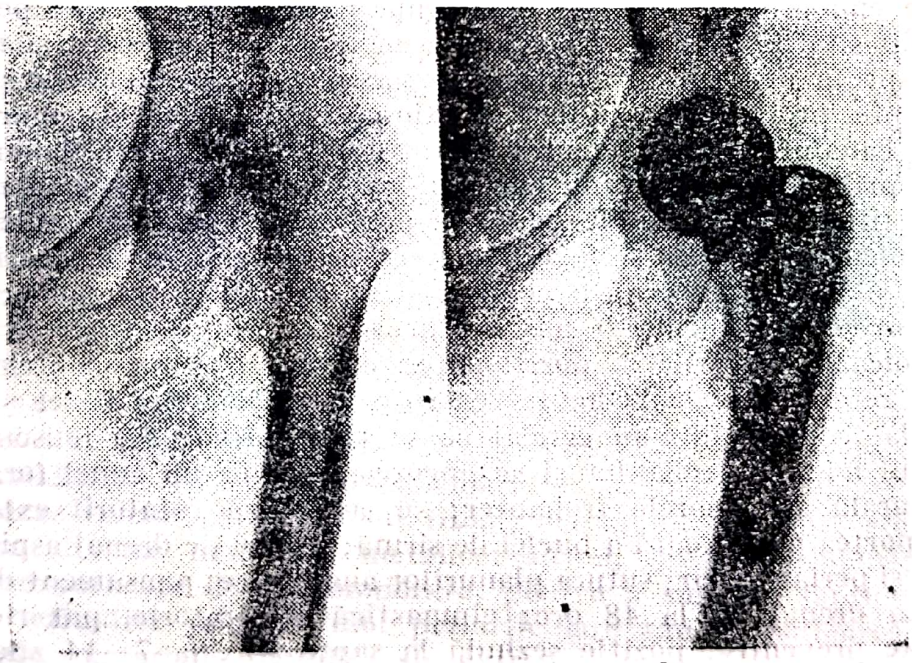

a *b*

Fig. 10. Fractură de gît femural cu deplasare de grad IV Garden :
a — aspect radiografic de față înainte de intervenția chirurgicală ;
b — aspect radiografic de față după hemiartroplastie cu proteză cervicocefalică Moore.

chis; bolnavul în decubitus lateral pe partea sănătoasă, cu genunchiul de partea sănătoasă flectat și culcat cu fața externă pe planul mesei, cu membrul inferior de operat extins; se izolează cu cîmpuri hemibazinul, coapsa și

abdomenul pe partea bolnavă; incizie de la spina iliacă postero-inferioară, spre vîrful marelui trohanter și se prelungește în jos în lungul femurului pînă în treimea medie a coapsei (calea de abord postero-externă Gibson-Osborne); hemostază și izolarea buzelor plăgii, se secționează longitudinal tractul iliotibial în dreptul marginii externe a metafizei femurale; se introduc două degete în fanta astfel creată și se prelungește plaga distal și proximal, pînă la nivelul expansiunii fibroase de inserție a marelui fesier care se secționează pînă se ajunge între fibrele musculare ale marelui fesier care se disecă; se abordează planul muscular profund alcătuit din șapte mușchi dispuși în evantai de sus în jos: micul fesier, piramidalul bazinului (mușchiul piriform), gemenul superior, obturatorul intern, gemenul inferior, obturatorul extern și pătratul femural; sub mușchii rotatori ai șoldului se află inserțiile superioare ale vastului extern; hemostază; se secționează în cruce pînă la os, pe marginea externă a metafizei femurale, inserțiile vastului extern; cu răzușa se deperiostează de jur împrejur toată regiunea metafizară punîndu-se în evidență fața externă și baza marelui trohanter și micul trohanter cu inserția psoas-iliacului; se secționează marele trohanter aproape de baza lui cu o daltă lată și dreaptă și se rabatează în sus împreună cu inserția mijlociului fesier; se degajează în treimea superioară a femurului toate inserțiile capsulare și musculare și se îndepărtează în afară femurul cu un clește de os; se repereazā cu fire de ață mușchii rotatori externi și se secționează; se excizează capsula articulară, labrul acetabular; se practică ablația capului femural; se curăță cu chiureta cavitatea cotiloidă; se frezează lăcașul cupei și se aplică cupa; se introduce componenta femurală a endoprotezei creînd un lăcaș pînă la nivelul micului trohanter ce reprezintă baza de susținere a treptelor endoprotezei (lăcașul are formă patrulateră, dirijat perpendicular și orientat să privească cu o deschidere de 20 grade înăuntru și înainte pentru a respecta unghiul normal de anteversiune al gîtului femural; se pregătește cu pila profilată, de calibru identic cozii componentei femurale a endoprotezei, canalul medular femural; se introduce componenta femurală a endoprotezei prin bătăi ușoare cu ciocanul de lemn sau cu ciocan metalic protejat cu tifon, încît treptele de scară ale componentei femurale să se sprijine pe micul trohanter; se face reducerea prin manevre de tracțiune, flexie, abducție și rotație externă a coapsei și se introduce componenta femurală în cea cotiloidiană printr-o mișcare bruscă de rotație internă și extensie; se controlează mișcările și poziționarea corectă a componentelor endoprotezei; se repune marele trohanter cu inserția mijlociului fesier și se fixează metalic la femur printr-un cerclaj ce se trece prin masa musculară de jur împrejurul marelui trohanter și se ancorează printr-un tunel forat în metafiza femurală sub marele trohanter; se suturează rotatorii externi ai șoldului la partea posterioară a buclei de sîrmă; tuburi de drenaj aspirativ intraarticular și periarticular; sutura planurilor anatomice; pansament după 24 ore; extragerea drenajului la 48 ore; gimnastică respiratorie, pat ridicat, anticoagulante preventiv; poziție șezîndă la șapte zile, la 7—14 zile mers fără sprijin; mers cu sprijin progresiv la 3—4 săptămîni; mers cu baston în mîna opusă la 5 săptămîni (fig. 8, 9, 10).

ARTROPNEUMOGRAFIE (pneumoartrografie), introducere de aer în articulație, cu scop diagnostic.

ARTRORIZĂ, intervenție chirurgicală prin care se limitează mișcările articulare la un anumit grad, pentru a reduce tulburările funcționale în poliomielită, paralizii nervoase diverse, diformități scheletice cîștigate. Se poate realiza prin suturi „în veston" sau plicaturi ale părților moi (capsula,

aponevroze, tendoane) sau prin implantarea unor grefoane osoase într-una din extremitățile articulației bolnave, care să formeze un prag osos (obstacol în calea mișcărilor articulare). Exemple: buteuri osteoplastice în luxația recidivantă de umăr sau luxația congenitală de șold, A. anterioară de genunchi cu ridicarea platoului tibial prin grefon cuneiform anterior tip Brett-Böhm.

Artroriza cotului, intervenție chirurgicală indicată în cotul balant sau în insuficiența mușchilor flexori ai cotului. Constă în realizarea unui obstacol posterior care se interpune între olecran și diafiza humerală; extensia se limitează astfel la 90°. Tehnica este următoarea: bolnavul în decubitus ventral, cu brațul în abducție sprijinit pe o masă și antebrațul flectat; incizie mediană posterioară de 8—10 cm interesînd tegumentul feței posterioare în treimea inferioară pînă la nivelul olecranului; se disociază mușchiul triceps și se răzuiește fața posterioară a diafizei humerale evidențiindu-se fosa olecraniană; se crează cu dalta un lăcaș după dimensiunile grefonului tibial în diafiza humerală; se introduce grefonul în lăcașul creat, astfel încît vîrful olecranului să se oprească în grefon atunci cînd cotul este la unghi drept; se fixează grefonul de diafiză cu două șuruburi; se suturează plaga; aparat gipsat brahio-palmar cu cotul sub 90°, pentru 60 zile.

ARTROSCOPIE, metodă de depistare a leziunilor interne ale diferitelor articulații. Inițiată de Masaki, Watanabe și Sakae Takeda, A. constă în introducerea unui tub endoscopic prevăzut cu o sursă de lumină printr-o butonieră (→ *artrotomie*) făcută la nivelul interliniei articulare. Ulterior s-au construit *artroscoape* (Hurter, 1956) care prezintă și o mică pensă bioptică. Pentru efectuarea A. se procedează ca în orice act chirurgical: sterilizarea artroscopului; sterilizarea regiunii articulare; anestezie și incizie de 3—4 mm; introducerea artroscopului prin mișcări rotatorii; insuflare de aer ce îndepărtează sinoviala. Se constată: aspectul roz și neted al sinovialei; o vascularizație fină în zona subsinovială; aspectul suprafețelor articulare cu eventualele eroziuni, corpi liberi sau rupturi meniscale.

ARTROSINTEZĂ, intervenție chirurgicală prin care se asigură menținerea în contact a două extremități osoase luxate, după reducerea luxației, pe cale sîngerîndă (ireductibilitate) sau ortopedică (instabilitate) cu ajutorul unor materiale metalice. Alteori, A. este un gest complementar, de protecție sau siguranță, așa cum se întîmplă în smulgerile distale ale tendoanelor extensoare ale degetelor mîinii, cînd reinserția tendonului pe falanga distală este protejată prin A. axială cu o broșă. În rare cazuri, A. este un gest complementar inevitabil în fracturi juxtaarticulare cu fragmente epifizare mici sau unele artrodeze (picior, mînă, pilon tibial, acromion, claviculă etc.). A. se realizează cu diverse materiale metalice: sîrmă, broșe, șuruburi, hoban. De regulă, se vorbește de A. temporară, pentru a sublinia faptul că, după cicatrizarea leziunilor părților moi periarticulare sau consolidarea fracturii din vecinătate, materialul metalic este extras.

ARTROTOMIE, intervenție chirurgicală prin care se incizează (deschidere liniară) o articulație cu scop explorator, diagnostic sau cu scop terapeutic (drenajul unei colecții, excizia unei porțiuni articulare, evacuarea unui corp liber sau străin). A. impune măsuri severe de asepsie și antisepsie. Nu trebuie confundată cu → *punctia* articulară.

ARTROZĂ (**osteoartrită hipertrofică degenerativă, osteoartroză**), afecțiune cronică degenerativă articulară cu evoluție mai mult sau mai puțin rapidă, caracterizată prin leziuni degenerative cartilaginoase, diminuarea cantitativă și modificarea calitativă a lichidului sinovial, deformarea epifi-

zelor articulare cu modificarea structurii și arhitecturii lor osoase și osteofitoză. În A. idiopatice sînt incriminate tulburările vasculare locale. Etiologia A. secundare este extrem de variată (posttraumatice, post-infecţioase, reumatismale, dismetabolice, post-iradiere, postnecroze epifizare, de supra-solicitare, profesionale-trepidaţii). Cele mai frecvente A. sînt: → *gonartroza*, → *coxartroza*, → *spondilartroza*, A. sacro-iliacă, A. scapulo-humerală și A. metatarso-falangiană.

Artroza gleznei (artroza tibioastragaliană), boală degenerativă a articulaţiei tibioastragaliene, în marea majoritate a cazurilor de origine traumatică (primul element caracteristic) și mult mai rar de origine netraumatică. Traumatismele articulare ale gleznei (entorse repetate, contuzii, fracturi maleo-

a

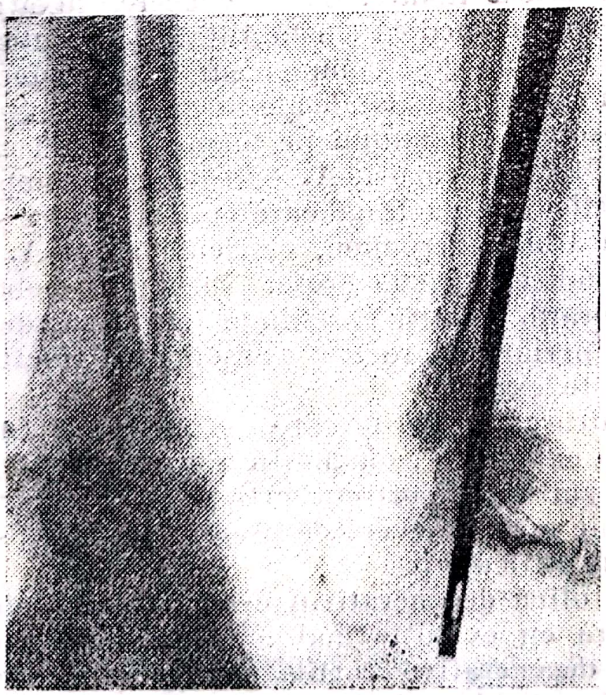

b

Fig. 11. Artroză axată posttraumatică de gleznă:

a — aspect radiografic de faţă și de profil înainte de intervenţia chirurgicală; *b* — aspect radiografic de faţă și de profil după artrodeză tibio-astragaliană pe cale anterioară fără alunecare de grefon tibial fixată cu tijă metalică transplantară.

lare, fracturi de pilon tibial, fracturi de astragal) produc A. prin incongruenţă articulară (factor mecanic), dezaxare (factor static), contuzia cartilajului hialin şi ischemie regională (factor trofic). Alteori, dezaxarea gleznei şi A. consecutivă este rezultatul unor fracturi extraarticulare vicios consolidate (fracturi de gambă, fracturi de femur) sau consecinţa suprasolicitării acestei articulaţii după artrodeze subastragaliene sau mediotarsiene. Mecanismul cel mai frecvent este incongruenţa articulară după fracturi cu deplasare, neglijate sau incorect tratate (reduceri aproximative, deplasări secundare sub gips, necunoscute sau mai tîrziu descoperite, imobilizarea incorectă sau de scurtă durată, leziuni tegumentare suprainfectate). Cu alte cuvinte, A. de gleznă se instalează, de cele mai multe ori, pe calusuri vicioase şi mult mai rar după fracturi fără deplasare sau fracturi cu deplasare perfect reduse ortopedic sau chirurgical (al doilea element caracteristic). Factorul mecanic şi factorul static au o acţiune convergentă, antrenînd o încărcare (hiperpresiune) neuniformă a suprafeţelor articulare, uzura cartilajului de acoperire şi scleroză osoasă subcondrală. Factorul trofic acţionează prin osteoporoza posttraumatică, scleroza părţilor moi periarticulare şi perturbarea circulaţiei locale. A. gleznei este foarte frecventă la tineri, se agravează progresiv, uneori destul de rapid (2—3 ani), devenind deseori invalidantă pe plan funcţional. Tratamentul medicamentos (antalgic şi antiinflamator) şi cel fizical aduc ameliorări de scurtă durată. Singura resursă terapeutică eficace este artrodeza tibioastragaliană, care oferă confortul unei glezne stabile şi nedureroase, dar cu preţul unui blocaj articular definitiv, blocaj bine suportat însă pe plan funcţional, datorită supleţei antepiciorului (al treilea element caracteristic). (fig. 11).

ASEPSIE, totalitatea măsurilor profilactice întrebuinţate pentru împiedicarea pătrunderii microbilor în plagă. Dintre acestea fac parte: sterilizarea instrumentelor şi a materialelor ce iau contact cu plaga, dezinfecţia pielii, dezinfecţia mîinilor chirurgilor, dezinfecţia aerului din sala de operaţie.

ATAXIE, imposibilitate sau greutate în efectuarea coordonată a mişcărilor voluntare. Are contraindicaţie chirurgicală.
Ataxia disproteinemică cu miopatie este o formă clinică particulară a A. Poate avea unele indicaţii chirurgicale (artrodeze de stabilizare a articulaţiilor în poziţie funcţională).

ATHETOZĂ, sindrom extrapiramidal caracterizat prin mişcări lente, aritmice, involuntare, ondulante, tentaculare, de amplitudine medie, ale extremităţilor şi feţei. Are contraindicaţie chirurgicală.

ATRIŢIE MUSCULARĂ, zdrobire a ţesutului muscular ce însoţeşte de obicei leziuni grave: osteo-articulare, vasculare şi neurologice. Se produce un hematom voluminos, iar resorbţia mioglobinei, aminelor celulare, potasiului şi acidului lactic (eliberate în focarul de A.) determină manifestări generale. Constituie un foarte bun mediu de cultură. Se însoţeşte frecvent de şoc traumatic. Necesită fasciotomie largă (anularea compresiunii ischemiante produsă de hematomul şi edemul posttraumatic), evacuarea hematomului şi excizia ţesutului muscular devitalizat. Se combate totodată şocul traumatic şi se previne infecţia şi insuficienţa renală.

AVITAMINOZE, sindroame carenţiale care pot afecta, în timp, elementele aparatului locomotor (oase, articulaţii, cartilaje de creştere, muşchi, nervi, vase sanguine). Tratamentul este general, chirurgiei ortopedice revenindu-i doar rolul corectării diformităţilor sechelare.

Scanned with OKEN Scanner

B

BLOC OSOS SUBOCCIPITAL, malformaţie (disostoză) cu lipsă de diferenţiere a primelor două vertebre cervicale, putînd include şi occipitalul realizînd occipitalizarea atlasului. Se poate fuziona o masă laterală a atlasului cu axisul sau blocurile bilaterale. Odontoida se dezvoltă în exces şi determină compresiunea bulbară.

BOALA AMNIOTICĂ (boala ulceroasă Ombrédanne), leziuni cicatriciale congenitale ale nou-născutului de diferite aspecte (macule, şanţuri, stigmate, alipiri anormale de degete, amputaţii), izolate sau asociate cu alte malformaţii. S-a emis ipoteza patogenică a unei boli ulceroase intrauterine (leziunile apărute fiind asemănătoare cu cele după arsuri) sau a unor leziuni de necroză consecutivă gangrenelor aseptice (vasoconstricţie pe un sistem vascular în curs de formare, ca o consecinţă a unor traumatisme materne, cu descărcări mari de adrenalină). Şanţurile congenitale înconjoară complet sau parţial segmentul de membru, cele de la gambă ajungînd la schelet, cu un limfangiom difuz şi scleroză cicatricială la baza lor. Amputaţiile congenitale interesează în special degetele. Stigmatele congenitale sînt mici leziuni cicatriceale punctiforme sau liniare, uşor deprimate şi albicioase în centrul lor însoţindu-se de o leziune congenitală subiacentă (pseudartroză de tibie, artrogripoză cu redori articulare etc.). Leziunile superficiale sînt prezente sub formă de macule. Şanţurile congenitale care stranguleazâ un segment de membru, necesită tratament chirurgical: extirparea şanţului prin două incizii circulare trasate pe pielea sănătoasă; incizii verticale alternante ce permit efectuarea unei plastii în zigzag (sutură a celor două margini ale şanţului excizat); operaţia se efectuează în doi timpi (cîte o jumătate din circumferinţa şanţului o dată). Şanţurile foarte adînci pot genera tulburări trofice ale segmentului subjacent. În aceste cazuri este necesară amputaţia segmentului, la 2—5 cm proximal de şanţ, în funcţie de calitatea vascularizaţiei (la nivelul şanţului şi în segmentul distal surprinde sîngerarea aproape inexistentă în timpul intervenţiei).

BOALA BLOUNT, malformaţie produsă prin tulburări în activitatea cartilajului proximal de creştere al tibiei (osteocondroză), cu producerea tibiei vara; curbura în „O" pe care o descrie tibia este localizată în treimea superioară a osului. Radiologic se poate constata o pensare a părţii mediale a cartilajului de creştere tibial superior, o reacţie periostală şi o mică exostoză pe faţa internă a tibiei. În rahitism încurbarea este diafizară. Tratamentul este chirurgical (osteotomie; epifiziodeză) sau ortopedic (aparate gipsate succesive corectoare).

BOALA BORNHOLM, afecţiune epidemică (mialgie epidemică). Tratamentul este neurologic, dar beneficiază de aportul ortopedistului (imobilizare, posturi, kinetoterapie controlată).

BOALA DERCUM (**lipomatoza dureroasă simetrică, lipomatoza difuză**), maladie localizată pe trunchi și la rădăcina membrelor. Are etiologie neuro-endocrină și dă tulburări psihice, astenie etc.

BOALA CAFFEY (**hiperostoza corticală infantilă, boala lui Caffey-Smith, boala lui Caffey-Silvermann, poliosteopatia deformantă congenitală regresivă, hiperosteogeneza periostoencondrală feto-infantilă regresivă**), osteoză segmentară, caracterizată prin apariția unor tumefacții dureroase pe diferite oase, cu evoluție spontan regresivă. Descrisă de Caffey (1945), este relativ puțin cunoscută datorită numărului mic de cazuri descrise pînă în prezent. Etiologia este necunoscută, dar se pare că ar avea caracter ereditar dominant-autosomal. Apare în primele trei luni de viață prin manifestări de tip infecțios: agitație, țipete, inapetență, paloare, febră. Apar apoi tumefacții dureroase cu infiltrația părților moi și a osului, însoțite uneori de roșeață, hipertermie locală și limitarea antalgică a mișcărilor. Biologic, se remarcă V.S.H. crescut și hiperleucocitoză. Examenul radiologic precizează diagnosticul: îngroșarea asimetrică a corticalei diafizare, la început neregulată apoi omogenă, net delimitată. În afara oaselor lungi, pot fi interesate: mandibula, omoplatul, oasele craniene, metacarpienele și metatarsienele. Diagnosticul diferențial se face cu osteomielita și periostita sifilitică. Evoluția se face în puseuri acute succesive timp de 1—2 ani, spre vindecare spontană mai întîi clinică, apoi radiologică. Tratamentul puseelor acute este simptomatic (antiinflamatoare, antitermice, corticoterapie).

BOALA DUPUYTREN, afecțiune produsă prin fenomene degenerative conjunctive ale aponevrozei palmare și exteriorizată clinic prin apariția de noduli și bride longitudinale palmare ce determină retracție în flexie permanentă și progresivă a unuia sau mai multor degete. A fost descrisă de Plater (1614) și completată de Dupuytren (1832) cu tratamentul chirurgical. Aponevroza palmară se retractă prin scleroză, formînd noduli pe expansiunile aponevrotice cutanate și peritendinoase ce determină flexia degetelor, iar îngroșarea fibrelor transversale duce la apropierea degetelor și deviația lor laterală. Sînt atinse, în ordinea frecvenței, degetele: IV, V, III, I, II, procesul patologic evoluînd în trei stadii: proliferativ, involutiv și rezidual. Bolnavul prezintă furnicături palmare și apare un nodul palmar deasupra sau dedesubtul pliului de flexiune distal, în dreptul degetelor, cu retracția progresivă a lor; în raport cu unghiul de flexie a primei falange pe metacarpianul respectiv se deosebesc gradele bolii: grad I, II — pînă la 30°; grad III — între 30—60° și gradul IV — între 60—90°. Se poate asocia cu leziuni concomitente ca: retracția aponevrozei plantare (boala Ledderhose) și induratia corpilor cavernoși (boala Peyronie). Se va diferența de sechelele nervoase, leziunile tendinoase, sechelele posttraumatice, tenosinovitele digitopalmare, tumori ale mîinii, sechele ale poliartritei cronice evolutive. Tratamentul chirurgical este singurul eficace: aponevrotomia și aponevrectomia parțială sau totală (de preferat datorită caracterului evolutiv al bolii) efectuată în stadiul de stagnare clinică. → *aponevrozită*.

BOALA EHLERS-DANLOS (**clovnism congenital**), malformație caracterizată prin laxitate capsulo-ligamentară, laxitate tegumentară, cifoscolioză, deformația în con a vertebrelor, spondilolistezis, întîrziere în apariția și osificarea nucleilor osoși, diferite luxații. Se datorește deficitului în lysyl-hidroxilază ceea ce determină o anomalie a colagenului cu elasticitate exagerată a țesuturilor. Se transmite autosomal dominant, legat de sex.

BOALA EXOSTOZANTĂ, malformație congenitală cu excrescențe osoase situate în vecinătatea cartilajelor de creștere, care continuă să crească și

Fig. 12. Exostoze multiple la nivelul genunchilor (femurale, tibiale, peroniere).

să se osifice progresiv, pînă la încetarea creșterii scheletului. De obicei, sînt bilaterale și situate în jurul cartilajelor celor mai fertile ale oaselor lungi. Duc la inegalitate de lungime, conform legii Bessel-Hagen: cu cît exostoza este mai dezvoltată, cu atît osul afectat scade din lungime. Exostozele generalizate se asociază cu nanism *(nanism exostozic)*. **B.E.** se datorește unei tulburări generale de osificare a oaselor de origine condrală, avînd un caracter ereditar dominant (afectează în special sexul masculin). Poate degenera sarcomatos. Cele voluminoase, cu fenomene de compresiune în jurul lor, beneficiază de extirpare largă împreună cu implantarea lor osoasă. (fig. 12).

BOALA FRIEDREICH (eredoataxia degenerativă medulocerebeloasă), deformare neurogenă ce interesează piciorul (cavus equinus, varus, degete în „ciocan"), mîna sau coloana vertebrală (scolioză), ce apare în copilărie, avînd o evoluție lungă și ireversibilă. Se va deosebi de piciorul cavus idiopatic sau poliomielitic. Tratamentul este ortopedic (ghete) sau chirurgical (dublă artrodeză de corecție).

BOALA GUTZEIT (phalanx valga hallucis congenita), hipoplazie a articulației interfalangiene a halucelui cu deviația în valgus a falangei terminale, falanga bazală fiind orientată corect. În caz de impotență funcțională, mai ales în încălțăminte, este indicată rezecția capului falangei bazale sau osteotomia de corecție a falangei terminale.

BOALA HURLER, malformație congenitală genotipică, produsă printr-o tulburare genetică a metabolismului, cu depozitarea în țesuturi (creier, ficat, splină, inimă, plămîni) a două substanțe: a unui glicolipid solubil în apă și

a unor mucopolizaharide acide ce sînt excretate prin urină și care sînt compuse din sulfat de heparitină și condroitinsulfat B. Depozitarea acestor substanțe va duce la o tulburare în formarea țesutului cartilaginos, conjunctiv și reticular. Se caracterizează prin nanism grotesc (gargoilism), întîrziere mintală, hepatosplenomegalie, leziuni corneene; faciesul este caricatural cu oase masive, nas în șa, orificii nazale mari, buze groase și frunte proeminentă, trunchiul este scurt și deformat prin cifoză lombară, abdomenul este mare, cu hepatosplenomegalie, iar membrele sînt scurte și groase (micromelie mezomelică), mîinile fiind masive, cu degetele flectate în grifă. Radiografic se constată diafize largi și masive și suprafețe articulare neregulate. De obicei, deces înainte de pubertate. Nu are tratament ortopedic sau chirurgical.

BOALA KNIEST, malformație caracterizată prin: nanism, dismorfism cranio-facial (față aplatizată; rădăcina nasului înfundată; fruntea bombată; fisură velopalatină; surditate; miopie), devierea coloanei vertebrale dorsale cu cifoză, limitarea mișcărilor articulare. Radiologic se constată aplatizarea vertebrelor, neregularități ale platourilor vertebrale, aplatizarea cotilului, scurtarea diafizelor oaselor ce au corticală slab conturată, canal medular larg și hipertransparență epifizară; metafizele sînt largi, iar cartilajul de creștere este neregulat și pensat. Creșterea este lentă (130 cm înălțime). Se transmite dominant autosomal.

BOALA LÉRI (pleonostoza familială, displazia poliepifizară), atrofie bilaterală a mîinilor, picioarelor și gambelor cu tulburări de sensibilitate profundă, în luesul terțiar și quaternar.

BOALA MARFAN (dolicostenomelie, arahnodactilie), boală genetică cu transmitere dominant-autosomală simplă, cu penetranță ridicată și expresivitate variabilă (Weve, 1931). Are la bază o tulburare structurală a țesutului conjunctiv. În forma ei completă, boala are trei grupe de leziuni: anomalii scheletice, anomalii cardiovasculare și anomalii oculare. Manifestarea scheletică caracteristică este alungirea excesivă și gracilitatea membrelor, în ansamblu și foarte evident la nivelul segmentelor acromelice (dolicostenomelie, Marfan — 1896). Degetele lungi și subțiri, cu falangele terminale în semiflexie, au fost comparate cu picioarele de păianjen (arahnodactilie, Achard—1902). Creșterea raportului dintre distanța pube—sol și distanța pube—vertex, precum și alungirea excesivă a membrelor au făcut ca boala să fie considerată o anomalie dimensională și anume un gigantism disproporționat parțial. Țesutul adipos foarte slab dezvoltat, hiperlaxitatea țesutului conjunctiv (frecvente hernii inghinale și femurale), hiperlaxitatea articulară (mobilitate articulară excesivă, luxații frecvente), hipotrofia și hipotonia musculară conferă acestor bolnavi un aspect gracil și fragil. Anomaliile cardiovasculare sînt prezente în 60—80% din cazuri. Disfuncția valvulei mitrale pare să fie anomalia cea mai frecventă, de la un discret clic sistolic apical cu prolaps mitral depistat doar la ecografie, la insuficiență mitrală și chiar la ruptura cordajelor valvulare, cu regurgitare mitrală bruscă și mortală. Se poate întîlni, de asemenea, insuficiență aortică prin lărgirea aortei, anevrism aortic disecant sacciform sau fuziform prin medionecroză chistică, dezvoltat pe sinusul Valsalva, aorta ascendentă sau chiar pe aorta abdominală, cu riscul major la ruptură și moarte bruscă. Și pe artera pulmonară se poate dezvolta un anevrism disecant. Cea mai frecventă anomalie oculară este luxația (ectopia) cristalinului în sus și în afară (superotemporală), prezentă în 75% din cazuri. În unele cazuri, se pot întîlni și alte anomalii oculare: decolare spontană de retină, astigmatism, miopie severă prin sferofachie, cataractă, nistagmus, strabism, sclerotice albastre. În ultimele decenii, B.M.

și-a lărgit cadrul nosologic, incluzînd numeroase alte manifestări. Astfel, la nivelul craniului se pot întîlni: dolicocefalie, față îngustată, bolta palatină ogivală, asociată descori cu prognatism, dinți înghesuiți etc. La nivelul coloanei vertebrale, în 40—50 % din cazurile de boală, se constată scolioză sau cifoscolioză, cu debut în primii ani de viață sau în jurul vîrstei de 7 ani. Uneori, se observă modificări ale corpilor vertebrali (înălțime mai mare, diametru anteroposterior mai mic, marginile anterioară și posterioară scobite — aspect de cabestan sau „în diabolo" — cu găurile de conjugare mai largi, vertebre cuneiforme, epifizită vertebrală). Toracele poate lua aspectul de torace excavat (pectus excavatum) sau torace în carenă (pectus carinatum). Descori acești bolnavi prezintă și picior plat. Diagnosticul diferențial se face, în primul rînd, cu homocistinuria și arahnodactilia contracturantă (→ *sindrom Stickler*). Tratamentul este ortopedic și chirurgical pentru leziunile scheletice (scolioza, cifoscolioza, retracțiile digitale, piciorul plat etc.). În anevrismul aortic și boala mitrală este indicat tot tratamentul chirurgical. În același timp, creșterea va fi limitată prin tratament hormonal, iar propranololul poate încetini dezvoltarea anevrismelor. Tratament simptomatic și de susținere.

BOALA MORTON, metatarsalgie sub formă de crampe la nivelul antepicioarului (porțiunea mijlocie), apărînd mai ales la femei peste 30 ani (încălțăminte defectuoasă) și datorată apariției unui nevrom de origine traumatică (nervul digital plantar al celui de al treilea spațiu) sau de origine ischemică (compresiunea arterei plantare de către tendonul flexorului comun cu producerea de leziuni endarteritice și neurofibrom secundar). Bolnavul acuză dureri vii („descărcare electrică") ce iradiază spre degete sau călcîi, în timpul fazei monopodale a mersului, iar la palpare se constată un punct dureros plantar în spațiul III intermetatarsian, la un picior uneori cu o deformație statică (antepicior rotund, picior ancestral). Tratamentul este conservator (susținător plantar cu pelotă anterioară; infiltrații locale cu novocaină și hidrocortizon; fizioterapie antiinflamatorie) sau chirurgical (extirparea nevromului plantar).

BOALA PAGET (osteodistrofie cronică deformantă progresivă), maladie ce apare predominant la bărbații adulți, datorată unor microanevrisme intraosoase care măresc fluxul sanguin local. A fost descrisă de James Paget (1876). Se deosebesc trei forme: monostică, oligostică și generalizată. Se produce o resorbție osoasă masivă, urmată de apoziție osoasă și fibroză medulară ce dau aspectul histologic de mozaic osos. Debutul este lent cu dureri osoase difuze ce cresc progresiv în intensitate și sînt separate de perioade pseudoinflamatorii; ulterior apar: hipertermia, hiperemia locală, un indice oscilometric crescut și modificări ale EKG, concomitent cu deformări ale membrelor (tibia se încurbează în plan sagital, iar femurul în plan frontal), ale craniului, trunchiului și coloanei vertebrale. Complicații: fracturi, maladia hipertonică, insuficiența cardiacă, surditate, scăderea acuității vizuale, radiculite, paralizii spinale prin compresiune osoasă, artroze, degenerescența sarcomatoasă. Radiografic se constată deformarea oaselor lungi, cu îngroșări și resorbție dezordonată, dînd aspectul de os vătuit. Examenul de laborator arată creșterea valorii fosfatazelor alcaline. Se va diferența de: osteomielita cronică, osteoza fibrogeodică, tumorile osoase maligne, angiomul vertebral sau metastazele neoplazice. Tratamentul este: simptomatic (radioterapie profundă în doză totală de 3 000—5 000 r, analgezice, antiinflamatorii, anabolizante proteice, săruri fosfocalcice, citostatice), ortopedic (aparate de imobilizare

și descărcare pentru prevenirea deformărilor și fracturilor; aparate gipsate în fracturi) sau chirurgical (osteotomie de corecție completată cu grefe osoase ce se pot pagetiza și ele, laminectomie decompresivă).

BOALA PYLE (osteodisplazia metafizară), malformație caracterizată prin deformații ale membrelor cu limitarea mișcărilor articulare, atrofii musculare, tumefacții periarticulare datorită creșterii în volum a scheletului. A fost descrisă de Pyle în 1931. Radiografic se constată îngroșarea fără condensare a metafizei oaselor lungi, subțierea corticalei și dilatarea canalului medular (asemănare cu un balon Erlenmeyer); spre mijlocul canalului medular se pot observa benzi fine de calcifieri transversale și zone clare fără o structură bine organizată (asemănare cu boala Gaucher). La nivelul craniului se constată prognatism, condensarea mandibulei și a oaselor boltei craniene, hipertelorism cu o întîrziere a pneumatizării oaselor feței. Pot apărea tulburări oculare secundare atrofiei nervilor optici. La coloana vertebrală se evidențiază condensarea corpilor vertebrali, ondulații ale platourilor și aplatizarea lor. Defectul de modelaj s-ar datora hiperemiei cronice de la nivelul inelului pericondral, cu o hiperactivitate osteoblastică și o dezvoltare în lățime a cartilajului de creștere. Boala are caracter ereditar recesiv.

BOALA QUERVAIN, sinovită cronică stenozantă a policelui, caracterizată prin blocarea parțială sau totală, dureroasă a abducției și extensiei primei falange, datorită aderențelor în vagina lor comună a tendoanelor mușchilor scurt extensor și lung abductor al policelui. Etiologia este în general reumatică (granulom reumatoid intratecal). Tratamentul este fizioterapic (diatermie și ionizări litice), general (antiinflamator, corticoterapie) și chirurgical (tenoliză cu deschiderea retinaculului și vaginei tendinoase).

BOALA OSGOOD-SCHLATTER (osteocondrita tibială anterioară, osteocondrita tuberculului tibial, necroza aseptică a tuberculului tibial, boala Lannelongue, boala lui Osgood, apofizita tuberculului tibial), osteonecroză aseptică a tuberozității anterioare a tibiei, afectînd vîrsta adolescenței, cu evoluție regresivă spre vindecare spontană. Descrisă concomitent de Osgood și Schlatter în 1903 sub numele de apofizita tuberculului tibial. Etiopatogenie: apare la adolescenți (12—16 ani), mai ales băieți. Practicarea sporturilor cu suprasolicitarea quadricepsului favorizează apariția. Apare de obicei bilateral, ca o necroză aseptică a tuberozității tibiale la care se asociază inflamația ligamentului rotulian și a părților moi învecinate. Articulația genunchiului rămîne neafectată. Clinic, la vîrsta adolescentă apare o tumefiere dureroasă mai ales după eforturi a ambilor sau a unuia dintre tuberculii tibiali, însoțită de roșeața tegumentelor și dureri la presiunea regiunii. Contracția quadricepsului accentuează durerea. Radiologic apare fragmentarea nucleului de osificare a tuberculului tibial care este mărit în volum. Nu apar modificări de laborator. Evoluția se face în puseuri mai ales după eforturi, vindecarea obținîndu-se spontan după o perioadă de luni sau 1—2 ani. În puseele dureroase se imobilizează membrul pe atelă gipsată cu genunchiul în extensie pentru 4—5 săptămîni, după suprimarea căreia fizioterapia este utilă. Asocierea antialgicelor este rareori necesară. Formele foarte dureroase beneficiază de infiltrații locale cu procaină și cortizonice. Unii autori recomandă intervenția chirurgicală prin foraj local și grefă osoasă, care fixează tuberozitatea la tibie, grăbește osificarea; metoda este însă rar folosită, în cazuri rebele la orice alt tratament și cu dureri foarte mari.

BONT DUREROS, neuropatie ce apare după amputația unui membru, prin formarea unui nevrom terminal. Se manifestă prin dureri intermitente

accentuate la mobilizarea sau presiunea pe bont. Necesită uneori tratament chirurgical, fizioterapie.

BOALA WEISSMANN—NETTER, boală caracterizată printr-o incurbare bilaterală și simetrică cu convexitate anterioară a gambelor. Tratamentul este doar chirurgical (osteotomii repetate de redresare).

BRACHYOLMIE, malformație rară, făcînd parte din displaziile spondilo-epifizare și manifestîndu-se prin: tulburări de creștere a coloanei vertebrale (vertebre mici; platispondilie; neregularități ale platourilor vertebrale; cifoscolioză; lordoză lombară), tulburări de creștere a membrelor (membre scurte; hipoplazia șoldurilor). Se transmite autosomal recesiv.

BRAHIALGIE, durere difuză la nivelul membrului toracic. Cel mai frecvent întîlnită, este **B.** nocturnă cu parestezii. În formele parestezice nocturne (spondilartroză cervico-toracică) îmbracă forma de nevralgii generalizate sau tronculare pe traiectul elementelor plexului cervico-brachial ale unui membru sau ambelor membre, însoțite de tulburări vasomotorii.

BRAHIDACTILIE, malformație congenitală caracterizată prin scurtarea unuia sau a mai multor degete ca urmare a tulburărilor în dezvoltarea embrionară, fie printr-o scădere numerică sau a lungimii falangelor, fie prin scurtarea unui metacarpian. Tratamentul este uneori chirurgical (osteotomia metacarpianului în porțiunea mijlocie; îndepărtarea fragmentelor prin tracțiune digitală și menținerea lor îndepărtată prin broșe Kirschner trecute transversal prin metacarpienele vecine; spațiul interfragmentar se completează cu o grefă spongioasă recoltată din creasta iliacă). În unele cazuri, mai ales la picior, este indicată amputația.

BRAHIFALANGIE, malformație congenitală cu o hipodezvoltare a uneia sau a mai multor falange; interesează aceeași falangă la toate degetele unei mîini sau a ambelor mîini sau interesează una sau mai multe falange ale unui deget. Interesează falanga I *(brahibazofalangie)*, falanga II *(brahimezofalangie)* sau falanga III *(brahitelefalangie)*. Are caracter ereditar și se poate asocia cu alte malformații. Beneficiază, uneori, de tratament chirurgical (alungire, amputație).

BRAHIMETACARPIE, malformație congenitală prezentă sub formă completă sau incompletă și asociată cu alte malformații (disostoza periferică, sindromul tricorinofalangian, acrodisostoza, distrofia dermo-condro-corneană, displazia poliepifizară etc.),; metacarpienele sînt parțial mai scurte și mai groase, au cartilajul de creștere neregulat și epifizele slab conturate. Se asociază cu leziuni ale falangelor corespunzătoare metacarpianului respectiv. Este de origine genetică dominantă și poate fi corectată prin osteotomie de alungire, cu osteoplastie intercalară.

BURSITĂ, inflamație a burselor seroase (cavități virtuale ale țesutului conjunctiv, ce ușurează alunecarea tegumentului pe o zonă articulară sau a tendoanelor pe suprafețe osoase), cu producere de congestie, edem și lichid de exsudație. Bursele seroase pot fi naturale (prerotuliană, olecraniană etc.) sau neoformate (apărute în puncte de solicitare anormală). Inflamația produsă este septică sau aseptică, cu evoluție acută, subacută sau cronică. **B.** *acută* se manifestă prin dureri la nivelul unei articulații cu mișcări limitate antalgic, prezența de fenomene inflamatorii locale (genunchi, cot, baza halucelui etc.), iar trecerea spre supurație se manifestă prin fluctuență și modificarea stării generale (febră, frison etc.); fistulizarea **B.** supurate se face spre tegument sau articulație. Tratamentul este local (comprese alcoolizate, imobilizare articulară, deschidere și drenajul supurației cu extirparea bursei) și general (antibiotice, antialgice, sedative, antiinflamatorii). **B.** *subacută* (higroma, **B.**

seroasă), inflamaţie a burselor, cu prezumţia unui lichid serocitrin ce apare după o solicitare mecanică prelungită (parchetari, călugări, călăreţi, motociclişti etc.) în anumite regiuni (prerotuliană, olecraniană, acromială, ischiatică, faţa internă a articulaţiei metatarso-falangiene I, regiunea achiliană, faţa dorsală a degetului II al piciorului ce este deviat în ciocan etc.). Higroma are un tratament profilactic (evitarea cauzelor determinante) sau curativ (puncţii repetate evacuatoare şi terapeutice; bandaj compresiv; imobilizare; extirparea chirurgicală a burselor). **B.** *cronică*, inflamaţia unei burse seroase, avînd o simptomatologie clinică meteorodependentă, evoluînd uneori spre redori articulare, calcificări periarticulare şi osteoporoză (prin hiperemie şi hipofuncţie articulară), localizată frecvent subdeltoidian sau la nivelul marelui trohanter (cu limitarea mişcărilor de abducţie şi rotaţie). Beneficiază de tratament fizical, administrare de antiinflamatorii, miorelaxante sau infiltraţii locale cu novocaină şi hidrocortizon.

Bursita feţei dorsale a piciorului, iritare a ţesutului conjunctivo-tegumentar de pe faţa dorsală a piciorului la nivelul regiunii corespunzătoare primului cuneiform sau metatarsian. Apare la bolnavii cu picior plat sau cavus. Tratamentul este preventiv (încălţăminte adecvată) sau curativ (extirparea chirurgicală a bursei cu modelarea osului subjacent).

Bursita hallux valgus-ului, iritare a ţesutului conjunctiv şi tegumentelor de pe faţa internă a antepiciorului corespunzător regiunii metatarso-falangiene I, pe fondul unui hallux valgus. Tratamentul este preventiv (încălţăminte largă; cura hallux valgus-ului) şi curativ (excizia burselor neoformate separat sau concomitent cu cura hallux valgus-ului, fizioterapie).

Bursita retroolecraniană (higromă retroolecraniană), inflamaţia bursei seroase retroolecraniene. Cauzele sînt variate: infecţia unei plăgi, traumatism direct, microtraumatisme repetate. Uneori, etiologia rămîne obscură. Se prezintă ca o tumefacţie rotundă şi fluctuentă, pe faţa posterioară a olecranului, nedureroasă, puţin dureroasă sau foarte dureroasă, în caz de inflamaţie acută. Pe radiografie, se observă, uneori, o osteofitoză olecraniană. În funcţie de etiologie şi aspectul clinic, tratamentul constă în puncţii evacuatoare simple sau urmate de injectarea unor substanţe cortizonice şi pansamente compresive, iar în unele cazuri, excizia chirurgicală, urmată de sutură cu capitonaj riguros, pentru a evita recidivele.

Bursită retroachiliană (boala Haglund), iritare a ţesutului conjunctiv din jurul unei megaapofize calcaneene postero-superioare, datorată încălţămintei. Bolnavul prezintă un călcîi mărit de volum în regiunea posterioară, cu tegumentele iritate şi îngroşate, cu mers dificil şi dureros. Se va diferenţia de apofizita de creştere a calcaneului şi tenosinovita achiliană. Tratamentul este preventiv (încălţăminte adecvată, cu pelotă calcaneană posterioară) şi curativ (infiltraţii cu hidrocortizon şi xilină, roentgenterapie, rezecţia exostozei, excizia bursei şi purtare de pantof cu toc înalt pentru relaxarea tricepsului).

C

CALCIFICĂRI, afecțiuni caracterizate prin depuneri de concrețiuni calcare în diverse țesuturi (musculare, tendinoase etc.) din diferite cauze: posttraumatice, metabolice, idiopatice. Fizioterapia, în fazele incipiente, poate da rezultate. În formele avansate, cu jenă funcțională, se poate încerca tratamentul chirurgical (extirpare, tenoplastii) urmat de fiziokinetoterapie precoce.

CALUS, țesut de neoformație care înlocuiește alt țesut distrus. C. osos este țesutul osos de neoformație care reface integritatea osului la nivelul fracturii. În formarea C. se disting patru etape: a) faza hemoragico-exsudativă, de C. fibrino-proteic (din sîngerarea vaselor secționate se formează un hematom — stadiul de inflamație aseptică; stare de acidoză: vasoconstricție precoce, urmată de vasodilatație cu stază ce duce la anoxie și acidoză; se formează un C. fibrino-proteic; spațiul intefragmentar se umple cu o masă serofibrinoasă ce înglobează și elementele anatomice din jur; se formează o rețea fibrinoproteică în care migrează celulele conjunctive din jurul focarului); b) faza fibrocondroidă de C. fibros sau condroid (enzimele autolitice ce acționează în mediu acid curăță focarul de fractură de resturile devitalizate; apar insule de celule cartilaginoase prin metaplazia țesutului conjunctiv tînăr neoformat sau prin transformarea C. fibros); c) faza C. osos primitiv (la 15 zile de la producerea fracturii; hiperemie pasivă cu depunere de microcristale de calciu sub formă de lamele pe suportul proteic → C. spongios, apoi haversian); d) faza C. osos definitiv (remaniere; osteogeneză și resorbție osteoclazică remodelantă). Factorii care influențează formarea C. sînt generali (vîrsta, factorii alimentari, factorii hormonali, sistemul nervos, graviditatea), sau locali (imobilizare, compresiunea în focar, reducerea fragmentelor, mărimea hematomului, deschiderea focarului de fractură).

Calus vicios, consolidare anormală a unui focar de fractură cu formarea unui C. hipertrofic, unghiular sau geodic, împiedicînd funcția normală a articulațiilor sau determinînd compresiuni neuro-vasculare și tulburări trofice. Se pot produce dezaxări ce influențează raportul dintre suprafețele articulare vecine, cu artroze secundare. Necesită tratament chirurgical: osteotomie pentru corecția dezaxării (deasupra sau dedesubtul curburii maxime); interpunere de țesut muscular între oasele sinostozate; modelarea C. hipertrofic; osteotomie asociată cu grefă osoasă în fractura oaselor paralele vicios consolidată.

CAMPTODACTILIE, malformație congenitală cu devierea în plan sagital a degetului, prima falangă fiind în flexiune dorsală, iar a doua în flexiune plantară ireductibilă. Întîlnită frecvent la degetele doi și cinci de la picior, beneficiază de tratament ortopedic (redresare și menținere cu benzi de leucoplast) sau chirurgical.

Scanned with OKEN Scanner

CELULITĂ DIFUZĂ, inflamație difuză acută a țesutului conjunctiv, produsă frecvent de streptococ, uneori de stafilococul auriu sau de germeni asociați. Se produce după plăgi prin contuzie, prin înțepare sau postoperatorii, după fracturi deschise, injecții etc. După localizarea procesului supurativ, se deosebesc: flegmonul panicular supraaponevrotic, subaponevrotic sau, profund. În primele zile apare o infiltrație edematoasă a țesutului conjunctiv, iar în a 2-a — a 4-a zi începe distrucția celulară cu apariția puroiului ce invadează treptat musculatura, tendoanele, osul. Bolnavul prezintă o zonă edemațiată, cu tegumentul destins, lucios, roșu-brun, cald; la 3—4 zile, apare fluctuența locală, uneori cu sfacelarea pielii și exteriorizarea unui puroi cremos cu lambouri galben-verzui musculare necrozate. Febra crește (39—41°C), se însoțește de frison, tahicardie, vărsături. În regiunea cervicală se întîlnește flegmonul lemnos (Reclus), ce evoluează lent și dă uneori fenomene de compresiune (traheală, esofagiană, vasculară). Flegmonul difuz cervicotoracic se poate complica cu o mediastinită, pleurezie purulentă, endocardită, flebită sau chiar cu o septicemie. C. D. trebuie diferențiată de: erizipelul flegmonos (burelet caracteristic la periferie), gangrena gazoasă (plăci negricioase și crepitații), osteomielita acută (radiografie), actinomicoză (puncte galbene), goma tuberculoasă (examene paraclinice specifice), sarcomul cu evoluție acută (examen histologic specific), schirul (nodozități confluente). Colectarea flegmonului necesită tratament chirurgical (incizii largi, cu evitarea pachetelor vasculo-nervoase, asociate cu drenaj în punct decliv și irigații cu soluție antiseptică), se administrează antibiotice conform antibiogramei, vitamine, vaccin polimicrobian, ser specific, transfuzii de sînge.

CERVICALIZAREA PRIMELOR VERTEBRE TORACALE, malformație cu prezența primelor două vertebre dorsale mai mici: primele coaste sînt mai subțiri, apofizele (procesele) transverse ale vertebrei C_7 sînt foarte slab dezvoltate. În unele cazuri, între apofizele transverse ale primelor vertebre dorsale, se formează un orificiu complet închis, numit foramen intertransversum. Poate coexista cu malformații ale arterei subclaviculare sau ale rădăcinilor plexului brahial.

CHELOID (KELOID), formațiune pseudotumorală benignă situată în zona unei cicatrice hipertrofice sau unei inflamații tegumentare preexistente. Are zone de localizare predilecte (sternală, fața dorsală a mîinii, gît) și apare la indivizi cu unele disfuncții endocrine (tiroidă, suprarenală).

CHIST ANEVRISMAL, distrofie osoasă rară, localizată în metadiafiza oaselor lungi și pe arcul vertebral posterior, caracterizată prin prezența unei formațiuni tumorale ce conține lacune chistice pline cu sînge și separate prin travee de țesut osteoid; este mărginit de o corticală subțire. Radiografic se asemănă cu tumoarea cu celule gigante, chistul esențial al osului sau cu sarcomul osteolitic. Tratamentul este chirurgical (chiuretaj și plombaj cu grefe spongioase; rezecție segmentară și osteoplastie—recidive) sau radioterapic (leziuni vertebrale). (fig. 13).

CHIST DERMOID AL RACHISULUI, teratom (incluziune de piele în profunzime, după închiderea șanțului embrionar dorsal). Conține epiderm descuamat, sebum, păr, uneori schițe de unghii și dinți. Se poate infecta, fistuliza și trebuie extirpat chirurgical.

CHIST MENISCAL, degenerescență chistică a meniscului articular al genunchiului. Tratamentul este chirurgical (meniscectomie).

CHIST OSOS ESENȚIAL, osteodistrofie benignă, localizată în metafiza superioară a femurului și humerusului și rar a tibiei, oaselor antebrațului.



a *b*

Fig. 13. Chist anevrismal al peroneului cu fractura incompletă:
a — aspect radiografic de față și profil înainte de intervenția chirurgicală;
b — aspect radiografic de față și de profil după rezecție segmentară.

și în calcaneu. Se produce probabil printr-o dereglare a procesului osificării encondrale, determinată de un factor de nutriție vasculară. Se prezintă ca o cavitate cu corticala subțire căptușită cu țesut conjunctiv, plină cu lichid serocitrin sau serosanguinolent. Se pot produce fracturi după traumatisme minime. Respectă cartilajul de conjugare. Se descrie triada Beck: imagine ovalară, omogen transparentă, situată metafizar. Se va diferenția de osteodisplazia fibroasă, osteoza fibrogeodică, chistul hidatic, sarcomul osteolitic. Tratamentul este chirurgical (chiuretajul cavității respectînd cartilajul de creștere și plombaj cu autografe osoase spongioase; rezecție subperiostală și înlocuire cu un grefon corticospongios masiv), ortopedic (imobilizare gipsată în fracturi) sau medicamentos (infiltrații intrachistice cu hidrocortizon).

CHIST OSOS JUXTAARTICULAR, formațiune cavitară, goală, de etiologie necunoscută (cele esențiale sînt congenitale și osoase centrale), localizat în epifizele articulare. Unele C. subcondrale apar în artroze.

CHIST OSOS SOLITAR, formațiune pseudotumorală a osului, caracterizată printr-o cavitate delimitată de un perete osos subțire, situată în metafiza oaselor lungi. Apare mai frecvent la copii, în special la sexul masculin. Localizarea cea mai frecventă este metafiza proximală a humerusului, dar poate apărea și pe femur sau tibie, rareori în peroneu sau coaste. Clinic, se manifestă prin durere moderată, tumefacție, ușoară deformare a regiunii. Uneori, prima manifestare poate fi sub forma fracturii patologice. Macrosco-

pic, se prezintă ca o formațiune delimitată de un perete osos, din care pornesc septuri ce îl divid în mai multe compartimente, situată în zona metafizară, cu un conținut gelatinos sau serosanguinolent. Microscopic, se constată că peretele osos este de tip subperiostal, atrofic, conținînd țesut fibros și țesut de granulație. Lichidul din interior are în componență fibrinogen, fibrină, hematii și leucocite. Radiologic, imaginea este caracteristică, apărînd ca o zonă de intensitate redusă a osului, localizată în metafiza superioară, de formă ovală. Chistul nu depășește niciodată cartilajul de conjugare, creșterea lui făcîndu-se către partea inferioară și părțile laterale, ducînd la subțierea corticalei și apariția fracturii patologice. Elementul de benignitate al chistului este dat de conturul intact și subțire al corticalei. Diagnosticul diferențial se face cu: encondromul, granulomul eozinofil, chistul osos anevrismal. Tratamentul se face în funcție de volumul chistului sau de apariția fracturii patologice. În cazul unui chist voluminos, care persistă la vîrsta adultă și are un risc crescut de fractură, se indică tratamentul chirurgical, constînd în chiuretajul cavității și plombarea acesteia cu os spongios sau rezecție segmentară și osteoplastie. Dacă apare fractura patologică se poate produce și vindecarea chistului, prin hematomul produs. De aceea, dacă este posibil, se indică tratamentul ortopedic al fracturii.

CHIST SINOVIAL, formațiune chistică cu conținut lichidian sinovial, situat de obicei în dreptul unei articulații cu care comunică (chist artrosinovial). Chistul tenosinovial se dezvoltă la nivelul unui tendon și are un conținut lichidian mucos. Punga chistică apare după un efort sau după un traumatism, iar alteori se dezvoltă lent. Se prezintă ca o formațiune pseudotumorală rotundă, de consistență elastică-fermă, nedureroasă, fixată pe planul profund și neaderentă la tegument. Necesită tratament chirurgical (chistectomie).

CHORDOM, disembrioplazie de tip tumoral care poate evolua malign, dezvoltată din resturile coardei dorsale la baza craniului, în regiunea coloanei vertebrale cervicale și lombare. Tratamentul este chirurgical (neurochirurgie).

CIFOZĂ, deviație în flexie a coloanei vertebrale, ce apare în regiunea cervicală, dorsală sau lombară, asociindu-se uneori cu scolioza. Frecvent este dorsală, diferite afecțiuni exagerînd C. fiziologică dorsală (20°) și realizînd C. patologică (liniile de forță gravitațională acționează pe altă direcție și agravează deviația). C. poate fi: *congenitală* (după malformații de dezvoltare vertebrală — hemivertebre cuneiforme, microspondilie, brahispondilie, agenezie a discului cu sinostoză intervertebrală parțială, după osteopatii genotipice — osteogeneza imperfectă, boala Lobstein cu vertebre plate osteoporotice, rar cuneiforme —, în condrodisplazii genotipice — condrodisplazia poliepifizară, policondrodisplazia, boala Morquio) și *dobîndită* (C. distrofice — tulburări neuroendocrine și metabolice cu posturi vicioase ale coloanei, eforturi profesionale și sportive, debilitate după boli infectocontagioase; C. din osteocondroza vertebrală infantilă, cu vertebră în „sandviș"; C. din osteocondroza vertebrală juvenilă sau epifizita vertebrală Scheuermann; C. rahitică; C. osteomalacică; C. osteoporotică. C. pagetică, spondilita tuberculoasă; spondilita tifică; osteomielita vertebrală; C. tetanică; spondilartrita anchilopoietică; C. traumatică, sechele de poliomielită; neurofibromatoza; siringomielie; paralizie cerebrală infantilă; C. tumorală. Tratamentul este în general ortopedic și fiziokinetoterapic (corsete gipsate de corecție). Evaluarea evoluției terapeutice se face cu ajutorul radiografiei de profil standard sau cu tomografia, măsurînd înălțimea și gradul curburii cifotice. În C. care apare

după osteomielită vertebrală se administrează antibiotice, se practică imobilizare și asanare chirurgicală.

CLINODACTILIE, malformație congenitală caracterizată prin înclinarea laterală a unuia sau mai multor degete, datorată deformării condilului falangei sau malformației bazei falangei, cu un mic os supranumerar situat într-o parte a spațiului articular (devierea falangei în sens opus) și o bridă fibroasă de partea concavității. Se indică tratament chirurgical (după terminarea creșterii; rezecția condilului sau osteotomia falangei distale; pentru a redresa falanga distală se izolează un lambou cutanat în „drapel" din porțiunea convexă, unde pielea este în exces; rezecția osoasă; menținerea falangelor cu o broșă, în semiflexie de 15°; scoaterea broșei la o lună; imobilizare 45 zile).

COASTĂ CERVICALĂ, anomalie congenitală constînd din existența uni- sau bilaterală a unei coaste sau schițe de coastă (prelungire osoasă, cartilaginoasă sau fibro-cartilaginoasă) în continuarea apofizelor transverse ale vertebrelor C_7 (foarte rar C_6). Cel mai frecvent este capitală (hipertrofia porțiunii capitale a procesului transvers); deseori este tuberculară (din segmentul tubercular) și, mai rar, diapofiză sau mixtă. Dă simptomatologie neurologică (fenomene de iritație ori compresiune de plex brahial) sau vasculară (vasele subclaviculare) și beneficiază de balneofizioterapie sau tratament chirurgical (extirpare și secțiunea inserției mușchiului scalen inferior).

COCCIGODINIE, sindrom dureros frecvent la femei, datorat unei artroze sacrococcigiene, luxații sau fracturi de coccis. Se va diferența de fisura anală, o anomalie congenitală sau de boala pilonidală. Tratamentul este medicamentos (antialgice, antiinflamatorii), fizioterapic sau chirurgical (rezecția coccisului sau plexului sacrococcigian).

COLAGENOZE, termen general care desemnează cîteva boli ce au la bază degenerescența fibrinoidă a colangelui. Cuprinde afecțiuni ca: lupusul eritematos diseminat sau sistemic (L.E.S.), dermatomiozita, sclerodermia difuză progresivă, periarterita nodoasă (Klemperer, 1942).

CONDROCALCINOZĂ ARTICULARĂ, afecțiune rară, cu impregnare calcică difuză a cartilajelor hialine și a fibrocartilajelor (pirofosfați de calciu), apărînd după 40 ani la bărbați, fiind o condropatie metabolică cu transmitere genetică dominantă. Are două forme clinice: *condrocalcinoza primitivă* sau *idiopatică* și *condrocalcinoza secundară* (după boli metabolice — gută, diabet, hemocromatoză, hiperparatiroidie). Bolnavul poate prezenta un acces „pseudogutos" (localizare monoarticulară sau oligoarticulară — genunchi, gleznă, umăr, coloană vertebrală) sau o formă mută clinic (descoperire întîmplătoare radiografică). Examenele de laborator evidențiază creșterea V.S.H.-ului, fibrinogenului, leucocitelor și gamma-globulinelor; în lichidul sinovial, se constată microcristale de pirofosfat de calciu. Radiografic se constată un lizereu opac, liniar, omogen sau fin granulat, paralel cu corticala osoasă și bilateral (meniscuri, limb cotiloidian, porțiunea cartilaginoasă a ligamentului triunghiular al carpului, simfiza pubiană, inelul fibros al discului intervertebral lombar), precum și calcificări articulare și periarticulare. Se va diferența de: gută, poliartrită reumatoidă, artroze, discopatii, calcificările periarticulare posttraumatice, periartrite. Necesită tratament medicamentos (antiinflamator) sau chirurgical (meniscectomie, extirparea calcificărilor mari, artrolize etc.).

CONDRODISPLAZIE SPONDILO-EPIFIZARĂ (boala Morquio), malformație congenitală ereditară recesivă, caracterizată prin: displazie vertebrală cu platispondilie, displazie melică poliepifizară cu deformarea epifizelor oase-

lor lungi. Talia este scurtă, toracele deformat prin cifoză dorsală și stern proeminent, iar membrele sînt de lungime normală, dar cu atitudini vicioase ale articulațiilor (genu valgum, cubitus valgus, coxa vara, coxa valga etc.) datorite leziunilor epifizare. Radiografic, se constată platispondilia generalizată, discurile ajungînd uneori mai înalte decît corpii vertebrali, iar epifizele sînt mici și neregulate. Nu are tratament.

CONDROM, tumoare benignă, formată prin proliferarea țesutului cartilaginos adult. Este cea mai frecventă tumoare a scheletului, reprezentînd 5% din toate tumorile scheletului. Localizarea preferențială o constituie oasele scurte, în special falangele, cel mai adesea cu leziuni multiple. Tumorile solitare sînt mai rare și se situează în spongioasa oaselor lungi și plate (humerus, femur, peroneu, coaste și os iliac). Simptomatologia este mai puțin manifestată și cel mai frecvent se rezumă la apariția unei diformități, cu discretă jenă și limitarea mișcărilor. Traumatisme minore pot duce la apariția fracturii patologice. Macroscopic, tumoarea este compusă dintr-o masă de cartilaj, albă, strălucitoare, închisă în țesutul osos pe care-l înlocuiește și de care este perfect delimitată sau poate apare compartimentată, prin septuri de țesut fibros, cu conținut gelatinos. Microscopic, C. se deosebesc de țesutul cartilaginos normal, prin faptul că celulele cartilaginoase sînt inegale ca mărime, iar în capsulele cartilaginoase se găsesc mai multe celule. În substanța fundamentală, condroblastele au o dispoziție neregulată, nerespectînd liniaritatea țesutului normal. Se pot observa și procese de osificare și proliferări continue, care delimitează masa de cartilaj. Evoluția tumorii se poate face în două moduri: în interiorul osului (encondrom) sau în afara osului (eccondrom sau pericondrom). Radiologic, *encondromul* apare ca o zonă clară cu calcificări în interior. Corticala osului este subțiată și împinsă în afară de tumoare. De obicei, corticala este continuă și doar apariția frac-

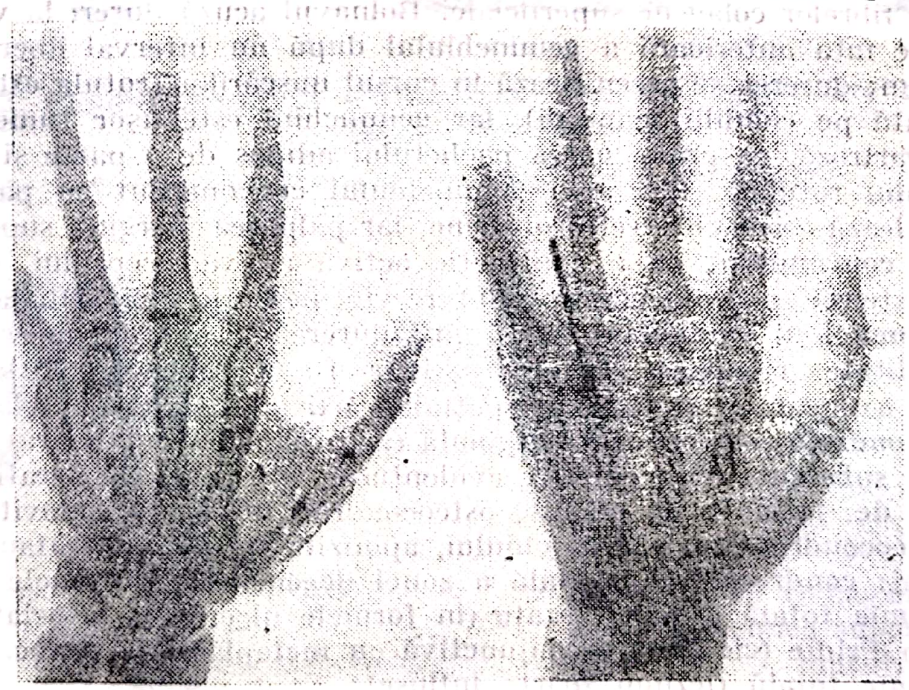

a *b*

Fig. 14. Fractura metacarpianului IV pe encondrom: *a* — aspect radiografic înainte de intervenția chirurgicală; *b* — aspect radiografic după rezecția segmentară, osteoplastie cu autogrefon iliac și osteosinteză cu broșă centromedulară.

turii o întrerupe. În cazul *eccondroamelor*, pe radiografie apar formațiuni nodulare subperiostale unice sau multiple, rotunde sau ovalare, bine delimitate. Diagnosticul diferențial se face cu: chistele osoase solitare, exostozele osteogenetice și condrosarcoamele. Evoluția tumorii este în general benignă, prezentînd însă posibilitatea malignizării, dar foarte tîrziu, în cadrul evoluției lente. Tratamentul este chirurgical și constă în ablația tumorii, urmată de reconstrucție osoasă și osteosinteză (fig. 14).

CONDROM PAROSTEAL, formațiune tumorală benignă, de origine cartilaginoasă, care apare cu o frecvență rară. Radiologic, tumoarea se prezintă ca o zonă de osteoliză bine delimitată, situată în corticala osului, care prezintă în interior mici granule de calciu. Tumoarea prezintă un potențial malign, motiv pentru care se indică tratamentul chirurgical.

CONDROMALACIA ROTULEI, degenerescență circumscrisă a cartilajului rotulian, produsă posttraumatic (hematom subcondral ce decolează stratul cartilaginos), în contextul unor cauze favorizante (displazie, subluxație, obezitate, tulburări metabolice etc.) ce acționează asupra cartilajului prin hiperpresiune și forfecare (între planul superficial și profund al cartilajului). A fost descrisă de Büdinger (1906). Leziunea inițială se localizează pe fațeta internă a rotulei (mai puțin congruentă), în urma unei hiperpresiuni la acest nivel cu degenerarea consecutivă a cartilajului. Degenerarea cartilajului se produce în stadii succesive: ramolisment (stadiul I), fisurare (stadiul II) și ulcerație (stadiul III). Ulcerația rezultă din distrugerea lambourilor cartilaginoase fisurate; ea este rotundă sau neregulată, cu margini decolate, din care se detașează corpi liberi articulari. În stadiul inițial, se constată o diminuare a mucopolizaharidelor acide (acidului condroitin-sulfuric), apoi se evidențiază o repartiție inegală a condrocitelor, cu aspect edematos al substanței intercelulare, zone de metaplazie fibroasă regresivă și decolarea fibrelor colagene superficiale. Bolnavul acuză dureri la vîrful rotulei sau pe fața anterioară a genunchiului după un interval liber de la un traumatism; durerea se accentuează în cursul mișcărilor (rotula este puternic comprimată pe condilii femurali), iar genunchiul este ușor tumefiat, cu o mică hidrartroză, cu proeminarea pachetului adipos de o parte și de alta a ligamentului rotulian. Flectarea genunchiului concomitent cu palparea rotulei decelează cracmente retrorotuliene, iar palparea marginii supero-interne a rotulei concomitent cu o contracție activă a cvadricepsului, genunchiul fiind în extensie, poate declanșa o durere vie; percuția feței cutanate a rotulei, cu genunchiul semiflectat, determină durere vie. Atrofia musculară duce la instabilitate articulară, cu mers nesigur. Radiografic, se constată în stadiile mai avansate o pensare a spațiului articular femuro-patelar, decalcifiere subcondrală, osteofitoză marginală (artroză femuro-patelară), iar artrografia cu substanță de contrast evidențiază leziunile degenerative. Se va diferenția de: leziunea de menisc, osteocondrita disecantă, sinovita tuberculoasă, osteocondromatoza genunchiului, apofizita rotuliană. Tratamentul este chirurgical: condrectomia parțială a zonei degenerate în formele de debut, condrectomia totală a zonei lezate (în formele ulcerative) asociată cu perforații tip Pridie (cicatrizare conjunctivă cu metaplazie în fibrocartilaj) sau patelectomie totală (leziuni foarte întinse).

CONDROPATIE, termen general care include afecțiunile țesutului cartilaginos, oriunde s-ar afla el.

CONDROSARCOM, tumoare malignă osoasă, care apare prin proliferarea sarcomatoasă a formațiunilor cartilaginoase osoase. Apare relativ frecvent, în comparație cu celelalte tumori maligne osoase fiind considerată, în ordine

a *b*

Fig. 15. Condrosarcom al extremității humerale superioare cu invazia largă a părților moi :

a — aspect radiografic înainte de intervenția chirurgicală ; *b* — aspect radiografic după rezecția largă a tumorii.

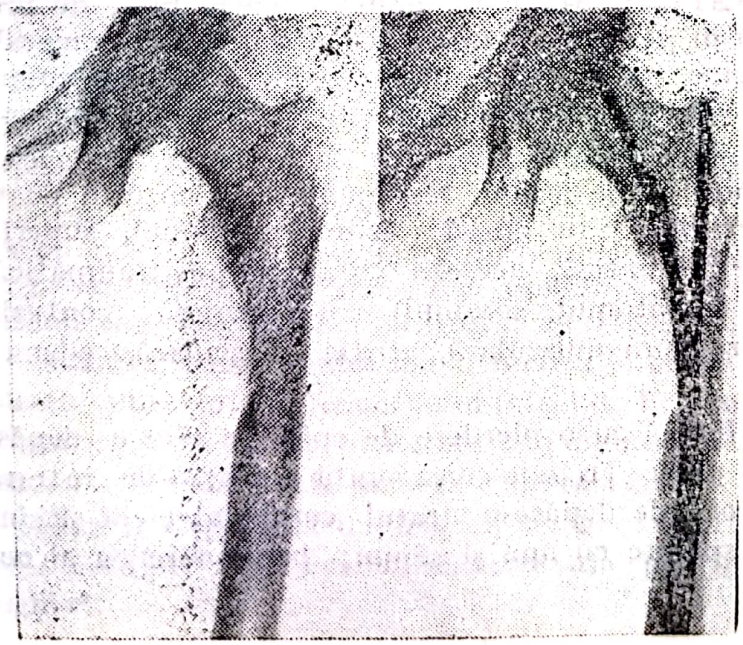

a *b*

Fig. 16. Osteocondrosarcom în treimea superioară a femurului ;

a — aspect radiografic înainte de intervenția chirurgicală ; *b* — aspect radiografic după osteosinteza de confort cu două tije Ender (osteosinteză preventivă).

descrescîndă, a doua după tumorile ce se dezvoltă din țesutul conjunctiv intraosos (mieloame, reticulosarcoame). Afectează preponderent sexul masculin, fiind mai frecventă la vîrsta medie, dar putînd apare și în prima decadă de viață și chiar la bătrîni. Localizarea mai frecventă o reprezintă centura pelviană, extremitatea superioară a femurului, a humerusului, omoplatul. Tumoarea se caracterizează prin faptul că generează țesut cartilaginos și nu are caracter osteogenic. Clinic, durerea locală și tumefacția domină simptomatologia. Uneori, durerea este redusă, tumoarea putînd atinge dimensiuni mari, fără acuze deosebite. Evoluția este lentă, putînd să se întindă pe parcursul mai multor ani. În perioadele de creștere rapidă a tumorii, sînt invadate țesuturile înconjurătoare, apar metastaze pulmonare, cu aceeași caracteristică structurală. Frecvent tumoarea se complică cu fracturi spontane. Macroscopic, tumoarea apare alcătuită din cartilaj bine delimitat de măduva osoasă, de consistență moale, sfărîmicioasă, albăstrui colorată, cu zone necrotice și insule de calcificare. Microscopic, se remarcă o proliferare excesivă a țesutului mezenchimal scheletogen precartilaginos al zonelor de creștere osoasă sau al cartilajului de conjugare, care evoluează spre o hiperplazie condroblast-condrocitară atipică, cu calcificări și fără țesut osteoid în substanța fundamentală sarcomatoasă. În raport cu localizarea, se diferențiază formele centrale și formele periferice. Radiologic, în C. *central* apare resorbție osoasă, printr-o zonă de intensitate redusă, în interiorul căreia se observă mici zone de intensitate crescută, provenite din calcificări ale țesutului cartilaginos necrozat. Afectarea corticalei apare în stadiile avansate. Apariția reacției periostale este rară și de mai mică importanță. În C. *periferic*, apare o imagine opacă, neregulată, mare, situată în țesuturile moi, asemănătoare exostozelor, cu structură neomogenă, datorită insulelor de calcificare. Diagnosticul diferențial al C. se face cu: condromul și osteocondromul, condroblastomul benign și sarcomul osteogenic. În raport cu absența sau preexistența de tumori primitive benigne cartilaginoase, se deosebesc C. *primitive* sau *secundare*, acestea din urmă dezvoltîndu-se prin proliferarea neoplazică a condroamelor sau osteocondroamelor. Tratamentul este chirurgical. Conduita chirurgicală va fi radicală, făcîndu-se o rezecție segmentară largă, în cazurile cu evoluție lentă, iar cele cu evoluție rapidă vor beneficia de amputație sau dezarticulație (fig. 15, 16).

CONDROSARCOM PAROSTEAL, tumoare malignă foarte rară, de origine cartilaginoasă, dezvoltată în periost. Apare ca o masă de țesut tumoral, care interesează corticala. Elementul de diferențiere față de condrosarcomul periferic îl constituie lipsa includerii măduvei osoase în procesul tumoral.

CONTUZIE, leziune anatomică închisă rezultată din acțiunea unui agent, vulnerant mecanic, fără producerea de leziuni tegumentare. Contuzia poate fi ușoară (leziuni spontan reversibile) sau gravă (leziuni profunde), superficială (escoriația, flictena posttraumatică, necroza cutanată posttraumatică, escara de decubit, echimoza, hematomul, seromul) sau profundă (contuzia musculară, hernia musculară, ruptura musculară, atrifia musculară, edemul posttraumatic).

Escoriația este o leziune superficială cu o pierdere de epiderm fără a depăși în profunzime stratul cornos al pielii. Trebuie considerată o poartă de intrare pentru microbi. Escoriațiile profunde depășesc stratul cornos al pielii și sîngerează capilar. Prim ajutor: spălare cu apă și săpun; badijonare cu alcool iodat.

Flictena posttraumatică sau bula este o veziculă dezvoltată în grosimea pielii și determinată de lichidele ce au trecut prin pereții capilarelor dermului decolînd dermul de epiderm. Conținutul este seros sanguinolent. Apare după contuzii tegumentare sau în jurul unei fracturi. Se datorese stazei venoase, hematomului și edemului posttraumatic. Profilaxie și prim ajutor: reducerea și imobilizarea provizorie a fracturilor, toaleta tegumentului, bandaj compresiv, poziție proclivă; puncție aseptică. Este considerată ca o plagă recentă.

Necroza cutanată posttraumatică se datorește lipsei circulației sanguine într-o zonă tegumentară prin ischemia produsă de un traumatism violent (ruperea vaselor capilare, compresiune, tromboză vasculară). Se formează o escară ce se poate detașa rămînînd o plagă tegumentară, cu risc de infecție. Prim ajutor: spălarea regiunii cu apă și săpun, dezinfectarea regiunii cu alcool sau alcool iodat, reducerea fracturilor sau luxațiilor, izolarea cu vată și tifon de compresiunea aparatelor gipsate. Tratament: excizia tegumentului devitalizat, evacuarea hematomului, excizia țesuturilor subjacente devitalizate, grefă cutanată precoce.

Escara de decubit este o necroză cutanată printr-o compresiune prelungită în punctele de sprijin ale corpului (regiunea sacro-fesieră, trohanteriană etc.) la bolnavii imobilizați la pat timp îndelungat sau în aparate gipsate sau căptușite. Profilaxie: schimbarea poziției bolnavului la interval mic de timp, masaj al punctelor de sprijin, toaleta locală perfectă. Tratament: excizia tegumentului necrozat, asanarea procesului infecțios, plastie cutanată.

Echimoza este o acumulare de sînge subcutanată prin ruperea vaselor capilare. Echimozele pot apărea imediat după traumatism și la același nivel cu locul loviturii sau tardiv și la distanță prin difuziune (echimoza palpebrală în fractura etajului anterior al bazei craniului; echimoza pectorală în fractura extremității superioare a humerusului, echimoza mastoidiană în fractura osului temporal; echimoza subconjunctivală în fractura frontalului și arcadei zigomatice). Echimoza este de culoare brun-roșcată, evoluînd spre albastru, galben și apoi dispare (după cca 20 zile). Tratament: comprese reci umede, unguent cu Lasonil sau Troxevasin.

Hematomul este o acumulare de sînge prin zdrobirea unor țesuturi și unor vase sanguine de calibru mai mare. Ele pot fi foarte mari (fracturi de bazin, de femur etc.), superficiale (subcutanate) sau profunde, difuze sau circumscrise (colecție de sînge bine delimitată de părțile moi din jur). Bolnavul prezintă o tumefacție dureroasă, moale, cu crepitații fine la palpare (sfărîmarea cheagului sanguin prin apăsare). Dacă hematomul este produs prin ruperea unui vas arterial, acesta va fi pulsatil. Hematomul mic se resoarbe, iar cel mare se închistează fibroscleros. Sîngele fiind un foarte bun mediu de cultură, un hematom se poate infecta, microbii pătrunzînd printr-o plagă superficială sau operatorie, prin propagare dintr-un focar septic vecin (furuncul, flegmon etc.). Tratament: comprese reci umede sau pungă cu gheață; unguent cu Lasonil sau Troxevasin, infiltrație cu Hyason sau alfachimotripsină, incizia și evacuarea hematomului mare, incizia în punct decliv, evacuarea și drenajul colecției purulente în hematomul infectat. Fractura falangei distale a degetelor se poate asocia cu un hematom subungheal; acesta este foarte dureros, se poate infecta sau poate duce la căderea unghiei. Tratament: comprese sterile alcoolizate, trepanația unghiei cu un ac înroșit într-o flacără, cu evacuarea hematomului sau evacuarea acestuia printr-un orificiu creat la baza unghiei.

Seromul traumatic (revărsatul serolimfatic Morel—Lavallée) este o acumulare de lichid seros printr-un traumatism tangenţial ce dezlipeşte pielea de aponevroză. Se rup vase limfatice, se acumulează lichid serocitrin ce se deplasează în cavitatea formată. Deoarece se resoarbe lent, se preferă evacuarea sa. Seromul se evacuează prin puncţie sau incizie numai dacă este voluminos, dacă persistă sau dacă se infectează; se aplică un bandaj compresiv; se vor respecta toate normele de asepsie şi antisepsie. Seromul infectat necesită incizie, evacuare şi drenaj corect.

Contuzia musculară poate fi simplă, ca o stupoare musculară, sau traumatismul muscular va fi mai grav producîndu-se hernii musculare, rupturi musculare.

Hernia musculară este o formaţiune pseudotumorală moale, uşor dureroasă, reductibilă prin palpare sau prin contracţia musculară. Se datoreşte unei rupturi postoperatorii sau posttraumatice la nivelul aponevrozei unui segment al membrelor, cu herniere musculară. Nu se vindecă spontan, ci numai chirurgical. Cel mai frecvent se întîlneşte la nivelul bicepsului brahial, muşchilor coapsei, muşchiului gambier anterior.

Ruptura musculară se produce prin contractură violentă sau prin traumatism direct. Ea poate fi parţială sau totală (retracţia celor două capete cu pierderea funcţiei). Se produce pe un muşchi sănătos sau cu leziuni preexistente („rupturi spontane" pe fond de leucemie, febră tifoidă etc.). Se produce un hematom prin ruperea vaselor sanguine musculare. Bolnavul acuză o durere vie, concomitent cu o senzaţie de rupere, prezintă tumefacţie şi se palpează o depresiune; în orele următoare, apar echimoze locale. Prin contractură voluntară musculară, se diferenţiază de hernia musculară. Ulterior, organizarea hematomului va duce la formarea unui ţesut conjunctiv-scleros cicatricial, a unui osteom sau a unei infecţii locale musculare. Tratament: imobilizarea provizorie a segmentului respectiv; bandaj compresiv, imobilizare gipsată (ruptură parţială) sau intervenţie chirurgicală (ruptură completă — evacuarea hematomului, excizia ţesuturilor zdrobite, miorafie; imobilizare pînă la cicatrizare; recuperare funcţională).

Atriţia musculară este o zdrobire a ţesutului muscular şi se întîlneşte frecvent în accidente, însoţindu-se şi de leziuni osteo-articulare şi vasculo-nervoase. Zdrobirea ţesutului muscular va duce la rupturi vasculare cu producerea de hematoame ce se infectează foarte uşor. Tratament: imobilizarea segmentului de membru; fasciotomie largă (deschiderea chirurgicală a lojilor musculare — înlăturarea compresiunii produse de hematom şi edem; evacuarea hematomului; excizia ţesutului muscular devitalizat ; combaterea şocului posttraumatic, infecţiei şi sindromului de zdrobire. Edemul posttraumatic este urmarea tulburărilor vasomotorii (vasoconstricţiei şi apoi vasodilataţiei). Traumatismul va determina o eliberare crescută de catecolamine (adrenalină, noradrenalină) la nivelul fibrelor simpatice postganglionare, cu producerea vasoconstricţiei şi glicogenolizei. Ulterior se produce o vasodilataţie prin eliberarea de substanţe de tipul histaminei. Vasodilataţia constituie faza iniţială a procesului inflamator aseptic acut, producînd căldură locală, roşeaţa tegumentului, tumefacţie şi durere locală, modificarea funcţiei segmentului de membru traumatizat. Se produce un aflux mai mare de sînge în capilare, cu creşterea vitezei de circulaţie (deschiderea anastomozelor arterio-venoase) şi congestie activă. Arderile în ţesuturi vor fi mai mari, în condiţiile prezenţei unei cantităţi mici de oxigen, producîndu-se acidoză locală (acumulare de produşi intermediari de metabolism — acid lactic, acid piruvic) cu creşterea permeabilităţii celulare, cu ieşirea apei şi sărurilor minerale din capilarele sanguine şi produ-

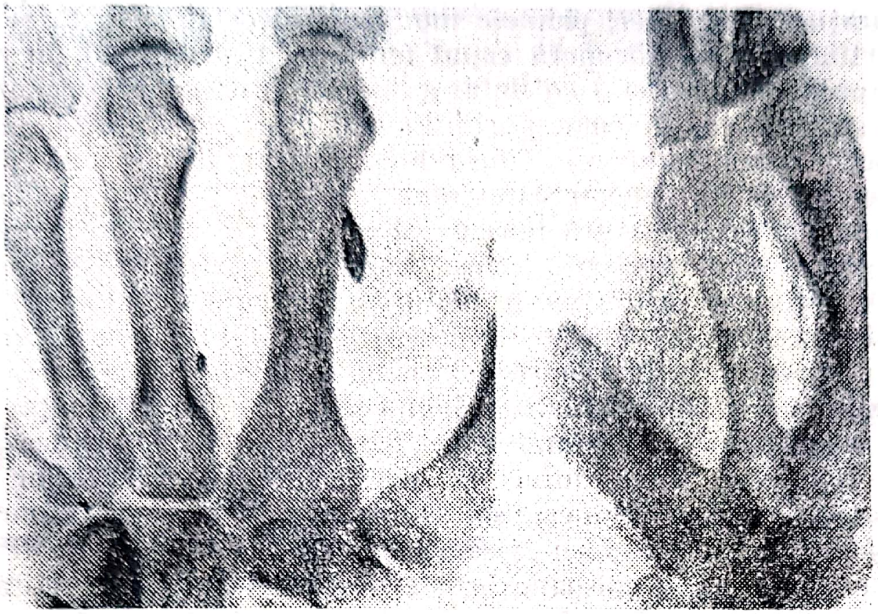

a *b*

Fig. 17. Corp străin metalic (șpan) restant în mîna dreaptă localizat lîngă metacarpianul II:
a — aspect radiografic de față; *b* — aspect radiografic de profil.

cerea infecției, trombozei venoase sau limfangitei. Tratament: imobilizare în poziție ridicată a segmentului de membru (poziție proclivă — ușurarea întoarcerii venoase); infiltrație cu novocaină, sedativă; antihistaminice, comprese reci umede; medicație antitrombotică.

CORP STRĂIN RESTANT, retenție a unui corp străin într-o plagă accidentală sau operatorie. Ei pot rămîne „muți" mult timp și se pot manifesta printr-o supurație. Corpii străini iatrogeni ca firele de sutură neresorbabile, pot produce „granuloame de fir" ce se termină cu eliminarea lor, spontană sau chirurgicală. Tratamentul este chirurgical. (fig. 17).

COT BALANT, afecțiune produsă prin paralizia mușchilor, după luxații grave cu rupturi întinse capsulo-ligamentare, după fracturi-luxații sau după osteoartrite întinse. Beneficiază de întărirea capsulei articulare cu fascii aponevrotice sau de artrodeză în poziție funcțională și adaptată la profesie; în caz de contraindicație chirurgicală se indică aparatele ortopedice.

COXARTROZĂ (artroza șoldului), artropatie cronică cu degenerarea cartilajului articular asociat cu leziuni proliferative ale țesutului osos subjacent. A fost descrisă prima dată de Hunter (1743). C. a fost considerată mult timp ca o boală de îmbătrînire (morbus coxae senilis); în prezent se admite ca fiind o reacție de adaptare a țesutului osos la factorii de presiune excesivi pe care îi suportă articulația (suprimarea condițiilor defavorabile duce la revenirea stării normale a osului). C. este o boală plurietiologică, dar monopatogenică. Se cunosc C. *primitive* (cauze generale; 50 %) și C. *secundare* (cauze locale; malformații congenitale: displazia luxantă a șoldului, protruzia acetabulară congenitală, coxa vara congenitală, coxa valga congenitală, displazia spondiloepifizară Morquio; deformații coxofemurale dobîndite: epifizioliza femurală superioară, osteocondroză de șold, sechele după leziuni traumatice ale capului femural sau ale cotilului, sechele după infecții articulare etc.). Cînd asupra articulației se exercită o presiune care depășește capacitatea de rezistență a țesuturilor, se produc alterări histologice ce duc la modificări importante

în configurația articulației; primele modificări decelabile în C. se situează la nivelul cartilajului care acoperă capul femural și acetabulul, în zona neportantă a capului femural și a cotilului avînd loc procese osteogenezice, cu formare de osteofite, iar în zona portantă cartilajul se subțiază, țesutul spongios subjacent densificîndu-se și lăsînd un spațiu foarte mic pentru vase nervi, orice distensie a venelor sistemului sinusoidal profund producînd dureri; durerea determină contractură musculară reflexă cu creșterea presiunii intraarticulare pe o zonă portantă mică. Leziunea cartilaginoasă este produsă inițial prin acțiunea primitivă a factorilor vasculari (tulburări circulatorii și metabolice ce duc la degenerarea cartilajului) prin modificarea nutriției sale, sau prin intermediul sinovialei, care, tulburînd lubrifierea articulară, duce la uzura cartilajului; factorii biomecanici ai incongruenței articulației realizează o creștere a tensiunilor intraarticulare și accentuează alterările articulare. Bolnavul acuză dureri la mers, limitarea mișcărilor șoldului și prezintă o atitudine vicioasă a coapsei. Durerea apare la mers, dispare la repaus, este situată la baza coapsei cu iradieri spre genunchi și poate fi însoțită de cracmente articulare sau episoade bruște de blocaj articular. Atitudinea vicioasă apare tardiv și constă în flexie, adducție și rotație externă, uneori mascată prin atitudini compensatoare ale bazinului și coloanei vertebrale. Jena funcțională cuprinde limitarea flexiei, adducției și rotației interne („semnul pantofului Duvernay": bolnavul se încalță pe la spate, prin flectarea genunchiului) și se constată de asemenea o hipotrofie a musculaturii coapsei și a fesei. Radiologic se constată pensarea spațiului articular, deformarea capului femural și cotilului (geode), osteofitoză și incongruență cap — cotil; în zona de sprijin a capului femural, ori de cîte ori există pensare polară superioară, se întîlnește o osteoscleroză („conul de uzură" — cu baza superioară și vîrful în centrul capului femural). Osteofitoza ia naștere la marginea cartilajului capului femural și cotilului, iar în fundul cavității formează între capul femural și fundul cotilului o lamă osoasă paralelă cu fundul cotilului („cotil cu fundul dublu" sau chiar triplu). Turtirea capului femural în sens vertical, asociată cu dezvoltarea osteofitozei polare inferioare dau aspectul de „tampon de vagon". Frecvent, se întîlnesc următoarele forme clinice: C. dezvoltată pe fondul unei displazii a șoldului (40—50%; debut la 30—40 ani; bilaterală), C. dezvoltată pe fondul unei protruzii acetabulare congenitale sau cîștigate (debut după 50 ani, frecvent la femei și bilateral; osteofitoză pericefalică și pensare centrală internă), C. posttraumatică (după un interval liber de 5—15 ani; se datorește zdrobirii cartilajului sau necrozei posttraumatice de origine vasculară a capului femural), C. după necroza osoasă primitivă a capului femural la adult (după osteonecroze aseptice — boala Chandler, boala chesoniei-rilor; bilaterală), C. după leziuni inflamatorii (osteoartrite, osteomielite cu distrucții articulare; coxită reumatismală; probele biologice evidențiază caracterul inflamator), C. dezvoltată pe fondul unor sechele de epifizioliză etc. Tratamentul logic restabilește echilibrul dintre rezistența structurilor tisulare și presiunea suportată de articulație. Creșterea rezistenței țesuturilor se realizează greu printr-o terapie medicamentoasă sau chirurgicală (osteotomie intertrohanteriană liniară Nissen). Diminuarea presiunii suportate de articulație se realizează cu ajutorul intervențiilor chirurgicale ce reduc forțele ce se exercită asupra articulației (operația de miotomie Voss, osteotomia de medializare McMurray, osteotomia de varizare cu recentrarea capului femural în cotil, osteotomia de valgizare) sau ce mărese suprafața zonei articulare asupra căreia se exercită forțele de presiune (artroplastia — cu cupă metalică Smith-

Petersen în C. cu distrucţie cefalică limitată, cu proteză cefalică în C. cu necroze avasculare grave, cu proteză totală de şold în C. gravă, foarte dureroasă, la persoane peste 65 ani; artrodeza — C. unilaterală, cu articulaţiile genunchiului şi intervertebrale normale). În prezent, se discută tot mai mult de profilaxia C., vizînd corectarea viciilor arhitectonice ale cotilului sau ale extremităţii superioare a femurului pînă la apariţia semnelor clinico-radiologice ale C. (de ex. osteotomia de bazin, acetabuloplastia sau butée-ul osteoplastic reorientează sau adîncesc cotilul displazic, iar osteotomia intertrohanteriană, de valgizare sau varizare recentrează capul femural în cotil etc). Combaterea obezităţii, evitarea excesului de oboseală articulară, gimnastica medicală, înotul sau folosirea bicicletei urmăresc acelaşi deziderat. La persoanele foarte în vîrstă se indică repausul, mijloacele ortopedice, manevre sub narcoză, extensia continuă 4—6 săptămîni, fiziokinetoterapia, tratament medicamentos (antiinflamatorii, cortizon, anabolizante).

COXA VALGA, creştere a unghiului de înclinare a gîtului femural la peste 140°, produsă de cauze diferite (congenitală, idiopatică la adolescenţi, rahitică, postpoliomielitică, posttraumatică). C. V. idiopatică apare la vîrsta de 12 ani, la un copil longilin, ce prezintă dureri la mers, şchiopătare, crampe dureroase care cedează la repaus, membre inferioare în abducţie şi rotaţie externă cu scolioză compensatorie, atrofie a musculaturii fesiere şi coapsei, cu limitarea adducţiei şi rotaţiei interne, iar membrul inferior mai lung; tratamentul este ortopedic (repaus la pat asociat cu extensie continuă şi imobilizare în aparat gipsat pelvian în abducţie mare) sau chirurgical (osteotomie intertrohanteriană de varizare tip Pauwels şi de derotare şi fixare cu cui-placă monobloc cu compactare).

COXA VARA, diminuare a unghiului cervico-diafizar femural (de înclinaţie — normal 120—130°) de diferite cauze şi la diferite nivele (la joncţiunea cervicocapitală — C. V. epifizară; la nivelul gîtului femural — C. V. cervicală; la nivelul gîtului cu diafiza — C. V. cervicodiafizară), putînd evidenţia printre altele: C. V. rahitică (cu col orizontal, scurt, cu oblicitate excesivă a cartilajului de conjugare), C. V. din osteomalacie, din osteita fibrochistică, după o fractură bazicervicală sau pertrohanteriană (C. V. traumatică), iar la adolescenţi se întîlneşte o C. V. esenţială care în realitate este o epifizioliză. C. V. rahitică se evidenţiază la copiii care merg; aceştia au mers greoi, cu membrele „în paranteză" şi rotaţie externă permanentă, prezintă semnul Trendelenburg pozitiv (relaxarea fesierului mijlociu), proeminenţa marelui trohanter care se află pe aceeaşi linie dreaptă cu spinele iliace antero-superioare; mişcarea de abducţie este limitată prin retracţia adductorilor, iar rotaţia internă şi flexia sînt limitate prin deformaţia osoasă. Tratamentul în C. V. rahitică este medicamentos (calciu, vitamina D_2), helioterapic şi ortopedic (aparate ortopedice cu membrele inferioare în abducţie şi în repaus la pat cîteva luni). Tratamentul în C. V. traumatică la adulţii activi este chirurgical: osteotomie de valgizare şi derotare intertrohanteriană, urmată de osteosinteză cu cui-placă monobloc cu compactare.

Coxa vara congenitală, malformaţie cu diminuarea unghiului de înclinaţie şi o fisurare verticală a gîtului femural, depistată de obicei cînd copilul începe să meargă (tardiv) şi se caracterizează printr-o scurtare a membrului inferior (accentuată în timp), diminuarea treptată a unghiului cervico-diafizar şi limitare a abducţiei (mers şchiopătat; semnul Trendelenburg pozitiv; mers legănat — leziune bilaterală). Radiografic se constată o scurtare a gîtului femural şi o diminuare în jur de 90° a unghiului cervicodiafizar; cartilajul de creş-

tere este larg și verticalizat, iar din partea sa inferioară coboară în grosimea gîtului un spațiu clar ca o fisură (aspect de „Y" răsturnat) datorat unei tulburări de osificare. Țesutul osos este înlocuit cu țesut cartilaginos, iar osul metafizar vecin este porotic și conține insule cartilaginoase, ceea ce duce la o scădere a rezistenței gîtului femural și deformarea sa la mers în varus. În timp, capul femural devine atrofic, iar unghiul de înclinare a gîtului diminuă sub 90°, marele trohanter fiind ascensionat și venind în contact cu fosa iliacă externă, scurtarea membrului inferior atingînd chiar 5—6 cm. Tratamentul este ortopedic (repaus la pat; aparat gipsat în abducție; extensie continuă; acestea opresc evoluția, dar nu redresează unghiul de înclinare) sau chirurgical (osteotomie intertrohanteriană sau subtrohanteriană de valgizare cu: orizontalizarea cartilajului de conjugare, mărirea contactului dintre capul femural și gît și înlăturarea forțelor de forfecare; practicată sub 8 ani; la tineri și adulți, se indică osteotomia de valgizare asociată cu rezecția marelui trohanter și reinserția sa pe diafiza femurală).

CREPITAȚII SCAPULARE, simptom ce se întîlnește în forme de periartrită scapulo-humerală cu localizare dorsală. Sînt cauzate de bursite scapulo-toracice sau tuberculi osoși anormali (variante anatomice) situați pe fața ventrală a omoplatului.

D

DEFICIT (în ortopedie și traumatologie), pierderea parțială a unei funcții a aparatului locomotor.

DEFICIENT (locomotor), persoană cu posibilități fizice reduse (handicapat fizic), care antrenează uneori consecințe pe plan psihic și socio-profesional.

DEFICIENȚĂ (locomotorie), lipsa sau diminuarea unei funcții a aparatului locomotor.

DEGET ÎN „GHEARĂ" și ÎN „CIOCAN", deformare în flexie dorsală a primei falange și în flexie plantară a falangei a doua, falanga distală fiind în poziție indiferentă. Dacă falanga distală rămîne în flexie, se produce un deget în „ciocan". Apare ca urmare a slăbirii aparatului fibromuscular de susținere a antepiciorului, cu un dezechilibru dintre mușchii extensori care flectează dorsal prima falangă, cei flexori ce flectează plantar ultimele două falange și mușchii intrinseci deficitari. Prima falangă va fi trasă în flexie dorsală de extensorul digital și mușchii intrinseci, poziția vicioasă a falangei fiind exagerată și prin luxația sa pe metatarsian, precum și prin retracție capsulo-ligamento-musculară secundară, falangele luxate apasă pe capetele metatarsiene spre plantă și invers. Clinic, se constată deformația caracteristică inițial reductibilă, hiperkeratoză pe fața dorsală a articulațiilor interfalangiene, pe fața plantară a degetului sau sub capetele metatarsienelor. Tratamentul este conservator (susținător plantar cu pelotă anterioară, încălțăminte ortopedică) sau chirurgical (rezecția capului primei falange — Hauser: incizie eliptică, cu extirparea clavusului dorsal, dedublarea tendonului extensor în lungul său și reclinarea laterală, secționarea ligamentelor laterale și eliberarea extremităților osoase, rezecția capului primei falange, sutura extensorului dedublat; artrodeză interfalangiană — Campbell; transplantarea flexorului pe extensor, restabilind funcția de mușchi interosos: incizie laterală la nivelul degetului deformat, descoperirea articulației interfalangiene, rezecția extremității distale a primei falange, dezinserția flexorului superficial și reinserția pe capătul secționat al primei falange sau pe tendonul extensor).

DERMATOMIOZITĂ, colagenoză de tipul miozitelor primitive, care se manifestă prin mușchi edemațiați, duri, dureroși la palpare, durerile și edemele cuprinzînd și țesutul conjunctiv subcutanat, iar tegumentele suprajacente prezentînd erupții cutanate polimorfe.

DETERIORAREA IMPLANTELOR METALICE DUPĂ OSTEOSINTEZĂ, complicație rară, datorată reacțiilor de electroliză din țesuturi care duc la coroziunea metalului, fragilizarea osului și deteriorarea montajului de osteosinteză. Coroziunea se produce inițial la nivelul unui defect de compoziție a materialului și se rupe sub influența forțelor ce acționează asupra sa sau datorită oboselii metalului. Rezultatele postoperatorii sînt influențate nu

Fig. 18. Pseudartroză diafizară de antebraț după fractură operată (osteosinteză precară).

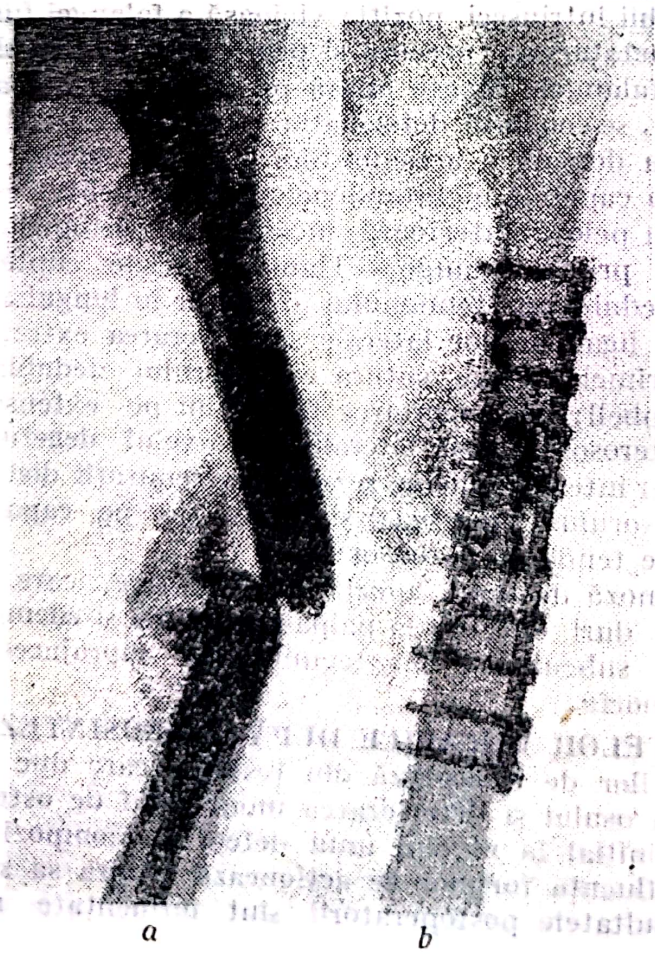

Fig. 19. Pseudartroză diafizară de femur cu deteriorarea montajului metalic: *a* — aspect radiografic de față după ruperea tijei centromedulare în focarul de pseudartroză; *b* — aspect radiografic de față după extragerea fragmentelor de tijă, cura pseudartrozei, osteosinteză cu placă înșurubată cu compresiune interfragmentară.

a *b*

a *b* *c* *d*

Fig. 20. Fractură închisă cominutivă a diafizei femurale proximale: *a* — aspect radiografic de față înainte de intervenția chirurgicală; *b* — aspect radiografic după osteosinteza precară cu două cercuri de sîrmă; *c* — aspect radiografic de față după fractură iterativă; *d* — aspect radiografic de față după reintervenție (extragerea cercurilor de sîrmă, reducere și osteosinteză cu tijă contromedulară Küntscher).

numai de tehnica operatorie ci și de calitatea implantului, iar comportamentul țesuturilor față de implant variază de la bolnav la bolnav. Frecvența mare a deteriorărilor după osteosinteza la nivelul membrelor pelviene se datorește solicitărilor musculare și încărcării de la acest nivel, plăcilor subdimensionate sau tijelor centromedulare subțiri. Diastazisul interfragmentar, cu lipsă de contact între fragmente de partea opusă implantului, determină ruptura sa printr-un fenomen de oboseală a acestuia. Se disting două stadii: primul se caracterizează prin formare de fisuri în zonele de concentrare a tensiunilor (orificii, unghiulări etc.), iar al doilea stadiu este al propagării fisurilor formate pe planuri de alunecare. Suprafața de ruptură prezintă o zonă netedă (produsă prin frecarea părților obținute prin formarea și dezvoltarea fisurilor) pe care se văd linii de oboseală ce indică propagarea procesului de ruptură și o zonă neregulată, rugoasă (zona rupturii finale). Cercetările metalografice evidențiază defecte de structură a implantului (repartiție neuniformă a cromului, nichelului și molibdenului în stratul de clivaj cu formarea carburilor de crom) ce fragilizează materialul de osteosinteză. Întîrzierile de consolidare sau pseudartrozele de origine infecțioasă sau vasculară solicită în timp implantul peste limita rezistenței sale, ducînd, în final, la ruptura tijelor, plăcilor, șuruburilor, sîrmelor. Dar, deteriorarea montajelor metalice se exprimă și numai prin exteriorizarea sau expulzia parțială a unor broșe, tije, șuruburi, prin incurbarea (unghiularea) tijelor cu diformitate (dezaxare) consecutivă și consolidare vicioasă în această situație. De subliniat că, reluarea osteosintezei după un montaj metalic deteriorat este o intervenție chirurgicală dificilă, laborioasă și deseori intens hemoragică. Ea presupune o experiență solidă, o tehnică impecabilă și o colaborare strînsă cu anestezistul-reanimator (fig. 18, 19, 20).

DIASTEMATOMELIE, dedublare congenitală sagitală a măduvei spinării și vertebrelor (rachischizis) printr-un sept fibros sau cartilaginos.

DIFORMITATE formă sau atitudine anormală, permanentă și necontrolabilă voluntar a unei părți a organismului care poate fi corectată ortopedic sau chirurgical sau nu poate fi corectată prin nici o metodă terapeutică. **D.** aparatului locomotor pot fi congenitale sau dobîndite.

DIFORMITĂȚI CONGENITALE (ANOMALII, MALFORMAȚII) ALE APARATULUI LOCOMOTOR, anomalii de dezvoltare, rezultate din acțiunea unor factori genetici sau teratogeni asupra embrionului, în perioada timpurie a evoluției sale (histogeneză și organogeneză). Aceste anomalii pot fi locale, regionale sau generalizate. Se întîlnesc diformități congenitale multă vreme inaparente cu expresie clinică tardivă, diformități congenitale vizibile fără consecințe funcționale sau estetice și diformități congenitale evidente cu tulburări funcționale variabile, uneori invalidante. Etiologia **D. C. ale A. L.** cuprinde factori genetici (mutații genice, anomalii cromozomiale), care acționează asupra materialului ereditar conform unor legi genetice bine cunoscute astăzi și factori mezologici (de mediu extern), care acționează asupra embrionului uman în anumite zone și mai ales în momente critice, conform unui „orar teratogen" (deficiențe alimentare, noxe profesionale, boli materne, iradiere, medicamente etc.). În ceea ce privește geneza formală a diformităților congenitale se recunosc (Gorun, 1970) următoarele posibilități de morfogeneză patologică: absența formării unei structuri (aplazie sau agenezie), oprirea sau încetinirea dezvoltării (hipoplazie), excesul formării (hiperplazie), excesul dezvoltării (paraplazie), formarea și dezvoltarea ectopică (ectopie). Aceste tipuri de morfogeneză anormală pot realiza anomalii izolate sau asociate de structură, număr sau formă. În diformitățile congenitale ale membrelor, planul terapeutic trebuie să aibă în vedere, în primul rînd, adaptarea funcțională maximă a copilului handicapat și, în al doilea rînd, considerente de ordin estetic. De aceea, mijloacele ortopedice (atele, orteze, diverse echipamente) domină scena terapeutică în primii ani de viață, pînă ce copilul poate fi supus unor intervenții chirurgicale de excizie sau corecție, pe părțile moi și pe schelet (extirparea unor rudimente falangiene, capsulotomii, tenotomii, osteotomii, rezecții osoase etc.). De regulă, cu excepția unui mic număr de anomalii care reclamă un tratament sîngerînd precoce (inele constrictive, retracția părților moi în mîna strîmbă radială și sindactilia complicată), intervențiile chirurgicale reconstructive pot fi amînate pînă la vîrsta de 4—5 ani, cînd riscurile devin minime, copilul poate coopera cu anturajul său la programul de recuperare, iar traumatismul psihic din partea colegilor de școală este astfel evitat, oferind copilului handicapat fizic condiții optime pentru o viață demnă și optimistă.

DISOSTOZĂ (dysostosis), malformație congenitală caracterizată printr-un viciu de conformație rezultat din osificarea anormală a cartilajelor fetale. Uneori, malformația osoasă este asociată cu anomalii ale țesuturilor învecinate, realizînd diferite forme clinice (**D.** craniene, faciale, vertebrale, ale membrelor și combinate).

Craniostenoză (disostoză craniană stenozantă, disostoză craniostenozantă), boală congenitală caracterizată prin închiderea precoce a uneia sau mai multor suturi craniene, cu tulburări consecutive în dezvoltarea ulterioară a creierului. Altfel spus, este vorba de sudura precoce (sinostoză) a două sau mai multor oase ale cutiei craniene. **C.** pot fi primitive și, în majoritatea lor, determinate genetic, sau secundare unor boli metabolice (hipercalcemie idiopatică, rahitism

DIASTEMATOMELIE, dedublare congenitală sagitală a măduvei spinării și vertebrelor (rachischizis) printr-un sept fibros sau cartilaginos.

DIFORMITATE formă sau atitudine anormală, permanentă și necontrolabilă voluntar a unei părți a organismului care poate fi corectată ortopedic sau chirurgical sau nu poate fi corectată prin nici o metodă terapeutică. **D.** aparatului locomotor pot fi congenitale sau dobîndite.

DIFORMITĂȚI CONGENITALE (ANOMALII, MALFORMAȚII) ALE APARATULUI LOCOMOTOR, anomalii de dezvoltare, rezultate din acțiunea unor factori genetici sau teratogeni asupra embrionului, în perioada timpurie a evoluției sale (histogeneză și organogeneză). Aceste anomalii pot fi locale, regionale sau generalizate. Se întîlnesc diformități congenitale multă vreme inaparente cu expresie clinică tardivă, diformități congenitale vizibile fără consecințe funcționale sau estetice și diformități congenitale evidente cu tulburări funcționale variabile, uneori invalidante. Etiologia **D. C. ale A. L.** cuprinde factori genetici (mutații genice, anomalii cromozomiale), care acționează asupra materialului creditar conform unor legi genetice bine cunoscute astăzi și factori mezologici (de mediu extern), care acționează asupra embrionului uman în anumite zone și mai ales în momente critice, conform unui „orar teratogen" (deficiențe alimentare, noxe profesionale, boli materne, iradiere, medicamente etc.). În ceea ce privește geneza formală a diformităților congenitale se recunosc (Gorun, 1970) următoarele posibilități de morfogeneză patologică: absența formării unei structuri (aplazie sau agenezie), oprirea sau încetinirea dezvoltării (hipoplazie), excesul formării (hiperplazie), excesul dezvoltării (paraplazie), formarea și dezvoltarea ectopică (ectopie). Aceste tipuri de morfogeneză anormală pot realiza anomalii izolate sau asociate de structură, număr sau formă. În diformitățile congenitale ale membrelor, planul terapeutic trebuie să aibă în vedere, în primul rînd, adaptarea funcțională maximă a copilului handicapat și, în al doilea rînd, considerente de ordin estetic. De aceea, mijloacele ortopedice (atele, orteze, diverse echipamente) domină scena terapeutică în primii ani de viață, pînă ce copilul poate fi supus unor intervenții chirurgicale de excizie sau corecție, pe părțile moi și pe schelet (extirparea unor rudimente falangiene, capsulotomii, tenotomii, osteotomii, rezecții osoase etc.). De regulă, cu excepția unui mic număr de anomalii care reclamă un tratament sîngerînd precoce (inele constrictive, retracția părților moi în mîna strîmbă radială și sindactilia complicată), intervențiile chirurgicale reconstructive pot fi amînate pînă la vîrsta de 4—5 ani, cînd riscurile devin minime, copilul poate coopera cu anturajul său la programul de recuperare, iar traumatismul psihic din partea colegilor de școală este astfel evitat, oferind copilului handicapat fizic condiții optime pentru o viață demnă și optimistă.

DISOSTOZĂ (dysostosis), malformație congenitală caracterizată printr-un viciu de conformație rezultat din osificarea anormală a cartilajelor fetale. Uneori, malformația osoasă este asociată cu anomalii ale țesuturilor învecinate, realizînd diferite forme clinice (**D.** craniene, faciale, vertebrale, ale membrelor și combinate).

Craniostenoză (disostoză craniană stenozantă, disostoză craniostenozantă), boală congenitală caracterizată prin închiderea precoce a uneia sau mai multor suturi craniene, cu tulburări consecutive în dezvoltarea ulterioară a creierului. Altfel spus, este vorba de sudura precoce (sinostoză) a două sau mai multor oase ale cutiei craniene. **C.** pot fi primitive și, în majoritatea lor, determinate genetic, sau secundare unor boli metabolice (hipercalcemie idiopatică, rahitism

familial vitaminorezistent, hipofosfatazie etc.). Craniostenozele primitive pot fi izolate sau asociate cu alte anomalii faciale (D. craniofaciale) sau ale membrelor (D. cranio-facio-acromelice sau cranioacromelice), realizînd peste 70 de sindroame. S-au descris craniostenoze complete și craniostenoze incomplete (Simmons și Peyton). Craniostenoza completă este rezultatul închiderii precoce a tuturor suturilor craniene, produsă uneori chiar în perioada neonatală. În grupa craniostenozelor complete au fost incluse brahicefalia, fără anomalii faciale, D. craniofacială Crouzon, acrocefalosindactilia Apert etc. Craniostenoza incompletă este rezultatul închiderii precoce a una — două suturi craniene. Închiderea prematură a unei suturi este urmată de o dezvoltare excesivă a craniului în direcția perpendiculară pe sensul de creștere a suturii închise. Rezultă diferite tipuri de anomalii craniene: scafocefalia (dolicocefalie) (craniu alungit anteroposterior) prin închiderea precoce a suturii sagitale, brahicefalia (acrocefalie, hipsicefalie, hipsocefalie, oxicefalie, pirgocefalie, turicefalie) (craniu turtit lateral, asimetric) prin închiderea precoce a unei suturi coronare sau unei suturi temporoparietale. Deseori, în sinostoza coronară sau coronarosagitală, creierul se dezvoltă mai ales în sens anterior, scurtînd orbitele și producînd exoftalmie cu sau fără strabism sau atrofia nervului optic, prin îngustarea canalelor optice. Sinostoza mediosagitală (interparietală) antrenează rareori suferință cerebrală prin creșterea presiunii intracraniene. Sudura precoce a suturilor coronare și/sau lambdoidă antrenează o suferință cerebrală importantă. Trebuie reținut că, de regulă, craniostenozele produc hipertensiune intracraniană cu cefalee, stază papilară, atrofia nervului optic, tulburări în dezvoltarea psihomotorie, proptoză aparent exoftalmică, hipertelorism (prin deplasarea în jos și anterior a lamei etmoidului), reducerea dimensiunilor nazofaringelui (prin deformarea gravă a bazei craniului). Se cunosc D. craniofaciale sau cranioacromelice cu transmitere dominant — autosomală (D. craniofacială Crouzon, acrocefalosindactilia Apert, sindromul Saethre — Chotzen, sindromul Pfeiffer), altele cu transmitere recesiv-autosomală (acrocefalopolisindactilia tip II Carpenter), cîteva sînt x-lincate, foarte puține sînt rezultatul unor anomalii cromozomiale și aproximativ o treime au etiologie încă necunoscută. Au fost descrise și cîteva cazuri familiale de craniostenoză izolată, cu tip mendelian de transmitere. În funcție de tipul craniostenozei și tulburările consecutive, nu rareori, este indicată craniotomia decompresivă sau eliberarea chirurgicală a nervilor optici.

Disostoză cleidocraniană (boala Marie — Sainton) (1897), boală genetică cu transmitere dominant-autosomală, caracterizată prin aplazie claviculară și o tulburare de osificare a craniului. De obicei, aplazia claviculară este bilaterală și simetrică. Poate fi totală sau parțială, cînd între fragmentul intern și cel extern se poate întîlni o bandeletă fibroasă. Aplazia claviculară modifică aspectul toracelui și, ca atare, fosele supraclaviculară și subclaviculară nu se mai pot observa. Umărul este coborît și proiectat înainte, iar acromionul este proeminent. Umerii sînt decolați. Anomalia antrenează o impotență funcțională relativă, ea permițînd adducția și uneori chiar atingerea umerilor în fața pieptului. La nivelul craniului, se remarcă un defect de osificare a bolții craniene. Fontanela anterioară poate rămîne deschisă pînă la vîrsta adultă, iar sutura metopică prezintă o osificare defectuoasă. Ca urmare, bolnavii au un craniu voluminos, larg, bose frontale proeminente separate printr-un șanț adînc (depresiune mediofrontală). În mod constant, se întîlnesc tulburări dentare: întîrzierea erupției, atrofii dentare, carii precoce. Se mai pot asocia o serie de alte anomalii: aplazia simfizei pubiene, strîmtorarea bazinului, coxa

vara, cifoscolioză, fragilitate osoasă, surditate etc. Inteligența și activitățile viscerale sînt normale.

DISOSTOZĂ CRANIOFACIALĂ (boala Crauzon), boală genetică cu transmitere dominant-autosomală caracterizată prin acrocefalie (datorită închiderii precoce a suturii coronare sau suturii coronale și sagitale), exoftalmie hipoplazia maxilarului, deformarea nasului în „cioc de papagal", depresiunea regiunilor suborbitare, scurtare anormală a buzei superioare, deformarea ogivală a bolții palatine, prognatism. Între tulburările oculare semnalate se mai întîlnesc: divergența globilor oculari, limitarea mișcărilor în afară ale globilor oculari, nistagmus și leziuni ale nervului optic pînă la atrofie optică. În ansamblu, un aspect hidos, care nu poate fi uitat. Nu are tratament.

Disostoză mandibulofacială (sindrom Franceschetti), boală genetică cu transmitere recesiv-autosomală, caracterizată prin hipoplazia oaselor malare, hipoplazie mandibulară, malformații palpebrale (înclinarea fantelor palpebrale în jos și în afară, colobomă a părții externe a pleoapei inferioare), anomalii auriculare (hipoplazia pavilionului urechii, uneori, anomalii ale urechii medii și urechii interne, cu surditate consecutivă), absența unghiului nazofrontal, macrostomie, implantarea vicioasă a dinților, palat ogival sau fisurat, oligofrenie. Unele cazuri beneficiază de tratament chirurgical de corecție.

Disostoză metafizară (boala Jansen), malformație congenitală genotipică dominantă, caracterizată prin leziuni ale cartilajului de creștere cu perturbări în creșterea în lungime a oaselor; nucleii epifizari sînt normali. Se prezintă sub două forme: a) forma Murk—Jansen (nanism accentuat ce simulează acondroplazia, deformare în regiunea metafizară a oaselor lungi și tumefacție condrocostală, mîini scurte și masive) și b) forma Schmid (nanism moderat, extremități normale, genu varum). Radiografic, se constată nuclei epifizari cu contur rotund și neted, o lărgire bruscă a metafizelor ce au o structură neregulată și rugoasă, diafizele fiind scurte și masive. Se produce o sudură precoce a epifizelor, cu nanism consecutiv. Aspect radiografic asemănător aceluia întîlnit în rahitismul florid.

Disostoză spondilo-costală, malformație descrisă de Rimoin (1968), caracterizată clinic printr-un trunchi scurt, prezența de cifoscolioze și tulburări respiratorii; radiografic se constată numeroase hemivertebre de o parte și de alta, segmente de arc vertebral, agenezii costale, sinostoze costale sau coaste supranumerare (coaste în „picioare de păianjen"). Tratamentul este ortopedic (dirijarea creșterii prin aparate gipsate corectoare).

Hipoplazia mandibulară (boala lui Pierre Robin), disostoză facială caracterizată prin hipoplazia mandibulei, ptoză linguală și palatoschizis.

DISPLAZIE, anomalie în dezvoltarea țesuturilor ce duce la deformații sau malformații secundare.

Displazie artro-oftalmică ereditară, malformație mezenchimală caracterizată prin: leziuni scheletice (tulburări de osificare; hipoplazie cortico-diafizară; platispondilie), leziuni articulare (articulații globuloase și cu caractere pseudoinflamatorii; deformații articulare cu caracter artrozic), tulburări oculare (miopie congenitală) și tulburări de creștere moderate.

Displazie condro-ectodermică (boala Ellis van Creveld), malformație congenitală genotipică recesivă și familială, caracterizată prin: anomalii ale dinților și unghiilor ce sînt hipoplazice; polidactilie; nanism micromelic cu întîrziere în osificarea epifizelor (oasele sînt scurte și groase, epifizele îngroșate și deformate, iar capul radial poate fi luxat; uneori, oasele carpului sînt fuzionate) și malformații cardiace.

Displazie cranio-diafizară, malformaţie congenitală recesiv autosomală, asemănătoare cu boala Engelmann, caracterizată prin hipertrofia oaselor feţei şi a diafizei oaselor lungi, afectînd şi coastele, oasele mîinii, coloana vertebrală şi bazinul. Clinic se constată: frunte înaltă, exoftalmie, strabism, hipertelorism, proeminenţa nasului şi mandibulei. Se pot produce compresiuni ale nervilor cranieni cu tulburări secundare (cecitate, surditate) la care se adaugă o întîrziere în creştere şi în dezvoltarea sexuală. Nu are tratament.

Displazie epifiziară hemimelică (tarsomegalie, aclazie tarso-epifizară, boala Trevor, condrodistrofie epifizară, osteocondrom epifizar benign), malformaţie, descrisă în 1926, caracterizată prin dezvoltarea în exces şi asimetrică a ţesutului cartilaginos al unei epifize (tars, carp şi, excepţional, genunchiul sau altă regiune). Nucleul de osificare apare mai devreme, este mai mare şi cu contur neregulat sau pot apare mai mulţi nuclei de osificare care se unesc între ei, iar în final se produce calcifierea întregii mase cartilaginoase care ia aspectul unei exostoze; osificarea este de tip encondral. Tratamentul este chirurgical (ablaţia masei cartiaginoase şi corectarea deviaţiilor de ax ale membrului prin epifiziodeză sau artrodeză).

Displazie epifizară multiplă, malformaţie congenitală genetică dominantă, caracterizată prin osificarea neregulată a epifizelor oaselor lungi, asociată cu nanism, degete scurte, jenă la mers şi artroze tardive. Radiografic se constată o formă neregulată a epifizelor oaselor lungi, cu nucleu de osificare fragmentat, iar la nivelul metafizei se evidenţiază o dantelare a limitei cartilajului de conjugare; la vîrsta adultă se descoperă o turtire a capului femural, capului humeral, o lipsă de dezvoltare a glenei humerale şi leziuni artrozice.

Displazie epifizară punctată, malformaţie congenitală ereditară, caracterizată prin prezenţa la nivelul epifizelor oaselor lungi ale noului-născut a numeroase puncte de calcificare. Micromelia rizomelică şi uneori asimetrică determină nanism. Apare o uşoară limitare a mişcărilor (genunchi, cot) sau o deformare articulară (genu valgum, mîna radială, luxaţie congenitală a şoldului). Radiografic se constată opacităţi ovalare sau rotunde răspîndite în epifizele oaselor lungi şi în macheta cartilaginoasă a oaselor scurte (carp, tars, epifiză femur şi humerus). Opacităţile sînt zone de cartilaj calcifiat, înconjurate de o reacţie granulomatoasă. Copiii pot deceda prin infecţii ale aparatului respirator sau digestiv. Calcificările cartilaginoase dispar către 3—4 ani. Nu are tratament.

Displazie fibroasă, distrofie osoasă caracterizată prin invazia osului cu ţesut fibros. A fost descrisă de Jaffé şi Lichtenstein (1973). Anatomopatologic, se prezintă ca o masă fibroasă alb-gălbuie, puţin vascularizată, în interiorul cărora se află zone osoase, condroide, pseudochistice şi de scleroză osoasă. Se prezintă sub trei forme: poliostotică, monostotică sau oligostotică şi sindromul Albright (cu leziuni extraosoase). Bolnavul prezintă deformări ale membrelor, tumefacţii localizate la nivelul craniului, iar sindromul Albright se caracterizează prin triada: **D.** fibroasă oligoosoasă, hiperpigmentare cutanată prin pete brune de melanină cu aspect de „cafea cu lapte" situate de partea leziunii osoase, pubertate precoce. Complicaţii posibile: fracturi, compresiuni vasculonervoase, degenerescenţă sarcomatoasă. Radiografic, se constată formaţiuni pseudochistice cu contur neregulat şi aspect multilocular; corticala se subţiază, iar cavitatea medulară se lărgeşte; diafiza se încurbează şi se constată aspectul de os suflat, cu calusuri după fracturi. Laboratorul arată o creştere moderată a fosfatazelor alcaline. Se va diferenţia de: chistul osos esenţial, condromul solitar, fibromul, granulomul eozinofil, tumoarea cu celule gigante, osteoza paratiroidiană Recklinghausen (decalcifiere difuză).

Scanned with OKEN Scanner

xantomatoza tip Schüller—Christian, neurofibromatoza Recklinghausen. Tratamentul este chirurgical (osteotomie de corecţie a deformărilor asociată cu grefe spongioase; osteosinteză în fracturi), ortopedic (aparat gipsat în fracturi fără deplasare; aparate ortopedice pentru prevenirea deformărilor şi fracturilor spontane) sau medicamentos (anabolizante, săruri fosfocalcice, vitamine).

Displazie oculo-dento-osoasă, malformaţie caracterizată prin: leziuni oculare (microoftalmie, cornee mică şi subţire etc.), leziuni ale dinţilor (dinţi translucizi, alb-gălbui, mici sau aplazici), sindactilie a degetelor IV şi V, clinodactilie, camptodactilie, aspect caracteristic al feţei (pomeţi proeminenţi, nas subţire cu narine orientate lateral). Radiografic, se constată defecte de modelaj al metafizei oaselor lungi.

Displazie osteo-auriculară, malformaţie rară care se manifestă prin: tulburări de creştere (a membrelor), leziuni osoase (luxaţie congenitală a capului radial; luxaţii congenitale coxo-femurale; gît scurt; umeri laţi; clavicule orizontalizate; brahimetacarpie) şi anomalii ale pavilionului auricular (pavilioane situate posterior; lobul urechii este ataşat de regiunea mandibulară). Se transmite autosomal dominant.

Displazie scapulo-humerală, malformaţie cu modificări osoase ca: hipoplazia acromionului, claviculei; încurbări şi alungiri ale apofizei caracoide; cavitatea glenoidă este plată şi de dimensiuni reduse, cu buretelul glenoidian slab dezvoltat; capul humeral este hipoplazic şi în varus. Bolnavul acuză o limitare a mişcărilor de abducţie şi de ridicare a braţului sau un resort articular însoţit de cracmente, iar la palpare se percepe o mobilitate anormală a capului humeral. Radiografic se constată hipoplazia cavităţii glenoide, capului humeral şi deviaţia sa în varus.

Displazie spondilo-metafizară tip Kozlowski, malformaţie descrisă în 1966, caracterizată prin: nanism micromelic şi brahirahie (trunchi scurt, cu stern proeminent; membre scurte; genu varum; limitarea mişcărilor şoldului şi genunchiului; mers legănat; mîini şi picioare mici; cifoscolioză; platispondilie; gît femural scurt şi gros; coxa vara; întîrzierea apariţiei nucleilor oaselor carpului şi tarsului). Se transmite autosomal dominant.

DISTROFIE OSOASĂ, dereglare a raportului dintre procesul de distrugere şi cel de refacere. În mod normal, la copil şi adolescent, predomină procesul de refacere, de creştere, cu dezvoltarea în lungime şi grosime a osului; la adult, procesele se echilibrează, iar la bătrîni, predomină procesul de distrucţie. În diferite boli, se pierde acest echilibru şi se produc o serie de leziuni osoase: îngroşarea oaselor, scurtarea sau subţierea lor, îngroşarea sau subţierea corticalei, condensarea sau rarefierea spongioasei *(→boală Paget, →osteoză fibrogeodică paratiroidiană generalizată)*.

DORSALIZAREA ULTIMELOR VERTEBRE CERVICALE, malformaţie în care vertebrele cervicale inferioare iau caracterele vertebrelor dorsale, avînd anexate şi coaste, apofize transverse mai dezvoltate, corpii vertebrali fiind mai mari.

DURERI FANTOMĂ, dureri care apar după amputaţii şi au o componentă centrală şi una periferică (cicatricea sau nevromul bontului nervos); se caracterizează prin senzaţii de „existenţă", mişcare, parestezii, mîncărimi sau dureri în diverse regiuni ale segmentului de membru absent. Tratamentul este local (sprijin precoce, reeducare funcţională, masaje, fizioterapie, infiltraţii cu xilină) şi general (sedative, tranchilizante, psiho-ergoterapie).

E

ECCHONDROM, tumoră cartilaginoasă dezvoltată în afara osului caracterizată prin prezența de exostoze situate la nivelul mîinilor și picioarelor separate de metafiză printr-o zonă cartilaginoasă (linie transparentă) și care trec peste cartilajul de creștere (o parte din ea este situată la nivelul epifizei). Se poate asocia cu condroamele multiple, angioamele cavernoase, osteocondromatoza genunchiului sau tibio-tarsiană, cu boli psihice. Se pot malignizz (incluziunile condromatoase). Pot fi metafizare (pediculate) și diafizo-metafizare (sesile). Oasele respective sînt mai gracile. La sfîrșitul osificării, exostoza are un canal medular care comunică cu canalul medular al osului pe care sînt implantate, au o zonă de țesut osos spongios, o corticală și periost care se continuă cu periostul diafizar. Tratamentul chirurgical este indicat după osificarea lor integrală, excizia făcîndu-se extraperiostal, iar dacă exotoza este incomplet calcificată se va îndepărta întreg pericondrul.

ECHIMOZA, revărsare subdermică de sînge ce apare după o contuzie, o entorsă, o luxație sau o fractură în raport cu timpul scurs de la producerea traumatismului. Se deosebesc: E. *precoce* (imediat după traumatism, la nivelul regiunii contuzionate) și E. *tardive* (la cîteva ore sau zile de la producerea traumatismului).

Echimoza Destot, echimoză numulară scrotală, care apare în fractura fundului cotilului.

Echimoza Hennequin, E. pe fața internă a brațului și anterolaterală a toracelui, care apare la 24 h după fractura gîtului humeral.

Echimoza Kirmisson, echimoză liniară transversală, care apare la cîteva ore de la producerea fracturii supracondiliene a humerusului (mai ales la copii).

Echimoza Mondor, echimoză numulară plantară, care apare în fractura de calcaneu.

ECTRODACTILIE (hipodactilie, oligodactilie, perodactilie, adactilie), diformitate congenitală prin deficit numeric sau cantitativ, caracterizată prin lipsa parțială sau totală a unuia sau mai multor degete. Este rezultatul unei opriri în dezvoltare (aplazie, hipoplazie) a degetelor, într-o etapă embrionară extrem de precoce, etapă în care apar schițele degetelor, sau rezultatul unor amputații determinate de bride amniotice. E. apare ca un deficit în formarea și dezvoltarea degetelor de natură genetică sau teratogenă. Anomaliile degetelor sînt simple sau combinate, realizînd un polimorfism excesiv. Există mai multe clasificări. E. pot fi totale sau parțiale. La mînă, după numărul degetelor interesate, E. poate fi: simplă (mînă tetradactilă), dublă (mînă tridactilă), triplă (mînă bidactilă), cvadruplă (mînă monodactilă), completă (totală) (mînă adactilă). Avînd în vedere situația topografică a degetelor absente, cît și asocierea frecventă cu o aplazie segmentară longitudinală a antebrațului sau gambei corespunzătoare, se întîlnește: 1) E. *parțială*: a) marginală radială (tibială) sau cubitală (peronieră); b) intercalară și 2) E. *totală* (adactilie). Deseori, anomalia interesează degetul sau degetele mijlocii, realizînd aspecte diferite, cel mai tipic aspect fiind „cleș-

Fig. 21. Ectrodactilie bilaterală a mîinii (mînă tridactilă bilaterală).

Fig. 22. Tetradactilie unilaterală a piciorului.

tele de rac". Tipurile anatomice ale acestei anomalii la mînă au fost descrise de Fischer: mînă tetradactilă, tridactilă (fig. 21), bidactilă, monodactilă, adactilă, cu sau fără absența metacarpienelor corespunzătoare. Aceleași tipuri anatomice pot fi întîlnite și la picioare (fig. 22, 23), afectarea izolată a picioarelor fiind însă extrem de rară. Mîna tridactilă este foarte rară. S-a descris însă asocierea sa cu absența congenitală de cubitus sau numai cu aplazia extremității cubitale distale. Mîna tetradactilă, cu lipsa policelui, însoțește frecvent absența congenitală de radius, dar poate fi și izolată. Embriopatia talidomidică poate determina E., de regulă lipsa policelui, rareori și a indexului, izolate sau asociate cu absența parțială sau totală a radiusului și metacarpienelor corespunzătoare. În majoritatea cazurilor, degetele absente par



a *b*

Fig. 23. Monodactilie bilaterală a piciorului:
a — aspect radiografic de față; *b* — aspect radiografic de profil. Se remarcă absența metatarsienelor și a unor oase tarsiene.

să fie amputate din vecinătatea articulațiilor metacarpo- sau metatarso-falangiene. Deseori, E. se asociază cu alte anomalii scheletice, cum ar fi: sindactilia, polidactilia, polisindactilia, brahidactilia, clinodactilia, brahimetacarpia, brahimetatarsia, absența unor metacarpiene sau metatarsiene, anomalii ale scheletului carpian și tarsian, antebrahial sau gambier, diverse anomalii ale scheletului craniofacial, spina bifida, șanțuri congenitale, tulburări oculare (strabism, cataractă, nistagmus). Trebuie subliniat că malformația interesează toate țesuturile mîini și (sau) piciorului: schelet, mușchi, tendoane, articulații, nervi și vase. Uneori, se asociază și malformații viscerale, care se produc simultan. La mînă, o anomalie mai particulară este mîna despicată, care constă într-o despicătură intermediară profundă, care împarte mîna în două brațe. Este o diformitate rară, cu numeroase și variate forme anatomo-clinice, asociată deseori cu alte anomalii ale membrelor. Uneori, despicătura desparte cele două metacarpiene pînă la oasele carpiene, iar degetele prezente pot fi libere sau unite. Există un tip anatomic extrem de mînă despicată, în care razele centrale (degete și metacarpiene) lipsesc, fiind prezente doar două degete marginale (radial și cubital). În multe cazuri de mînă despicată, copiii pot opune un braț digital celuilalt, realizînd o prehensiune grosolană. Capacitatea de adaptare a acestor copii este considerabilă, așa încît ei pot ocupa, deseori, un loc util în societate. Totuși sînt cazuri care necesită și beneficiază de tratament ortopedic sau chirurgical. Tratamentul E. urmărește să obțină un rezultat funcțional și unul estetic. Totdeauna rezultatul funcțional trebuie să primeze asupra rezultatului estetic. Pe plan funcțional, scopul tratamentului este ameliorarea funcției membrului lezat, iar pe plan estetic, realizarea unor forme anatomice mai agreabile. Rezultatul obținut este în funcție, în primul rînd, de tipul anatomic al leziunii și localizarea sa. Atunci cînd se indică tratamentul, trebuie avute în vedere și sexul și profesia bolnavului. Se pot pune atele redresoare pentru prevenirea unor atitudini vicioase ale degetelor restante, se pot practica diverse osteotomii, rezecții osoase, operații pe părțile moi. Lipsa unor degete atrage după sine convergența degetelor rămase și are, implicit, consecințe funcționale. De aceea, în unele cazuri, este foarte indicat un tratament ortopedic precoce: mănuși

(sau ciorapi) bine mulate pe segmentele restante și cu tampoane de vată sau tifon în degetele neocupate, pînă la vîrsta de 10—12 ani. La mînă, mijloacele terapeutice au drept scop ameliorarea prehensiunii, pe cînd la membrul inferior, obținerea unui picior nedureros la mers și ușor de încălțat. Niciodată prehensiunea nu devine foarte bună, ci bună. Operațiile plastice dau, în general, rezultate cu atît mai bune, cu cît se fac mai precoce, deoarece, cu trecerea anilor, anomaliile musculare, tendinoase și articulare fixează atitudinile vicioase ale segmentelor restante. Este necesar să se insiste mai mult asupra chirurgiei reconstructive a mîinii în ectrodactilie. Principiul de bază este restabilirea valorii funcționale a mîinii, prin realizarea prehensiunii policelului cu celelalte degete. Deseori, restabilirea prehensiunii este o problemă delicată, care necesită timp și operații plastice repetate și variate. Tratamentul trebuie să fie adaptat fiecărui caz în parte, cu atît mai mult, cu cît anomalia interesează totdeauna mîna în totalitate: schelet și părți moi. În restabilirea prehensiunii trebuie să se țină cont de următoarele principii: a) crearea unui spațiu interdigital de 70—80° între police și degetul următor. Aceasta se poate realiza prin extirparea unui deget intermediar jenant, falangizarea metacarpianului I și plastie cutanată, policizarea indexului etc.; b) brațele inelului de prehensiune trebuie să aibă o lungime proporțională și armonioasă, motiv pentru care se execută, la nevoie, rezecții sau plastii osoase pe degetele disproporționate; c) brațele de prehensiune trebuie să fie orientate în axul funcțional, în care scop se execută, uneori, osteotomii de derotare; d) cel puțin un braț al inelului de prehensiune trebuie să aibă o bună mobilitate; deoarece și mușchii regionali sînt anormali ca număr și poziție, sînt necesare, în unele cazuri, transplantări sau transpoziții musculare; e) înainte de a opera un asemenea bolnav, trebuie avută în vedere orientarea profesională ulterioară, care să nu-i solicite o prehensiune fină și nici forță fizică prea mare; f) în cazul operațiilor plastice, trebuie să se asigure o bună acoperire tegumentară și o sensibilitate normală; g) să se cîștige deplina încredere a bolnavului, care trebuie să colaboreze în permanență cu medicul. Unele operații pot fi efectuate cît mai precoce, pentru a evita apariția diformităților secundare prin lipsa funcției. Șanțurile amniotice foarte profunde — veritabile inele ischemiante — vor fi operate de timpuriu, pentru a salva vitalitatea degetelor (excizie și plastie în zigzag). În alte cazuri, se așteaptă vîrsta școlară. La vîrsta de 10—12 ani, este utilă rezecția metacarpienelor corespunzătoare degetelor absente, cu scopul de a restrînge palma și a ușura funcția degetelor restante. Uneori, deși nu s-a făcut nici un tratament, funcția mîinilor este totuși foarte bună. O articulație instabilă sau deviată va fi blocată la sfîrșitul perioadei de creștere. În ceea ce privește operațiile plastice, a fost realizată transplantarea unui deget de la picior la mînă (halucele, degetul al doilea). În mîna despicată, tratamentul va fi adaptat tipului anatomic al leziunii. Uneori, despicătura palmară poate fi rezolvată prin plastie cutanată. În despicătura extremă (cu două degete), se adîncește, mai întîi, despicătura, iar în timpul al doilea, se execută o osteotomie de derotare pe unul sau ambele metacarpiene restante, pentru a orienta cele două degete în axul funcțional de prehensiune. În piciorul despicat, se urmărește restabilirea dimensiunilor celor două brațe în lungime și a piciorului în sens transversal, pentru a da degetelor o poziție cît mai corectă, care să nu jeneze și să nu doară.

ECTROMELIE (hipomelie, oligomelie, peromelie, focomelie, hemimelie, amelie), diformitate congenitală prin deficit numeric sau cantitativ, caracte-

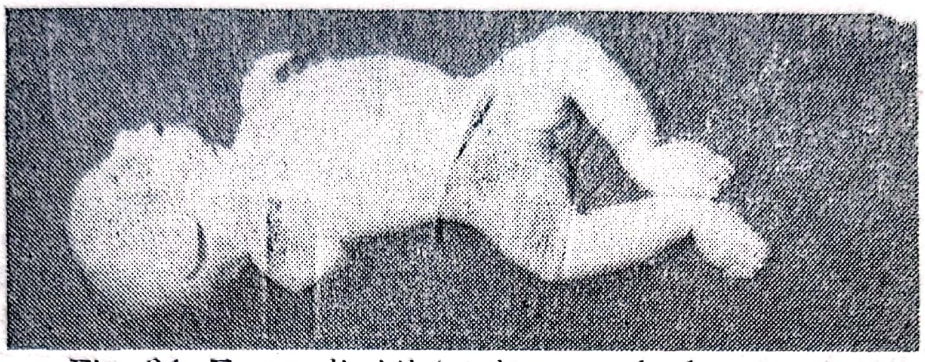

Fig. 24. Focomelie bilaterală a membrelor superioare.

rizată prin lipsa parţială sau totală a unuia sau mai multor membre. Este rezultatul unei opriri în dezvoltare (hipoplazie, aplazie) a membrelor, într-o etapă embrionară extrem de precoce, epocă în care apar schiţele membrelor sau rezultatul unor amputaţii determinate de bride amniotice. Au fost elaborate mai multe clasificări, toate avînd la bază un criteriu numeric, fără să sugereze deficitul funcţional. O clasificare (Gorun) care are la bază morfologia leziunilor, reunind, pe baza unui criteriu unic, diversele tipuri de E., este: 1. E. *parţială*: a) acromelică; b) mezomelică (pseudofocomelie); c) rizomelică (pseudofocomelie); d) hemimezomelică longitudinală (aplazie segmentară longitudinală: aplazie de radius sau cubitus, tibie sau peroneu); e) acromelică şi mezomelică (hemimelie); f) acromelică şi rizomelică (pseudohemimelie); g) mezomelică şi rizomelică (focomelie) şi 2. E. *totală (amelie)*. Anomaliile din cadrul E. sînt foarte variabile ca întindere şi forme anatomice. Pot lipsi toate membrele. Cea mai frecventă este însă E. bitoracică. E. poate interesa numai membrele inferioare (E. pelvină), ea poate fi unilaterală, interesînd membrul superior şi inferior de aceeaşi parte. Lipsa completă a unui singur membru este o anomalie foarte rară la om. Absenţa sau hipoplazia humerusului şi femurului realizează şi se confundă cu focomelia teratologilor. Cea mai frecventă pare să fie aplazia coapsei, femurul fiind redus deseori la o scurtă piesă intermediară între bazin şi tibie, terminată, uneori, în furcă la extremitatea sa distală (femurul scurt congenital). La femur se întîlneşte, de obicei, o aplazie a părţii sale proximale. Segmentul gambier este hipoplazic, ca şi piciorul, care este deseori răsucit în varus-echin. S-au descris şi cazuri de focomelie extremă, cu nişte rudimente inerte de membre, care au fost denumite de Nélaton „membre-breloc". La nivelul segmentelor cu două oase (antebraţ şi gambă) absenţa unui singur os este interesantă. La antebraţ, aplazia interesează mai des radiusul. În absenţa radiusului, antebraţul este deviat în afară în raport cu axul longitudinal al braţului (cubitus valgus), iar mîna deviată în afară faţă de antebraţ (mînă strîmbă radială). În marea majoritate a cazurilor, absenţa radiusului se însoţeşte de lipsa policelui (mînă tetradactilă). Absenţa completă a unui singur os se întîlneşte mai des la gambă, peroneul fiind acela care lipseşte, de cele mai multe ori. În acest caz, piciorul susţinut numai de tibie, se răstoarnă în valgus, iar gamba se încurbează în afară. Întregul segment gambier suferă o întîrziere a creşterii în lungime şi apare mult scurtat în raport cu gamba sănătoasă. Hipoplazia sau absenţa parţială a unui os se întîlneşte mai des la radius şi peroneu, mai rar la cubitus şi tibie. La cubitus, lipseşte, cel mai des, extremitatea inferioară, cu sau fără absenţa ultimelor două degete corespunzătoare (raza cubitală) şi sinostoză humero-radială. La tibie, poate lipsi jumătatea inferioară a osului, iar piciorul este deviat în varus. Înainte de introducerea în terapeutică a preparatelor

de talidomidă, numărul copiilor cu E. era destul de mic. Etiologia E. a rămas, multă vreme, obscură, rolul factorilor ereditari fiind discutabil. Existenţa stigmatelor cicatriciale la nivelul rudimentelor restante ar lega etiologic, după unii autori, aceste anomalii de amputaţiile congenitale. Bridele amniotice inextensibile ar comprima unele părţi ale fătului, împiedicînd dezvoltarea segmentelor respective. Unii autori au exagerat rolul acestor cute sau bride amniotice. Datorită unei cantităţi insuficiente de lichid, s-ar forma bride amniotice, care se înfăşoară în jurul membrelor sau degetelor şi produc amputaţia lor totală sau parţială (amputaţii congenitale). Ombrédanne a formulat o altă ipoteză patogenică: fătul şi învelişurile lui pot suferi o inflamaţie (boala ulcero-adezivă), iar cicatrizarea leziunilor ar da şanţurile care sînt atribuite bridelor. Folosirea talidomidei a demonstrat că acest factor nociv exogen (tranchilizant) afectează, în mod electiv, dezvoltarea oaselor lungi, atunci cînd acţionează la o vîrstă embrionară cuprinsă între patru şi opt săptămîni. În această perioadă critică, talidomida determină absenţa totală sau parţială a unor segmente osoase, sau chiar a membrelor întregi, cu consecinţe funcţionale variabile. Nu toate mamele care au folosit talidomidă în timpul sarcinii, chiar în perioada critică, au dat naştere la copii malformaţi. Patogenia reală a defectelor de dezvoltare osoasă consecutive talidomidei rămîne încă necunoscută. Trebuie reţinut însă faptul că perioada critică pentru membrele superioare este mai precoce decît pentru membrele inferioare. Defectele produse de talidomidă pot îmbrăca toate aspectele posibile în cadrul E. Din relatarea unor cazuri sporadice de E., nu rezultă totdeauna clar determinismul lor genetic, însă aspectele clinice deseori similare, precum şi simetria leziunilor atrag atenţia asupra terenului genetic alterat, pe care s-au dezvoltat. Studiul histologic al rudimentelor scheletice ale membrelor ectromeliene descoperă procese osteogenetice diferite: cordoane fibroase şi cartilaginoase, zone de osificare encondrală şi periostală, variabile ca întindere. Coordonarea între aceste rudimente de membre, de la o vîrstă fragedă, asigură un randament funcţional foarte bun. Este uimitoare îndemînarea cu care aceşti mari malformaţi folosesc membrele lor rudimentare: scriu, cos, împletesc, mănîncă, beau, fac bucătărie, pictează, îşi cresc copiii etc., ceea ce dovedeşte că creierul lor, nervii şi muşchii au realizat, în timp, o excelentă adaptare funcţională la situaţia scheletică pe care o au. De notat, faptul că aceşti copii cu E. sînt perfect normali din punct de vedere mintal şi colaborarea lor cu medicul pentru recuperare este asigurată de la început. La disecţie, muşchii, vasele şi nervii sînt anormali ca număr şi topografie, dar sînt adaptaţi perfect la axul scheletic malformat, fapt care asigură o bună adaptare funcţională. Majoritatea autorilor care au descris asemenea anomalii au subliniat acest element funcţional. E. produsă de talidomidă a pus în faţa specialiştilor şi serviciilor de readaptare probleme foarte dificile, datorită lipsei de experienţă în domeniul tratamentului acestor copii. Ceea ce trebuie reţinut este că orice copil cu E. trebuie tratat precoce, întocmai ca un accidentat. Scopul final al tratamentului este acela de a reduce la minimum invaliditatea permanentă a acestor oameni, ameliorînd funcţia membrului malformat şi de a reda societăţii un individ capabil să-şi rezolve singur, energic şi curajos, problemele legate de existenţa sa. Absenţa totală sau parţială a unor oase determină conformaţia membrului respectiv şi dezvoltarea lui ulterioară. În caz de lipsă totală a unui os, celelalte oase ale membrului respectiv pot prezenta încurbări, dezaxări şi opriri în dezvoltare în stadii vairabile. Trebuie reţinut că orice malformaţie se agravează treptat, cu trecerea anilor, datorită creşterii anormale a osului malformat şi retracţiei progresive a părţilor moi.

Articulațiile se dislocă și se fixează în poziții neobișnuite. Absența pîrghiei osoase și poziția anormală a articulațiilor adiacente antrenează o limitare variabilă a funcției musculare a membrului. Intervenția chirurgicală precoce trebuie să corecteze această dispoziție anormală a articulațiilor și să amelioreze stabilitatea lor și a oaselor (Sulamaa). În acest fel, capacitatea funcțională a mușchilor existenți, cît și anatomia membrului vor fi influențate favorabil. Această atitudine se bazează tocmai pe faptul că anomalia se agravează cu creșterea. În cadrul măsurilor ajutătoare, se includ exercițiile de readaptare, aparatele gipsate și aparatele ortopedice, iar mai tîrziu, o proteză potrivită. Malformațiile femurului și cubitusului nu necesită intervenție chirurgicală. Scurtarea membrului inferior, ca urmare a unei anomalii de femur este, de obicei, considerabilă, însă aparatele ortopedice au dat rezultate relativ satisfăcătoare. În caz de aplazie cubitală, poziția pumnului și funcția mîinii sînt, în general, satisfăcătoare. În aplazia radială, s-au obținut rezultate funcționale și estetice bune, folosind o tehnică operatorie, care constă în deplasarea extremității distale a cubitusului într-o poziție mai radială, în raport cu cartilajele carpului (Sulamaa). După operație, persistă totuși o oarecare instabilitate a pumnului. În numeroase cazuri, au fost necesare ulterior diverse procedee de consolidare. În focomelie, membrul superior ,,flotează'' mai mult sau mai puțin la nivelul umărului. Humerusul este aproape totdeauna reprezentat printr-o porțiune rudimentară distală și, de obicei, există un singur os la antebraț și degete mai puține. Pumnul și degetele prezente sînt funcționale, însă forța musculară este scăzută. Forța musculară și funcția pot fi adeseori ameliorate în focomelie prin stabilizarea extremității membrului cu ajutorul unui suport osos și realizarea unui ax convenabil. Sulamaa a încercat să realizeze o continuitate osoasă între trunchi și mînă prin transpoziția claviculei. Clavicula este eliberată din articulația sterno-claviculară și de părțile moi înconjurătoare, păstrînd integritatea periostului. Ea este adusă în axul brațului și fixată la elementele osoase prezente; în acest fel, diametrul biacromial (îndepărtarea umerilor) se micșorează, aspectul și funcția mîinii sînt ameliorate progresiv în cursul creșterii și forța musculară se mărește, astfel încît mîinile se pot prinde una cu cealaltă în fața corpului. În aplazia tibiei, piciorul varus poate fi corectat printr-o operație de eliberare a extremității inferioare a peroneului și deplasarea ei în poziție centrală față de astragal. Dacă defectul tibiei este parțial, segmentul tibial restant poate fi fixat la peroneu. În absența totală a tibiei, se preferă amputația. Dacă însă este vorba de un copil cu focomelie la toate membrele, este absolut necesară salvarea membrelor inferioare, adăugînd la stabilizarea gleznei o fixare a extremității superioare a peroneului în cartilajul epifizar distal al femurului. Rezultatele acestui tratament sînt foarte încurajatoare. În absența peroneului curbura tibiei și atitudinea în valgus-echin a piciorului pot fi corectate printr-o osteotomie cuneiformă și secțiunea bridelor fibroase laterale. Pentru reducerea scurtării și mers, este necesară o corectare ortopedică adecvată. Protezele dau rezultate frumoase în amputațiile sub genunchi și rezultate satisfăcătoare în amputațiile făcute deasupra genunchiului. Dimpotrivă, aceste membre artificiale reprezintă o soluție slabă, atunci cînd este vorba de un membru superior. O mînă foarte deficitară din punct de vedere anatomic, dar dotată cu sensibilitate proprie este superioară, din punct de vedere funcțional, celei mai perfecționate proteze. În toate aceste anomalii, un psihic optimist reprezintă un factor convergent deosebit de important pentru recuperarea bolnavului. Trebuie să se țină seama că malformația congenitală

antrenează reacţii de revoltă şi creează complexe de inferioritate. Răsunetul moral foarte mare asupra părinţilor şi copilului handicapat reprezintă un greu obstacol în activitatea de recuperare, care trebuie înlăturat cu tact şi răbdare. Mulţi autori consideră că abilitarea acestor copii trebuie să înceapă imediat după naştere şi să fie continuată riguros pe toată perioada dezvoltării lor. Îngrijirile necesare trebuie să fie totdeauna concordante cu stadiul evolutiv, caracterul şi dezvoltarea intelectuală a copilului, avînd în vedere că abilitarea copiilor handicapaţi fizic este o activitate complexă şi cuprinde, în mod obligatoriu, patru laturi: funcţională, şcolară, profesională şi socială. Deoarece embriopatia talidomidică comportă, uneori, pe lîngă anomaliile membrelor şi anomalii variabile ale organelor interne, este indicat să se rezolve cît mai curînd malformaţiile care implică un pericol vital, ca de exemplu atreziile esofagiene sau intestinale, imperforaţia anală sau uretrală etc. Anomaliile membrelor şi ele presupun, în mod necesar, corectarea poziţiilor anormale, dezvoltarea tuturor posibilităţilor proprii ale copilului deficient, aplicarea de proteze, aparate şi anexe tehnice şi diverse operaţii pentru păstrarea şi dezvoltarea funcţiei. Un exemplu, pentru corectarea unei poziţii anormale este mîna strîmbă radială. Se vor folosi aceleaşi mijloace de redresare, ca şi în cazul piciorului strîmb congenital: redresarea manuală şi bandaje circulare, din prima săptămînă după naştere, apoi gipsuri redresoare. Atunci cînd sugarul începe să intre în contact mai direct cu lumea înconjurătoare, pipăind şi apucînd, se trece la şinele redresoare. Aceste şine vor fi construite în aşa fel, încît să permită mobilizarea permanentă a degetelor şi cotului, precum şi formarea experienţei tactile. Şinele redresoare dau, în majoritatea cazurilor, rezultate estetice echivalente cu acelea obţinute pe cale sîngerîndă, rezultatele funcţionale fiind superioare (Marquardt). După îndepărtarea bandajelor gipsate, şinele pentru redresarea unei mîini strîmbe vor fi aplicate în timpul nopţii şi cîteva ore în timpul zilei. În restul timpului, copilul va folosi la maximum mîna, în toate genurile de activitate, şi va fi determinat să-şi mişte activ cotul şi umărul. La fel se procedează şi în anomaliile membrelor inferioare. Se va acorda o permanentă atenţie dezvoltării posibilităţilor reale ale copilului malformat. Ca exemplu, se ştie astăzi că antrenamentul picioarelor are o foarte mare importanţă la toţi copiii lipsiţi de braţe sau cu anomalii segmentare transversale şi longitudinale ale membrelor superioare. Antrenarea picioarelor începe, de fapt, cu eliberarea lor pentru mişcări şi joacă, în perioada de sugari. Apoi, piciorul este antrenat pentru anumite activităţi independente. Folosirea piciorului ca înlocuitor al mîinii este absolut necesară în cazul ameliilor şi malformaţiilor grave ale extremităţilor superioare, dar şi atunci cînd există anomalii ale membrelor inferioare. Nu trebuie uitat că aceşti copii au deseori o atitudine cifotică la scris, pictat sau joacă, atunci cînd se apleacă să prindă un obiect cu braţele lor prea scurte sau cînd trebuie să-şi menţină echilibrul în poziţie şezîndă. De aceea, este necesar un program zilnic de gimnastică pentru mobilizarea coloanei vertebrale şi un pat gipsat pentru redresare în timpul nopţii. Acest lucru este cu atît mai important, cu cît anomaliile produse de talidomidă interesează deseori şi coloana. În privinţa protezelor şi aparatelor ortopedice, în absenţa totală a braţelor, cu începere de la un an şi jumătate, sînt indicate protezele pneumatice simple, cu care se realizează o apucare primitivă şi obişnuiesc copilul cu asemenea proteze. În al treilea an, se trece la cîrlige active şi articulaţii pneumatice de mişcări la nivelul pumnului. În apropierea vîrstei şcolare, se aplică proteze cu articulaţii pneumatice pentru cot şi umăr. Anexele tehnice ale procesului de abilitare sînt reprezentate de jucării, instrumente pentru spălat şi mîncat, îm-

brăcat și dezbrăcat, toaletă, scris, pictură etc, Pentru membrele inferioare, trebuie realizată independența în statică și mers și acest lucru se obține cu ajutorul unor aparate ingenioase, cu rotație din șold, construite pentru a rezolva fiecare caz în parte. Printre operațiile de menținere și îmbunătățire a funcției, se enumeră, la membrele superioare, adîncirea șanțurilor, formarea policelui, cu sau fără plastie oponențială, eventual operații asupra părților moi retractate, pentru corectarea unor atitudini vicioase. Rezultatele acestor operații nu sînt deloc convingătoare, ceea ce nu se întîmplă prin tratamentul perseverent cu aparate gipsate și șine redresoare (Lindemann și Marquardt). Se recomandă ca multă vreme să se observe creșterea membrului și să se dirijeze, pe cît se poate, prin redresări manuale, aparate gipsate și aparate ortopedice. Numai atunci cînd creșterea este aproape terminată, către 18—20 de ani, se admite intervenția chirurgicală osteoplastică. Tipul de intervenție depinde de pierderea totală de lungime a membrului după terminarea creșterii, de gradul de calcificare a oaselor vecine, de starea funcțională a musculaturii, care are o importantă acțiune plastică asupra scheletului regional, în perioada de creștere. Cînd lipsește peroneul, de exemplu, se poate aluneca în jos un fragment extern din tibie, pentru a constitui o maleolă externă. Pentru lipsa tibiei, s-a implantat peroneul sus în masivul femural și jos în astragal și calcaneu. La antebraț, în caz de absență parțială a cubitusului, se execută implantarea cubito-radială, însă aici condițiile și șansele de consolidare sînt foarte mici. Copiii mici, de la șase ani, se adaptează mult mai repede și mai bine la folosirea unei proteze, decît adulții puși în aceeași situație. Copiii cu asemenea anomalii trebuie spitalizați de timpuriu într-o instituție specializată, pentru observarea atentă și educare permanentă. Se va urmări dezvoltarea și folosirea la maximum a membrelor restante, a musculaturii trunchiului și gîtului. Acești copii vor fi învățați și ajutați să meargă precoce, lăsîndu-i să cadă chiar, dar protejîndu-le capul cu o cască. Vor fi ajutați să aducă piciorul la gură, pentru a-l folosi în locul mîinilor absente. Cînd lipsesc toate membrele, copilul va fi educat să prindă obiectele între menton și torace. Educatorii vor învăța și pe părinți cum să continue această adaptare funcțională realizată în spital. Să nu se uite că acești copii riscă să fie abandonați într-un colț sau menajați excesiv, în ambele situații fiind împiedicați să folosească integral toate posibilitățile pe care le au. La momentul oportun, o proteză adecvată (croșet simplu, mînă artificială) va da copilului handicapat un plus de forță și încredere. Cu toate acestea, un asemenea copil poate face mult fără proteză. În plus, proteza la copil trebuie să fie destul de ușoară, pentru că el are o forță musculară redusă, motiv pentru care este preferabil ca protezele să fie acționate prin mijloace artificiale (electricitate sau mici bomboane de gaz carbonic lichid sub presiune). Protezele la copil trebuie schimbate la intervale de un an și jumătate (fig. 24).

ELEFANTIAZIS CONGENITAL (limfangiom difuz), malformație ce apare în general la fete în jurul pubertății, manifestată prin edem moale pe fața dorsală a piciorului și care se extinde la nivelul gambei și coapsei, volumul membrului inferior devenind dublu și interesînd țesuturile supraaponevrotice. Arteriografia și flebografia sînt normale, iar limfografia pune în evidență o rețea limfatică mult dezvoltată (stază limfatică și fibrozare difuză a țesutului celular subcutanat). Tratamentul este conservator (fașă sau ciorap elastic; fenilbutazonă) sau chirurgical (extirpare parțială a țesutului celular subcutanat, cu excizia aponevrozei superficiale; extirpare largă a țesuturilor; urmată de aplicarea unei grefe de piele liberă).

EMBOLIE GRĂSOASĂ POSTTRAUMATICĂ, complicaţie gravă, ce survine după politraumatisme cu fracturi multiple şi distrugeri tisulare mari, intervenţii chirurgicale laborioase, septicemii. Are cauze comune: creşterea plasmokininelor, creşterea catecolaminelor, creşterea cortizonului prin reacţie corticosuprarenală, scăderea heparinemiei prin deprimarea mastocitelor, acidozei metabolice. De fapt, catecolaminele cresc plasmokininele şi acestea catecolaminele; catecolaminele activează corticosuprarenalele şi cortizonul creşte plasmokininele; catecolaminele deprimă mastocitele şi duc la acidoză prin vasospasm, iar acidoza mobilizează plasmokininele. Aceste interrelaţii duc la hipercoagulabilitate sanguină, spasm arteriolar cu tulburări de microcirculaţie, hiperlipemie (datorită catecolaminelor şi cortizonului, care prin lipid hormon mobil declanşează energogeneza glucidică, aceasta epuizîndu-se şi mobilizînd lipidele concomitent cu creşterea proteolizei). Se mai presupune încă, că globulele grăsoase provin şi din focarul de fractură prin pătrunderea măduvei osoase în circulaţia venoasă. De asemenea, lipidele sanguine plasmosolubile se transformă în kilomicroni insolubili (datorită: scăderii heparinemiei, heparina avînd rol în emulsionarea lichidelor; acidozei metabolice ce împiedică emulsionarea lichidelor; hipervîscozităţii sîngelui, cu scăderea solubilităţii lipidelor); se rupe învelişul fosfolipidelor, descoperindu-se trigliceridele, care precipită. Embolia grăsoasă determină alterările hematologice prezentate, obliterarea capilarelor pulmonare prin kilomicroni şi trombus eritrotrombocitar (cu atelectazie şi insuficienţă cardiacă dreaptă acută) şi fenomene neurologice (prin embolie directă a vaselor cerebrale şi leziune anoxică a substanţei nervoase). Simptomatologia clinică apare după un interval liber şi este de tip neurologic (tulburări de cunoştinţă), cardio-respirator (tahipnee, tahicardie, tuse cu expectoraţie sanguinolentă), cutanat (peteşii) sau ocular (ischemie a fundului de ochi). Tratamentul necesită: intubaţie sau traheostomie, protezarea respiraţiei, oxigenare, aspiraţia secreţiei bronşice, reechilibrarea volemică, administrare de lipostabil (injectabil), heparină, trasylol.

EMPIEM ARTICULAR, umplere a unei cavităţi articulare cu puroi septic sau aseptic, cu sau fără semne locale sau generale de infecţie acută. Tratamentul este chirugical (puncţie evacuatoare + instilaţii de antibiotice + imobilizare; artrotomie ± sinovectomie + spălături antiseptice), la care se adaugă tratament general (antibiotice, bacteriostatice, tuberculostatice, sulfamide).

ENCONDROMATOZĂ (encondroame multiple), malformaţie congenitală cu prezenţa de mase cartilaginoase în interiorul oaselor de origine cartilaginoasă, în special a oaselor membrelor. Apare clinic sub forma unei tumefacţii la nivelul degetelor mîinii sau piciorului sau sub forma unei fracturi. E. duc la deformări ale oaselor membrelor, încurbări şi deformări articulare cu scurtarea membrului. Radiografic, se constată la nivelul oaselor lungi prezenţa unor zone clare, rotunde sau alungite, cu localizare metafizară sau diafizară şi care conţin zone de calcificare. Este o tulburare a osificării encondrale. Transformarea sarcomatoasă este rară.

ENTEZITĂ (inserţionită, boala inserţiilor), inflamaţie a aparatului de inserţie a muşchiului pe os, datorată contracţiei musculare puternice şi repetate. Bolnavul acuză dureri la nivelul zonei de inserţie musculară, la sfîrşitul unei mişcări forţate. Apare frecvent la umăr—„braţ de sticlă" (aruncători de disc, boxeri), cot—epicondilita humerală (jucători de tenis, golf, scrimeri violonişti), tendonul lui Achille (jucători de tenis, alpinişti, schiori, călăreţi etc.). Necesită repaus, fizioterapie, infiltraţii cu novocaină şi hidrocortizon.

ENTORSĂ (distorsiune), traumatism articular închis, care cuprinde ansamblul leziunilor părților moi articulare și periarticulare, produse printr-o mișcare bruscă și brutală, care depășește limitele fiziologice ale articulației respective, fără a provoca însă o deplasare permanentă a extremităților osoase. Denumirea a fost introdusă în traumatologie de către du Verney (1751). Termenul de „scrîntitură" trebuie evitat, deoarece el definește luxația. Considerată, la început, ca o luxație temporară (Vidal de Casis), apoi drept consecință reflexă a unui traumatism ligamentar (Leriche), în prezent (după opinia lui Sénèque), se consideră ca o leziune ligamentară al cărei grad de gravitate poate să oscileze între întindere, răsucire, ruptură parțială, totală sau dezinserție. Mondor a demonstrat aceleași grade lezionale la nivelul ligamentelor (elongație, ruptură parțială, ruptură totală, smulgerea inserției osoase), subliniind faptul că smulgerea unei inserții osoase este mai frecventă în cazul ligamentelor scurte și puternice, așa cum se observă la genunchi: E. Gangolphe (smulgerea inserției femurale a ligamentului colateral intern) și E. Ségond (smulgerea inserției tibiale a acestui ligament). Din punct de vedere anatomopatologic, E. se împart în: E. de gradul I (întindere ligamentară), E. de gradul II (ruptură ligamentară parțială) și E. de gradul III (ruptură ligamentară totală sau smulgerea inserției osoase a ligamentului). De remarcat că: a) în E., toate structurile moi ale articulației (ligamente, capsulă, sinovială, cartilaj, discuri și meniscuri), precum și extremitățile osoase (întreaga „echipă articulară") pot prezenta leziuni variabile; b) indiferent de amploarea leziunilor locale, E. se traduc prin tulburări funcționale importante și c) E. neglijate sau incorect tratate lasă deseori sechele supărătoare, uneori foarte grave. Cauza determinantă a E. o constituie accidentele de orice fel, care solicită brusc o articulație oarecare dincolo de rezistența fiziologică a ligamentelor și capsulei articulare. Între cauzele favorizante, se numără cauze de ordin local (orice laxitate articulară congenitală sau dobîndită după traumatisme anterioare, paralizii și atrofii musculare, devieri și dezaxări de membre) și cauze de ordin general (lipsă de antrenament, oboseală, obezitate, sedentarism, hipotonia musculară, tulburări endocrine). Mai frecvent întîlnită la sexul masculin, E. este, de regulă, o leziune a adultului. La copii, ligamentele fiind suple și elastice, se lasă destinse ușor fără a se rupe, iar la bătrîni, cedează mai repede țesutul osos epifizar, fragilizat prin osteoporoză. Ca localizare, E. de gleznă ocupă primul loc, fiind urmate, în ordine descrescîndă, de E. de genunchi, E. de pumn, police, degete, cot, umăr etc. Mecanismul direct, întîlnit, de exemplu, în E. de genunchi, E. de cot sau E. acromioclaviculară, este mult mai rar decît mecanismul indirect, care produce E. printr-o mișcare articulară forțată, ca un efect de pîrghie. La gleznă, răsucirea înăuntru a piciorului fixat într-un șanț îngust (varus forțat), un pas greșit sau mersul pe un teren accidentat determină E. cele mai frecvente. Răsucirea în afară a piciorului produce mai rar E., întrucît ligamentul colateral intern este mult mai puternic. La genunchi, se întîlnește mai des E. internă simplă (leziune ligamentară internă izolată), produsă prin abducția bruscă a gambei fixate pe sol și mai rar E. complexă (leziune simultană a ligamentului colateral intern, meniscului intern și ligamentului încrucișat anteroextern — triada nefastă O'Donoghue), produsă prin mecanism de abducție, flexie și rotație externă forțată a gambei. La cot, mecanismul cel mai frecvent este abducția forțată (valgus forțat) pe cotul extins, care produce leziunea ligamentului colateral intern (E. internă). În momentul producerii accidentului, durerea este vie, atroce, uneori sincopală. Ea este localizată

Scanned with OKEN Scanner

în regiunea articulației traumatizate, are o zonă de răspîndire mai largă și iradiază uneori la distanță, în segmentul distal sau proximal al membrului interesat. Durerea este rezultatul unor excitații mecanice sau chimice anormale, culese de bogata rețea de receptori nervoși din structurile articulare și periarticulare lezate. Uneori, durerea vie din momentul accidentului scade mult în intensitate, pacientul își poate continua activitatea, chiar o competiție sportivă, pentru ca după cîteva ore să devină violentă, împiedicînd complet funcția articulară. Alteori, durerea are o intensitate mult mai mică, apărînd mai degrabă ca o jenă dureroasă. Impotența funcțională parțială sau totală este totdeauna prezentă și amploarea sa variază cu gradul leziunii ligamentare și cu articulația interesată. Examenul clinic pune în evidență tumefacția articulației respective, prin edem, hematom, și hemartroză, iar după 24—48 de ore de la accident, apar echimoze periarticulare, variabile ca întindere. Prin palpare cu dosul degetelor sau cu ajutorul termometrului cutanat, se descoperă o hipertermie cutanată, ca urmare a vasodilatației reflexe, expresie a perturbării mecanismului vasomotor. Prin palpare blîndă și metodică, se vor căuta punctele dureroase, aproape constante pentru fiecare articulație și avînd totdeauna sediu ligamentar și nu osos, precum și reperele osoase, care își păstrează raporturile normale. Ruptura totală și dezinserția ligamentară au drept consecință imediată o laxitate articulară, cu mișcări anormale în sens lateral sau anteroposterior (instabilitate), cum se observă deseori la genunchi, gleznă, cot, degete. Mișcările anormale pot fi cercetate prin efectuarea, sub anestezie locală sau regională, a unor mișcări pasive forțate în articulația respectivă, în sens opus ligamentului rupt. Prezența unor mișcări anormale de amplitudine mare semnează diagnosticul de E. gravă. Pentru confirmarea și completarea diagnosticului clinic, este absolut necesară o radiografie din cel puțin două incidențe (față și profil), uneori din incidențe speciale. Radiografia indică uneori leziuni osoase asociate (smulgeri, fisuri, fracturi), fapt care schimbă fundamental conduita de tratament. O deosebită importanță pe plan terapeutic o are însă radiografia în poziție forțată, ținută sau menținută, care indică cu precizie gradul rupturii capsuloligamentare. Sub anestezie locală sau regională, radiografia efectuată pe o articulație menținută într-o poziție extremă indică o deplasare anormală într-un sens, cu lărgirea unilaterală a spațiului articular (semnul „căscării" interliniei), lărgire ce poate fi măsurată în mm. Într-o E. internă de genunchi, de exemplu, plasînd o centură (chingă) care strînge coapsele deasupra rotulei și un săculeț cu nisip între glezne, radiografia de față indică lărgirea spațiului articular intern, comparativ cu partea sănătoasă. Invers, în E. externă, plasînd centura care strînge gambele imediat deasupra maleolelor și săculețul cu nisip între genunchi, radiografia de față indică lărgirea spațiului articular extern de partea ligamentului colateral rupt. Radiografia în poziție forțată pune în evidență E. de gradul II, dar mai ales E. de gradul III. Diagnosticul diferențial are în vedere contuzia, luxația, fisurile, fracturile intraarticulare și juxtaarticulare, decolările epifizare, artroza, artrita, tuberculoza osteoarticulară. În raport cu amploarea semnelor clinice și prezența unor semne radiologice se deosebesc trei forme clinico-radiologice de E. În E. *ușoară*, durerea de intensitate redusă, jena funcțională, tumefacția dureroasă, precum și lipsa oricărui semn radiologic corespund unei întinderi ligamentare. În E. *moderată*, durerea vie și impotența funcțională parțială, tumefacția evidentă și echimoza redusă, alături de o mobilitate normală și un examen radiologic negativ traduc o ruptură ligamentară parțială. În E. *gravă*, durerea vie, impotența funcțională totală, tumefacția voluminoasă,

echimoza întinsă, prezența punctelor dureroase ligamentare, mobilitatea anormală și lărgirea unilaterală a spațiului articular pe radiografia în poziție menținută indică o leziune gravă a structurilor articulare, în primul rînd, o ruptură ligamentară totală sau o smulgere a inserției osoase ligamentare. Evoluția și prognosticul sînt legate de gradul E., localizarea ei, tratamentul aplicat și vîrsta bolnavului. În E. simple, evoluția este favorabilă și vindecarea se produce în 7—14 zile, cu recuperare funcțională totală. În E. grave, neglijate sau incorect tratate, articulația devine instabilă și dureroasă. Apar tulburări vasculare și trofice, traduse clinic prin dureri și impotență funcțională, tumefacție (prin edem, hidrartroză), cianoză, amiotrofie, hipertermie locală, limitarea antalgică a mișcărilor sau redoare articulară. Examenul radiologic relevă osteoporoză algică Südeck-Leriche, osificări periarticulare, corpi liberi intraarticulari, smulgeri osoase parcelare, artroză. În funcție de localizare, prognosticul urmează o scară de gravitate, care merge de la o simplă laxitate articulară complet reversibilă, la periartroza posttraumatică, cu redoare articulară marcată și persistentă. Prognosticul E. acromioclaviculare este, de regulă, benign, stabilitatea articulară fiind păstrată. În E. grave de genunchi însă, incorect tratate, elementul predominant este instabilitatea articulară. În unele E. de gleznă, diastaza tibioperonieră și osteoporoza reziduală explică durerile persistente și jena funcțională, în timp ce instabilitatea articulară este bine compensată și mascată prin acțiunea mușchilor peronieri laterali și a tricepsului sural. O E. tratată corect se vindecă fără sechele în 7—21 zile. O E. neglijată sau incorect tratată are o evoluție mult mai lungă și, nu rareori, prognostic nefavorabil. În ce privește vîrsta bolnavului, la tineri, E. corect tratate nu ridică probleme deosebite. La vîrstnici, E. sînt mai grave, ele fiind urmate, uneori, de osteoporoză, artroză sau periartroză cu redoare articulară definitivă. *Tratamentul* E. trebuie să fie instituit cît mai precoce, corect și bine urmărit. Obiectivul terapeutic principal este recuperarea funcțională totală a articulației traumatizate. Se urmărește: suprimarea durerii, combaterea edemului, cicatrizarea leziunilor capsuloligamentare și prevenirea atrofiei musculare, a laxității ligamentare, a redorilor articulare și osteoporozei. În urgență, pentru suprimarea durerii și combaterea tulburărilor vasomotoare, se poate recurge la infiltrația locală cu soluție 1% procaină sau xilină, care întrerupe arcul reflex patologic (reflex axonic, după Leriche; reflex de scurt-circuit, după Albert). Se recomandă ca infiltrația cu soluție anestezică să se facă numai după precizarea gravității E. și înainte de instalarea edemului. Formele ușoare beneficiază din plin de acest mijloc terapeutic. Cînd edemul este voluminos, soluția anestezică destinde și mai mult țesuturile deja tumefiate și rezultatele sale sînt nesatisfăcătoare. Deși are rezultate imediate, folosirea infiltrației anestezice în E. sportivilor și dansatorilor, pentru a le permite continuarea competiției sau spectacolului, este considerată periculoasă, întrucît, suprimînd controlul asupra articulației traumatizate, continuarea efortului poate produce leziuni mult mai grave. După unii autori, la infiltrația anestezică trebuie adăugate hidrocortizon, hialuronidază sau alfachimotripsină, cu scopul de a grăbi evoluția locală. În nici un caz, infiltrația cu procaină (xilină) nu urmărește mobilizarea precoce, deoarece o articulație traumatizată trebuie imobilizată în poziție funcțională, în funcție de gradul E., cu fașă simplă, fașă elastică, în clei zincat sau aparat gipsat. În plus, pe lîngă calmarea durerilor, imobilizarea favorizează resorbția revărsatelor, ușurează recuperarea funcțională și salvează mobilitatea articulară. Bolnavul este sfătuit și instruit să exe-

cute contracţii izometrice sub aparatul gipsat, pentru a menţine tonusul musculaturii respective. Durata imobilizării variază cu localizarea şi gravitatea leziunilor capsuloligamentare. Astfel, în E. acromioclaviculară, E. de umăr sau entorsa interfalangiană, mai ales în formele uşoare, imobilizarea este mai scurtă, pe cînd în E. de gleznă sau E. de genunchi, cu deosebire în formele grave şi cele complicate, imobilizarea este mai lungă. În medie, o E. de gleznă impune o imobilizare de 10—14 zile, în timp ce E. de genunchi impune o imobilizare de 21—30 zile şi uneori chiar de 60 zile. În toate E., dar mai ales în E. mîinii şi degetelor, trebuie urmărit un echilibru foarte just între imobilizare şi mobilizarea articulară. Masajul precoce este absolut contraindicat în orice formă de E. Masajul şi mobilizarea sînt permise numai după dispariţia durerii şi edemului. În cazul E. neimobilizate, precum şi după suprimarea aparatului gipsat în cele imobilizate, pentru combaterea durerii şi edemului rezidual, se mai poate recurge la aplicaţii locale reci sub formă de kelen, comprese cu soluţie Burow, pungă cu gheaţă, o serie de proceduri fizicale (ultrascurte reci, ionoforeză cu procaină sau xilină şi clorură de calciu, ultrasonoforeză, diapulse), radioterapie antiinflamatoare (1—3 şedinţe de 50—60 pînă la 80—100 r.). La nevoie, în funcţie de gradul E. şi momentul evolutiv, se pot folosi antalgice (antinevralgice, algocalmin), antiinflamatoare (fenilbutazonă, lasonil, aspirină), antihistaminice (romergan, nilfan, feniramin, calciu), antiedematoase (hidrocortizon, hialuronidază, alfachimotripsină), sedative (luminal, ciclobarbital, meprobamat, noxiron etc.) şi chiar parasimpaticolitice (scopolamină, atropină). E. însoţite de hidrartroză sau hemartroză masivă, mai ales la genunchi, necesită uneori o puncţie evacuatoare, urmată de pansament compresiv şi imobilizare gipsată. În unele E. grave la gleznă şi genunchi, este indicat tratamentul chirurgical, care constă în: ligamentorafii simple sau în „palton", ligamentopexii, tenodeze, ligamentoplastii, translocarea inserţiei osoase a unui ligament, uneori chiar artrodeze. După suprimarea imobilizării gipsate, se instituie un program riguros şi complex de recuperare funcţională, care durează pînă ce articulaţia devine nedureroasă şi mobilă. Sechelele E. neglijate sau incorect tratate beneficiază de tratament fizical şi tratament medicamentos, ca şi E. recente, cu menţiunea că în sindromul algodistrofic, medicaţia betablocantă (propranolol) şi medicaţia anabolică (decanofort) dau rezultate surprinzător de bune.

Entorsa acromioclaviculară este relativ rară şi benignă. Se produce prin traumatism direct pe umăr, cu braţul lipit de corp (cădere sau lovitură directă pe acromion de sus în jos, dinainte înapoi sau dinapoi înainte) sau traumatism indirect (cădere pe cot, anteducţia sau retroducţia forţată a braţului, contracţia violentă a muşchiului trapez). Accidentatul acuză o durere vie în regiunea deltoidiană sau regiunea pectorală, durere care antrenează o jenă funcţională limitînd abducţia braţului la 30°—40°. Uneori, se remarcă o uşoară deformare locală, determinată de edemul posttraumatic. Palparea pune în evidenţă puncte dureroase pe interlinia articulară acromioclaviculară situată la un lat de deget lateral de vîrful apofizei coracoide şi pe inserţiile ligamentelor acromioclaviculare şi coracoclaviculare. Mişcările active sînt limitate de durere, iar în abducţia pasivă a braţului, pacientul localizează durerea în articulaţia acromioclaviculară. Radiografia simplă este negativă, iar radiografia funcţională poate pune în evidenţă o oarecare incongruenţă a suprafeţelor articulare adiacente. Diagnosticul diferenţial trebuie făcut cu contuzia, subluxaţia acromioclaviculară, fractura extremităţii laterale a claviculei, fractura de acromion, fractura apofizei coracoide, artrita şi artroza acromioclaviculară. În concordanţă cu amploarea semnelor clinice, tratamentul

se poate limita la comprese locale reci, eventual pungă cu gheață, masaje cu fenilbutazonă sau lasonil, proceduri fizicale oligoterme (ultrasonoforeză, ultrascurte reci, diadinamici, ionizări cu procaină sau xilină, ionizări cu clorură de calciu etc.). În E. intens dureroase, se poate recurge la infiltrația locală a țesuturilor traumatizate cu 15—20 ml xilină sau procaină 1 %. Uneori, este indicată imobilizarea umărului într-o eșarfă Mayor sau bandaj Desault pentru 7—14 zile, cu contracții izometrice ale mușchiului deltoid și recuperarea progresivă, după suprimarea imobilizării, insistînd în continuare pe recuperarea mișcării de abducție a brațului. Ca adjuvante, se pot folosi medicamente antalgice, sedative și decontracturante.

Entorsa cotului, întîlnită mai frecvent la adulți, este mult mai rară decît E. gleznei, genunchiului și pumnului. Se produce prin traumatism direct sau indirect. În cazul mecanismului direct, cu antebrațul fixat în partea lui inferioară, agentul vulnerant acționează pe olecran dinapoi înainte, provocînd extensia forțată a cotului și implicit ruptura ligamentului anterior. Căderile pe mînă cu cotul în hiperextensie și antebrațul în pronație imprimă cotului un valgus sau varus forțat, urmat de întinderea, ruptura parțială sau totală a ligamentului colateral opus, uneori de smulgerea inserției osoase a acestor ligamente. Tracțiunea sau torsiunea antebrațului cu cotul în extensie constituie alte mecanisme indirecte întîlnite în E. de cot. Bolnavul acuză dureri și impotență funcțională parțială. Tumefacția este localizată, cel mai des, pe fața internă a cotului, mult mai rar pe fața externă sau fața anterioară. După un timp oarecare, apare o echimoză locală, variabilă ca întindere. La palpare, se descoperă puncte dureroase cu sediu ligamentar, situate imediat sub epitrohlee (punct subepitrohlean) sau pe marginea internă a apofizei coronoide (punct coronoidian), în cazul E. interne, sub epicondil (punct subepicondilian) sau în dreptul capului radial (punct radial), în cazul E. externe. Cercetarea mișcărilor anormale de lateralitate, cu cotul extins intensifică durerea și poate orienta asupra gradului de ruptură ligamentară. În E. internă (prin abducție-extensie forțată sau prin valgus forțat), care este cea mai frecventă, mișcarea de abducție are o amplitudine anormală. Dacă radiografia simplă poate indica numai smulgeri osoase eventuale, radiografia în poziție forțată, sub anestezie locală, arată o lărgire unilaterală a spațiului articular, indicînd gradul leziunii ligamentare, element foarte util pe plan terapeutic. Diagnosticul diferențial se face cu contuzia, luxația de cot, fractura de epitrohlee, fractura de apofiză coronoidă, fractura de epicondil, fractura de condil humeral, fractura de cap radial, fractura de gît radial, epicondilita humerală, artroza de cot. Tratamentul, pentru suprimarea durerii, constă în infiltrația punctelor dureroase cu 15—20 ml de procaină sau xilină 1 %. Se poate recurge la imobilizarea pe atelă gipsată posterioară cu cotul la 90°, timp de 7—21 de zile, în funcție de gradul E. Pentru prevenirea redorilor articulare, pe toată perioada imobilizării, pacientul va efectua mișcări active ale umărului și degetelor. După îndepărtarea aparatului gipsat se pot aplica diverse proceduri fizicale, dar mai ales röntgenterapia antiinflamatorie, pentru grăbirea proceselor de resorbție și prevenirea osificărilor periarticulare, foarte frecvente la cot. În formele simple, compresele reci și masajele blînde cu unguente rezolutive (lasonil, fenilbutazonă) sînt suficiente.

Entorsa sternoclaviculară este cea mai frecventă leziune traumatică la nivelul articulației sternoclaviculare. Rezultanta unei forțe vulnerante, care duce brusc umărul în jos și înainte se transmite de-a lungul claviculei la nivelul extremității sale sternale, care este împinsă brutal în sus, înapoi și înăuntru,

Ligamentul costoclavicular, ligament foarte puternic, poate juca rolul de coardă fixă și în acest caz, se rup ligamentele sternoclaviculare, realizînd o E. simplă. În E. gravă, este rupt și ligamentul costoclavicular, sau este smulsă inserția sa claviculară. Bolnavul acuză dureri la mobilizarea membrului superior respectiv, dureri localizate la nivelul manubriului sternal. Deseori, apare o tumefacție locală moderată. Palparea pune în evidență puncte dureroase elective, care corespund inserțiilor ligamentare (fața anterioară a manubriului sternal, extremitatea internă a claviculei). Tratamentul E. sternoclaviculare este medicamentos și fizical (antalgice, aplicații locale reci, pomezi antiinflamatoare, injecții locale cu substanțe anestezice, antiinflamatoare-dispersante (hidrocortizon, alfachimiotripsină, hyason). Benzile adezive aplicate pe regiunea dureroasă în scop de imobilizare dau rezultate discutabile. Întrucît solicitarea gravitațională a membrului constituie o permanentă iritare a structurilor capsuloligamentare interne ale claviculei, unii autori recomandă imobilizarea umărului în bandaj în „8", pentru a menține umărul în sus și înapoi.

Entorsa șoldului, leziune traumatică rar întîlnită, chiar contestată de unii autori. Întrucît aparatul ligamentar al articulației coxofemurale este foarte puternic, iar oasele pe care se inseră aceste ligamente au structură spongioasă, leziunile osoase sînt mult mai frecvente. De regulă, E. șoldului se produce printr-o mișcare de abducție forțată, simplă sau asociată cu o mișcare forțată de rotație externă. Bolnavul acuză o durere vie la nivelul șoldului și impotență funcțională parțială cu mers dificil (șchiopătare). Uneori, se remarcă o tumefacție locală și echimoze variabile ca întindere. La palpare profundă, se descopere o durere vie în triunghiul lui Scarpa. Mișcarea pasivă de abducție și mai ales mișcarea pasivă de rotație externă sînt foarte dureroase, iar mișcările active au amplitudine redusă, din cauza durerii. Examenul radiologic este absolut obligatoriu, pentru a elimina orice leziune osoasă. Diagnosticul diferențial are în vedere întinderea și ruptura musculară, fracturile oaselor vecine, osteocondrita disecantă a șoldului și șoldul în „resort". Deși destul de rară, algodistrofia șoldului constituie o complicație redutabilă a E. de șold și, în același timp, un argument în favoarea existenței lor. Tratamentul de urgență urmărește calmarea durerilor printr-o infiltrație intraarticulară și periarticulară cu 40—50 ml procaină sau xilină 1%. Acul de puncție se introduce vertical, la baza triunghiului lui Scarpa, în direcția capului femural, într-un punct situat la 1 cm în afara arterei femurale și la 1 cm sub arcada inghinală. După introducerea în articulație a 5—10 ml soluție anestezică, acul se retrage, 0,5—1 cm și se orientează în direcția ligamentelor articulare, care sînt infiltrate în continuare cu 30—40 ml soluție anestezică. Repausul relativ are în vedere, în primul rînd, evitarea mișcărilor de abducție și rotație externă. Tratamentul fizical cu proceduri oligoterme, compresele reci cu soluție Burow sau punga cu gheață, masajul local blînd cu pomezi antiinflamatoare (fenilbutazonă, lasonil, troxevazin), precum și medicația antalgică, sedativă și decontracturantă constituie mijloace extrem de utile în tratamentul E de șold. În formele foarte dureroase, se poate recurge la imobilizarea celor două coapse într-un bandaj comun, coapsa sănătoasă servind drept atelă pentru șoldul traumatizat.

Entorsa umărului este o leziune foarte rar întîlnită, datorită faptului că articulația scapulohumerală are o mare mobilitate (enartroză). În majoritatea cazurilor, E. de umăr se produce prin traumatism indirect care imprimă brațului o abducție forțată, o rotație internă forțată sau o retroducție for-

ţată în abducţie de 90°. Bolnavul acuză o durere vie şi impotenţă funcţională variabilă. Uneori, edemul posttraumatic determină o uşoară deformare locală. La palpare, se poate pune în evidenţă două puncte dureroase: un punct pe apofiza coracoidă (punct coracoidian) şi alt punct în şanţul bicipital (punct bicipital). Uneori, se descoperă un al treilea punct dureros, imediat sub acromion, la nivelul inserţiei scapulare a ligamentului supraglenosuprahumeral (punct subacromial). Nu rareori, ligamentul humeral transvers este destrămat sau rupt, iar tendonul bicipital părăseşte culisa bicipitală (luxaţia tendonului). Alteori, acest tendon prezintă rupturi parţiale sau smulgere de pe tuberculul supraglenoidian. În leziunile tendonului bicipital, mişcarea cea mai dureroasă este rotaţia externă pasivă, spre deosebire de abducţia pasivă pînă la 90°, care este nedureroasă. Abducţia activă pînă la orizontală este dureroasă sau chiar imposibilă. Dincolo de 90°, mişcările active de abducţie şi anteducţie sînt posibile şi nedureroase, întrucît tendonul bicipital este relaxat. Radiografia simplă este negativă. Diagnosticul diferenţial are în vedere: contuzia de umăr, fractura de coracoidă, fractura glenei omoplatului, fractura capului humeral, fractura gîtului humeral anatomic şi periartroza scapulohumerală. Evoluţia E. de umăr este relativ simplă, mai ales la tineri. După 7—14 zile, semnele clinice dispar, fără vreo urmare. La persoanele peste 45—50 de ani, tulburările funcţionale sînt mai durabile şi pot fi urmate de sechele penibile şi definitive (periartroză scapulohumerală). Tratamentul de urgenţă constă în infiltraţia punctelor dureroase cu 15—20 ml procaină sau xilină 1 %. Se pot aplica comprese reci, se poate recurge la tratament fizical, cu proceduri reci (ionizări, ultrasonoforeză etc.), asociind medicamente antalgice, sedative şi decontracturante. În unele cazuri, imobilizarea umărului în bandaj moale tip Desault, pentru 7—10 zile este foarte utilă, deşi după Böhler, imobilizarea cu braţul lipit de torace ar favoriza formarea unor aderenţe în culisa bicipitală şi atrofia muşchilor rotatori externi, prin punerea lor în tensiune. După suprimarea imobilizării, se instituie un tratament riguros de recuperare funcţională, punînd accentul pe mişcarea de abducţie. În cazuri vechi, complicate cu periartroză scapulohumerală, se recomandă o atelă toracobrahială de abducţie, pînă ce bolnavul va putea efectua o abducţie activă de 110°—120°.

Entorsele coloanei vertebrale se produc în cadrul accidentelor de circulaţie, de muncă şi de sport, mai ales, prin mecanism indirect şi anume, printr-o mişcare forţată şi bruscă de flexie, extensie sau torsiune. De cele mai multe ori, hiperflexia sau hiperextensia se asociază la mişcarea forţată de torsiune. Diagnosticul de E. vertebrală este formulat cu destule rezerve. La nivelul coloanei vertebrale, E. se produc prin torsiunea sau înclinarea laterală bruscă a capului. În etiologia E. de coloană vertebrală, microtraumatismele repetate nu sînt cauze determinante, aşa cum susţin unii autori, ci condiţii favorizante. Datorită structurii complexe a coloanei vertebrale, o E. de coloană nu se limitează la un singur ligament sau la o singură articulaţie, ci interesează un segment vertebral variabil ca lungime. De aici rezultă dificultăţile de diagnostic clinic, precum şi evoluţia dificilă şi îndelungată, la care se adaugă o importantă participare psihică (nevroză rahialgică). Bolnavii acuză dureri cu sediu rahidian (rahialgie) sau chiar radicular (nevralgie suboccipitală, cervicobrahială, intercostală sau sciatică). Contractura musculară antalgică poate fi anulată printr-un examen clinic blînd. Palparea indică puncte dureroase destul de precise. La nivelul coloanei cervicale, punctele dureroase pot fi depistate prin palparea apofizelor spinoase, palpare paravertebrală

sau chiar palpare anterioară. În regiunea lombară, palparea posterioară și cea paravertebrală sînt completate cu palparea abdominală anterioară, iar în regiunea sacrococcigiană, palparea posterioară și cea laterală trebuie completate cu un tușeu rectal. În timpul mobilizării active, se poate observa o rigiditate segmentară, semn clinic de valoare, care însă poate fi întîlnit numai la nivelul segmentelor mobile ale coloanei (regiunea cervicală și regiunea lombară). În toate cazurile, este indicat un examen neurologic competent privind mobilitatea și sensibilitatea, examen negativ în E. Dacă examenul radiologic ajută să se elimine alte leziuni traumatice, descoperirea unor anomalii de număr, formă sau poziție nu exclude prezența unei E. vertebrale. Examenul radiologic trebuie orientat de examenul clinic. Cele mai frecvente forme clinice ale E. vertebrale sînt: E. *cervicodorsale*, E. *lombosacrale* și E. *suboccipitale* (rahialgiile suboccipitale). E. de coloană au o evoluție imprevizibilă și o participare psihică variabilă, motiv pentru care se vorbește adeseori de o veritabilă nevroză rahialgică. Tratamentul este complex și are un triplu scop: modificarea terenului patologic al bolnavului (sedative, antalgice, vitamine, calciu, estrogeni, fizioterapie, röntgenterapie funcțională), un tratament ortopedic corect și competent (imobilizare relativă la pat pentru 2—3 săptămîni, uneori infiltrații locale cu soluție 1% de xilină sau procaină) și o bună recuperare funcțională.

Entorsele degetelor mîinii, considerate deseori leziuni benigne, lasă uneori sechele importante.

Entorsele metacarpofalangiene se produc prin extensie forțată (ruptură variabilă a plăcii fibrocartilaginoase palmare), o torsiune (leziune simultană a plăcii fibrocartilaginoase și a ligamentelor laterale) sau o înclinație laterală brutală a falangei bazale pe metacarpianul corespunzător (leziunea ligamentului contralateral). Cea mai frecventă și cea mai gravă este E. metacarpofalangiană a policelui, care se produce, de cele mai multe ori, prin extensie forțată, deseori asociată cu abducția forțată și are la bază leziuni variabile, ale chingii sesamoidiene (placa fibrocartilaginoasă, ligamentele colaterale, tendonul mușchiului adductor al policelui inserat pe sesamoidul intern și tendonul scurtului flexor al policelui inserat pe sesamoidul extern). În E. metacarpofalangiană internă a policelui prin abducție forțată izolată, ligamentul colateral intern poate prezenta leziuni variabile și chiar smulgerea inserției sale falangiene. Lamboul ligamentar proximal se retractă și se plasează superficial față de aponevroza abductorului policelui, care vine astfel în contact direct cu suprafața internă a articulației, împiedicînd refacerea ligamentului intern prin simplă imobilizare. La nivelul celorlalte patru degete, ruptura unui ligament colateral metacarpofalangian poate fi compensată de interosoși și lombricali. Bolnavul acuză dureri variabile și impotență funcțională. Durerea poate fi declanșată sau accentuată la presiune pe ligamentul rupt, precum și la mobilizarea policelui. Sediul și intensitatea durerii se precizează la cîteva ore de la accident. Uneori, se observă o tumefacție locală importantă. Sub anestezie locală cu 5—10 ml xilină sau procaină 1%, se cercetează instabilitatea sau laxitatea articulară, pentru a preciza gradul E. Prezența instabilității în mișcarea pasivă de lateralitate indică o ruptură a ligamentului colateral opus, iar în mișcarea pasivă de hiperextensie o ruptură a plăcii palmare. Amplitudinea mișcărilor active este limitată antalgic, iar forța de prehensiune scăzută, comparativ cu partea sănătoasă (police-index, police-medius etc.). Rareori și numai în E. grave se remarcă smulgeri osoase pe radiografia simplă. Foarte utilă pentru aprecierea rupturilor

ligamentare este însă radiografia în poziție forțată sau radiografia funcțională, efectuată cu ușurință sub anestezie locală, radiografie care ne indică o lărgire unilaterală a spațiului articular. Diagnosticul diferențial are în vedere contuzia, fractura, luxația, artroza. În cazul folosirii anesteziei locale în scopul examenului clinic, această anestezie este utilă și ca tratament dar nu este necesară totdeauna. În E. metacarpofalangiene II—V, se practică imobilizarea razei metacarpodigitale respective în poziție funcțională pentru 7—14 zile pe atelă metalică sau atelă gipsată palmară, cuprinzînd eventual și degetul vecin, ca atelă laterală. Pentru E. metacarpofalangiană a policelui, se recomandă un aparat gipsat circular (pentru 4—6 săptămîni), care să cuprindă pumnul și mîna pînă la pliul palmar inferior, iar policele, plasat în flexie de 30°, pînă la falanga terminală. În E. interne grave ale policelui, este indicat tratamentul chirurgical, care constă, de la caz la caz, în sutură sau reinserție ligamentară, ligamentoplastie cu grefă tendinoasă liberă împletită în „8" și trecută prin două tuneluri osoase forate în cei doi poli ai articulației, grefă vie din tendonul scurtului extensor al policelui sau chiar artrodeză metacarpofalangiană la 30° flexie.

Entorsele interfalangiene sînt mai frecvente decît cele metacarpofalangiene. Se produc prin extensie forțată, înclinație laterală sau torsiunea brutală a unui deget. Suprasolicitarea elementelor capsuloligamentare produce o E. interfalangiană proximală (frecventă) sau distală (rară). În E. prin hiperextensie este interesată placa fibrocartilaginoasă palmară, în E. prin înclinație radială sau cubitală, este interesat ligamentul contralateral, iar în E. prin torsiune, atît placa palmară, cît și ligamentele colaterale. E. interfalangiene proximale prin înclinație laterală, care sînt cele mai frecvente, au ca substrat morfologic întinderea ligamentară, ruptura parțială sau totală, dezinserția sau chiar smulgerea osoasă a ligamentului de pe falanga mijlocie. Cel mai des, în E. interfalangiană proximală prin hiperextensie, se întîlnește o dezinserție proximală a plăcii fibrocartilaginoase și excepțional o smulgere osoasă din baza falangei mijlocii. Bolnavul acuză dureri și impotență funcțională. La examenul clinic, se constată o tumefacție variabilă, dureri vii la presiune pe ligamentele rupte, accentuate la mobilizarea pasivă, limitarea antalgică variabilă a mișcărilor active, cum ar fi mișcarea activă de opoziție în ruptura ligamentului lateral intern al articulației interfalangiene a policelui, hiperlaxitate articulară în sens opus ligamentului rupt. Evident că, cercetarea corectă a laxității articulare se poate face numai sub anestezie locală. Radiografia simplă poate depista uneori o smulgere osoasă sau o fractură asociată, iar radiografia funcțională oferă date precise asupra gradului de ruptură ligamentară. Diagnosticul diferențial se face cu contuzia, fractura, luxația, artroza. Majoritatea autorilor consideră că tratamentul de alegere al acestor E. trebuie să fie imobilizarea degetului respectiv timp de 7—21 zile, în poziție funcțională. Imobilizarea se poate face cu benzi de leucoplast (longitudinale în primul strat și orizontale în al doilea strat), atele de aluminiu sau atele gipsate, plasate pe fața dorsală a degetului lezat sau două degete de mănușă cusute alături pentru imobilizarea simultană a degetului lezat și a unui deget vecin, pe care îl urmează în mișcarea de flexie-extensie, fără a putea face mișcări anormale în sens lateral. Alți autori recomandă ca tratament imediat compresele umede calde cu sulfat de magneziu 10%, ultrascurte, diadinamici, infiltrații cu hidrocortizon, asociat uneori cu procaină, alfachimotripsină, hyason. În E. grave, mai ales la police, se recomandă tratamentul chirurgical: sutura sau reinserția capsuloligamentară, grefa de tendon sau fascia lata, artrodeza interfalangiană.

Scanned with OKEN Scanner

Entorsele de genunchi, leziuni traumatice ale aparatului capsuloligamentar al genunchiului, produse prin suprasolicitarea brutală a acestor structuri, însoțite sau nu de leziuni meniscale. Leziunile traumatice izolate ale meniscurilor și leziunile aparatului extensor nu fac parte din acest capitol. E. de genunchi se întîlnesc frecvent la adultul tînăr, deși femeile sînt expuse mai mult printr-o serie de factori favorizanți: hipotrofie musculară, obezitate, hiperlaxitate ligamentară, genu valgum fiziologic mai accentuat, încălțămintea cu tocuri înalte. De obicei, E. de genunchi se produc prin mecanism indirect simplu sau complex: mișcări forțate de lateralitate (abducție sau valgus forțat, adducție sau varus forțat), hiperextensie, hiperflexie sau torsiune. Cel mai frecvent mecanism de producere este însă abducția forțată asociată cu flexia și rotația externă a gambei (fotbal, schi, rugbi), mecanism prin care se produce ruptura ligamentului colateral intern (E. internă) asociată uneori cu ruptura simultană a ligamentului încrucișat anterior (diada lui Smillie) sau cu ruptura ligamentului încrucișat anterior și meniscului intern (triada nefastă O.Donoghue). Pentadele nefaste (Trillat) (internă, externă) întrunesc ruptura ambelor ligamente încrucișate, ruptura unui ligament colateral, ruptura cocii condiliene corespunzătoare ligamentului colateral rupt și ruptură capsulară întinsă. Ruptura ligamentului colateral extern (E. externă) este mult mai rară și se produce prin adducție forțată, asociată cu semiflexia și uneori cu rotația internă a gambei. Ruptura izolată a ligamentului încrucișat anterior se produce printr-o deplasare anterioară bruscă a gambei cu genunchiul extins (lovitură posterioară), iar ruptura ligamentului încrucișat posterior prin deplasarea posterioară bruscă a gambei (lovitură anterioară) cu genunchiul flectat. În E. internă, leziunile ligamentare sînt variabile, de la simpla întindere (E. benignă) pînă la ruptura completă (E. gravă). Ruptura parțială poate interesa stratul superficial al ligamentului intern sau numai stratul profund. Dacă ruptura totală a ligamentului intern în porțiunea mijlocie este mai frecventă, se poate întîlni și ruptura completă a acestui ligament la inserția superioară sau inferioară, sau chiar smulgerea unui fragment osos din condilul femural intern (E. lui Gangolphe) sau din condilul tibial intern (E. lui Ségond). Uneori, tot aparatul capsuloligamentar intern rupt este încarcerat în interlinia articulară, ca un lambou voluminos, sub meniscul dezinserat sau ruptura se întinde transversal, de la coca condiliană pînă la ligamentul rotulian. Ligamentul colateral extern este rareori lezat, datorită valgului fiziologic al genunchiului și faptului că este expus mult mai rar acțiunii traumatismelor indirecte. În plus, ligamentul extern este mai scurt, mai gros și mai puternic decît cel intern, iar tendoanele bicepsului femural și tensorului fasciei lata constituie un valoros factor de protecție pentru acest ligament. În E. externă, se întîlnesc aceleași leziuni: întindere ligamentară (rară), ruptură parțială sau totală, dezinserție inferioară sau smulgerea unui fragment din capul peroneului și, mult mai rar, dezinserția superioară. Uneori, se întîlnesc rupturi întinse, care interesează tractul iliotibial la inserția sa pe tuberculul lui Gerdy (întindere, ruptură variabilă), tendonul bicepsului femural (întindere, ruptură variabilă) și nervul sciatic popliteu extern (neurapraxie, axonotmezis). Cel mai des, ruptura unui ligament încrucișat este asociată cu ruptura ligamentului colateral intern. La nivelul ligamentului încrucișat anterior, se pot întîlni: ruptura parțială sau totală, smulgerea inserției osoase prespinale. La nivelul ligamentului încrucișat posterior, se pot întîlni: smulgerea inserției osoase retrospinale, dezinserția condiliană, rupturi parțiale sau totale. Dintre asocierile lezionale, cea mai frecventă și cea mai gravă este triada nefastă a lui

O'Donoghue. Excepţional de rar se poate întîlni ruptura ligamentului intern asociată cu ruptura celor două ligamente încrucişate, precum şi ruptura ligamentului intern asociată numai cu ruptura ligamentului încrucişat posterior. Prin „deranjament intern al genunchiului" W. Hey a sugerat toate leziunile posibile în cadrul E. interne. În majoritatea cazurilor, leziunea capsulară este simultană cu cea ligamentară (deşirări parţiale sau totale, smulgeri), fapt care explică unele laxităţi reziduale sau recidivante. Prin breşa capsulo-ligamentară, capetele ligamentului rupt se răsfrîng în cavitatea articulară şi se pot încarcera, determinînd blocaje. Prezenţa hemartrozei într-o E. de genunchi indică o leziune internă (sinovială, osoasă). Sinoviala poate fi destrămată, dilacerată, ruptă sau herniată prin breşa capsulară. Ruptura sinovialei dar mai ales smulgerile inserţiilor osoase ale ligamentelor produc o hemartroză abundentă, care se resoarbe spontan sau evoluează spre o hidrartroză persistentă. În unele cazuri, sinoviala reacţionează prin hidrartroză de la început. Cartilajul de acoperire poate prezenta fisuri, decolări parţiale sau desprinderea unor fragmente, care evoluează apoi spre formarea unor corpi intraarticulari liberi („şoareci articulari"). Meniscurile intraarticulare pot prezenta dezinserţii sau rupturi variabile. Stabilitatea genunchiului este singurul criteriu valabil în clasificarea E. de genunchi, care explică aspectele clinice şi orientează în tratamentul lor. Iată de ce, se preferă clasificarea E. de genunchi în E. stabile şi E. instabile, în locul unei clasificări mai vechi (E. uşoare, medii şi grave; E. de gradul I, II şi III). În întinderi şi rupturi parţiale, articulaţia rămîne stabilă, pe cînd în rupturi totale, genunchiul devine instabil în sens lateral sau (şi) anteroposterior. În traumatismele complexe, cu rupturi ligamentare asociate, se întîlneşte o instabilitate (laxitate) articulară totală. Examenul clinic al unui genunchi traumatizat trebuie să precizeze felul traumatismului, intensitatea şi modul său de acţiune, poziţia membrului în momentul accidentului, sediul durerii, dificultatea sau imposibilitatea ortostatismului şi mersului, evoluţia simptomelor din momentul accidentului pînă în momentul examinării. Bolnavul acuză dureri şi impotenţă funcţională variabilă şi reclamă, uneori, senzaţia de „scăpare" a genunchiului în timpul mersului, la urcarea sau coborîrea scărilor. Prin contractura antalgică a musculaturii posterioare a coapsei, genunchiul se aşază în uşoară flexie (poziţia de repaus articular sau poziţia de maximă capacitate articulară, legea lui Bonnet). Genunchiul este variabil mărit de volum. În revărsatele mici, tumefacţia este discretă sau moderată. În caz de revărsat intraarticular voluminos, conturul rotulei şi planurile laterorotuliene se şterg, tumefacţia genunchiului este globală şi apreciabilă, fundurile de sac destinse, în special cel subcvadricipital, aşa încît deasupra rotulei apare o proeminenţă globuloasă semilunară cu concavitatea în jos. Prezenţa revărsatului intraarticular (hidrartroză, hemartroză) se pune în evidenţă prin cercetarea şocului rotulian în decubit dorsal (cantitate mai mare de lichid) sau în ortostatism, cu genunchiul extins şi musculatura coapsei relaxată (tehnica Dupley) (cantitate redusă de lichid). În E. recentă, şocul este mai puţin net („şoc de vată"), mai ales în hemartroză, datorită cheagurilor de sînge. La puncţie se extrage lichid serosanghinolent, iar pe radiografia de profil se remarcă umbra dată de hemartroză. Temperatura locală este normală sau crescută, topotermometria indicînd diferenţe de temperatură de la cîteva zecimi de grad pînă la patru grade între punctul dureros şi punctul omolog al genunchiului sănătos (Thooris). Clinic, în E. stabilă, lipseşte mobilitatea anormală în sens lateral şi anteroposterior. În E. instabilă, apare o mobi-

litate anormală în sens lateral (valgus, varus) sau/și în sens anteroposterior (sertar anterior, sertar posterior, sertar rotator). În E. stabile atît pe radiografia simplă, cît și pe radiografia în poziție forțată nu se observă nici o modificare. În E. instabile, radiografia simplă indică, uneori, o smulgere osoasă, iar pe radiografia funcțională (în poziție forțată sau menținută), se pune în evidență „căscarea unilaterală" a interliniei articulare sau lunecarea tibiei sub genunchi, în sens anterior sau posterior. E. internă se traduce printr-o durere vie pe traiectul ligamentului colateral intern, punct dureros fix la palpare, cu sediu ligamentar sau pe inserția osoasă femurală (tubercul femural) sau tibială (tubercul tibial). Durerea este spontană, permanentă sau intermitentă, de intensitate crescîndă (uneori, evoluție „în doi timpi"), are caracter de durere profundă și difuză și este accentuată prin abducția gambei cu genunchiul extins. În unele cazuri, la nivelul unei inserții ligamentare, se poate percepe un mic fragment osos mobil. În E. internă instabilă, se pune în evidență o mobilitate anormală a gambei în sens lateral (prin abducție sau valgus) și „căscarea" interliniei articulare interne pe radiografia de față în valgus forțat. E. externă se traduce printr-o durere vie pe traiectul ligamentului colateral extern și anume pe inserția sa femurală, în partea mijlocie a ligamentului sau, cel mai des, la nivelul inserției inferioare, pe capul peroneului. Durerea spontană, permanentă sau intermitentă, de intensitate crescîndă, este accentuată la palparea punctelor ligamentare corespunzătoare și prin adducția forțată a gambei cu genunchiul extins. În E. externă instabilă, se pune în evidență o mobilitate anormală a gambei în sens medial (prin adducție sau varus) și „căscarea" interliniei articulare externe pe radiografia de față în varus forțat. În E. ligamentelor încrucișate, bolnavul se plînge de dureri, impotență funcțională și nesiguranță la mers. Clinic, se remarcă tumefacția globală a genunchiului, foarte importantă în smulgerile osoase ale ligamentelor încrucișate, dureri la presiune de o parte și de alta a ligamentului rotulian. În E. recente, hemartroza abundentă și durerea foarte vie împiedică examinarea completă a bolnavului și ruptura ligamentelor încrucișate poate să treacă neobservată. Cînd durerile cedează și hemartroza scade, examenul clinic pune în evidență semne foarte importante. Rotația gambei (internă și externă) poate fi foarte amplă, iar mobilitatea anormală în sens anteroposterior se pune în evidență prin cercetarea sertarului simplu și a sertarului rotator (în rupturi simultane ale capsulei posterioare). Uneori, în ruptura ambelor ligamente încrucișate, tracțiunea în ax a gambei indică o mare laxitate ligamentară. Întrucît ligamentele încrucișate smulg deseori inserția tibială, diagnosticul poate fi confirmat pe baza radiografiei simple, iar radiografia de profil în poziție menținută oferă totdeauna elemente certe de diagnostic. Între complicațiile E. de genunchi figurează: osificarea paracondiliană internă, retracția ligamentară (sindrom Palmer), dezinserția și ruptura meniscală, ruptura tendinoasă sau musculară asociată, laxitatea ligamentară sau instabilitatea cronică reziduală (genunchi lax posttraumatic de origine ligamentară). Osificarea paracondiliană internă (boala Pellegrini — Köhler — Stieda), denumită și osteom paracondilian intern, complicație relativ frecventă în E. interne care apare după cîteva săptămîni sau luni de la accident, constă în apariția unei osificări alungite sau semilunare în dreptul condilului femural intern, în grosimea fibrelor epicondiliene ale marelui adductor sau ligamentului colateral intern, cel mai des deasupra interliniei articulare. Pe plan clinic, se traduce prin dureri persistente, spontane și la palparea inserției ligamentare, aspect pseudoinflamator, iar pe radiografie se constată o umbră semilunară paracondiliană internă, de tonalitate osoasă, cu densificare progresivă și rareori frag-

mentarea sa. Evoluția este trenantă și impune un tratament medicamentos și ortopedic (infiltrații locale cu soluții anestezice 1 % xilină sau procaină și hidrocortizon), unguente antiinflamatoare de tip fenilbutazonă, lasonil sau reparil, imobilizare în aparat gipsat cu genunchiul în extensie, röntgenoterapie antiinflamatorie, ultrascurte oligoterme, ultrasunete). După maturizarea osificării, dacă persistă durerea și impotența funcțională, se poate practica excizia chirurgicală. Retracția ligamentară (sindrom Palmer) este consecința cicatrizării ligamentului colateral intern cu genunchiul în semiflexie, produce dureri și limitează extensia cu 5°—15°. Sub anestezie, se extinde genunchiul și se aplică un burlan gipsat pentru două săptămîni. Dezinserția sau ruptura meniscală traumatică se întîlnește, deseori, ca o complicație a E. de genunchi. Leziuni mai frecvente la bărbați și mai ales între 20 și 30 de ani. Interesează, de regulă, meniscul intern (75 % din cazuri) și mult mai rar pe cel extern și se produc printr-un mecanism relativ complex, ca, de exemplu o mișcare forțată de abducție, rotație externă și flexie a gambei. S-au descris rupturi verticale sau oblice, rupturi orizontale și rupturi longitudinale (Ficat). Rupturile verticale sau oblice se prezintă sub trei varietăți: a) rupturi localizate la segmentul posterior (ruptură incompletă a feței inferioare, ruptură completă, dezinserția segmentului posterior, rupturi multiple, rupturi complexe, zdrobirea segmentului posterior), ruptură posterolaterală care izolează un fragment al corpului meniscal, rupturi longitudinale complete; b) rupturi orizontale (chivaj), mai ales pe meniscul extern și c) rupturi longitudinale ale cornului anterior, fisuri longitudinale ale meniscului extern, deseori asociate cu un chist meniscal. Clinic, se întîlnesc rupturi de menisc cu blocaj și rupturi de menisc, fără blocaj. Rupturile de menisc cu blocaj se traduc prin durere, cracmente, reacție sinovială, blocajul extensiei. Rupturile de menisc fără blocaj sînt mai frecvente (55 % din cazuri) și se caracterizează clinic prin durere, hidrartroză și senzația de instabilitate. Punctele dureroase pot fi descoperite pe tot conturul interliniei articulare. Manevrele folosite provoacă durere prin pensarea meniscului rupt între condilul femural și platoul tibial corespunzător și diferă de la meniscul intern la cel extern, precum și în raport cu porțiunea lezată (corn anterior, corp, corn posterior). Cele mai utilizate manevre (semne) sînt: semnul Böhler, semnul Oudard și Jean, semnul Rădulescu, semnul Bragard, semnul Krammer, semnul Mc Murray, semnul Steinman, semnul Payr, semnul Apley, semnul Lambrinudi, semnul Morrison, semnul Tavernier — Turner, semnul Ciaklin, semnul Mouchet, semnele Cabot etc. Blocajul și mai ales blocajul în flexie (20°—30°) este simptomul cel mai caracteristic pentru ruptura de menisc; este în general trecător, de cîteva secunde, rareori durează cîteva ore sau chiar cîteva zile. Blocajul în extensie este mult mai rar întîlnit. În ceerctarea rupturilor de menisc au fost introduse cîteva metode moderne: artroscopia, artrografia și pneumoartrografia. Tratamentul rupturilor de menisc este chirurgical (meniscectomie totală). Laxitatea ligamentară posttraumatică (genunchi lax sau balant posttraumatic) este complicația majoră a E. grave (instabile) de genunchi și evoluează în trei etape: etapa mecanică (musculoligamentară), etapa reacțională (meniscosinovială) și etapa degenerativă (cartilaginoasă). În orice genunchi lax posttraumatic, trebuie efectuat un bilanț articular complet: ligamentar (mișcări anormale), meniscal (artroscopie, pneumoartrografie), muscular (hipotrofie), sinovial (hidrartroză), cartilaginos (artrografie). Cu timpul, laxitatea se mărește și se complică, deoarece un sistem ligamentar rupt permite o serie de mișcări pasive exagerate, care duc la alungirea secundară a altor sisteme ligamen-

tare. Diagnosticul clinic și radiologic al instabilității de genunchi este relativ ușor. Un prim moment important al examenului clinic este cercetarea stării funcționale a cvadricepsului (volum, tonus, fenomenul „scăpării rotuliene" etc.). Al doilea moment important al examenului clinic este cercetarea instabilității, iar al treilea moment important este radiografia în poziție menținută. Diagnosticul diferențial al genunchiului lax posttraumatic are în vedere sindromul Ehlers-Danlos, osteoartropatia tabetică, osteoartrite, paralizii și diferite devieri axiale. Tratamentul **E.** de genunchi trebuie să aibă în vedere, în primul rînd, stabilitatea articulației. Suprimarea durerii și reflexelor nocive se poate face prin infiltrații cu 15—20 ml soluție 1% procaină (xilină), cu sau fără hidrocortizon. Se pot aplica pomezi cu acțiune antiinflamatoare și dispersantă, precum și diverse proceduri fizicale (ionizări, diadinamici, ultrascurte reci, diapulse). Puncția genunchiului în unghiul superoextern al rotulei (Jaboulay), în scopul evacuării sîngelui revărsat, în articulație, scade imediat intensitatea durerilor, reduce apreciabil tumefacția, ușurează mult contracțiile izometrice de cvadriceps, previne atrofia musculară și redoarea articulară, ajută recuperarea funcțională precoce. Cînd este indicată, se aplică o imobilizare în burlan gipsat sau de clei zincat pentru 7—14 zile, bolnavul fiind sfătuit și încurajat să efectueze contracții de cvadriceps, imediat după imobilizare. După suprimarea imobilizării, mișcările active sînt reluate progresiv. În E. grave (instabile), tratamentul ortopedic (puncție articulară, infiltrații cu soluții anestezice și imobilizare în burlan gipsat pentru 4—6 săptămîni) a cedat locul, în ultimii ani, tratamentului chirurgical (sutura sau reinserția precoce a aparatului capsuloligamentar rupt). Tratamentul ortopedic este rezervat astăzi numai **E.** grave la bătrîni, sedentari și inoperabili. Indicațiile tratamentului chirurgical sînt: smulgerea inserțiilor osoase, laxitate laterală peste 10°, „căscarea" unilaterală a interliniei peste 0,5 cm, încarcerarea ligamentului colateral intern în articulație, leziunile complexe asociate (triada O'Donoghue, blocajul articular). De tratament chirurgical beneficiază sigur și rapid tinerii activi, sportivii și muncitorii. În triada nefastă, se practică, în ordine, meniscectomia internă, sutura sau reinserția ligamentului încrucișat anterior, sutura sau reinserția ligamentului colateral intern. După intervenție, se aplică un burlan gipsat pentru 3—4 săptămîni, timp în care bolnavul va executa 5—6 contracții izometrice de cvadriceps la fiecare oră. După suprimarea imobilizării, se vor folosi toate mijloacele de fizioterapie și mecanoterapie pentru reeducarea funcțională. Un accent deosebit se va pune pe mișcările active progresive. **E.** stabile ale ligamentelor încrucișate beneficiază de imobilizare în burlan gipsat pentru 4—6 săptămîni, cu genunchiul în flexie de 20°—30° și gamba împinsă posterior (în leziunea ligamentului încrucișat anterior) sau anterior (în leziunea ligamentului încrucișat posterior). În leziunile ligamentare asociate benigne, tratamentul ortopedic constă în imobilizare gipsată de 6—8 săptămîni, iar în **E.** grave este indicat tratamentul chirurgical de refacere (sutură sau reinserție) a tuturor ligamentelor rupte, ca în diada Smillie, triada O'Donoghue etc. În laxitatea ligamentară posttraumatică, procedeele chirurgicale sînt numeroase și cu rezultate discutabile. Astfel, în ruptura simplă a ligamentului colateral intern, au fost recomandate și folosite procedee de repunere în tensiune a ligamentului rupt: sutura în palton (Tavernier), plicaturarea capsuloligamentară, coborîrea inserției distale (tehnica Mauck), ridicarea inserției proximale (tehnica Lange-Lengenhager), însăilarea ligamentului cu fire neresorbabile, toate cu rezultate discutabile, pentru că ligamentul „repus" în tensiune este un ligament cicatricial și precar. În ruptura unui singur ligament colateral,

s-a propus refacerea lui prin sutură cap la cap sau sutură în „palton", după secțiunea deliberată a țesutului cicatricial sau reinserția osoasă. În rupturile ligamentare întinse, refacerea ligamentului este posibilă prin ligamentoplastie folosind tendoanele mușchilor vecini, fascia lata sau pielea. Pentru reconstrucția ligamentului colateral intern, s-au propus o serie de metode, dintre care unele folosesc tendonul dreptului intern (Gérard—Marchant-Contiades), tendonul semitendinosului (McMurray, Merle d'Aubigné, Helfet-Huc-Bosworth), tendonul croitorului (Jones și McMurray), meniscul intern (Bircher), bandelete de fascia lata armate cu fire nerezorbabile sau nearmate (Rădulescu, Duval, Bosworth, Bonnet), bandelete de piele liberă (Gosset, Boucheron, Anderson, Bataille, Merle d'Aubigné, Berger). Pentru reconstrucția ligamentului colateral extern s-a folosit o bandeletă din bicepsul femural (Gérard-Marchant-Contiades, Leger și Olier, Edwards), o bandeletă de fascia lata (Merle d'Aubigné). În rupturile izolate ale ligamentului încrucișat anterior, se pot folosi bandelete de piele sau fascia lata (Lemaire), meniscul intern (Bircher), o bandeletă pediculată din ligamentul rotulian (Landau, K. Jones), ligamentul rotulian trifurcat (Fazakas-Gherman-Simon), tendonul dreptului intern (Lindemann), tendonul semitendinosului (Augustine), transpoziția tuberozității tibiale anterioare (Trillat), tendon de cangur (Bircher), fire de mătase (Lange, Valls, Coenen, Felsenreich) etc. În instabilitatea rotatorie externă, se practică astăzi răsturnarea labei de gîscă și sutura ei la ligamentul rotulian (Slocum), asociată uneori cu întărirea capsulei interne cu ajutorul unei bandelete de fascia lata și semimembranosului, al cărui tendon direct devine vertical. În instabilitatea rotatorie internă, Slocum recomandă transplantarea anterioară a gemenului extern și a bicepsului, iar Trillat transplantarea capului peroneului pe tuberculul lui Gerdy. În laxitatea rotatorie externă asociată cu laxitatea în valgus se preferă tehnica lui O'Donoghue, care constă în reinserția transtibială a capsulei posterioare, coborîrea și avansarea tuturor formațiunilor interne în bloc, la care unii autori asociază refacerea ligamentului încrucișat anterior după tehnica Jones. În laxitatea rotatorie internă asociată cu laxitatea în varus, este recomandată retensionarea formațiunilor capsuloligamentare posteroexterne asociată cu transplantarea anterioară a capului peroneului. În rupturile izolate ale ligamentului încrucișat posterior, se poate folosi ligamentul rotulian bifurcat (Augustine) sau tendonul semitendinosului (Mironova). În leziunile asociate ale ligamentelor colaterale s-a folosit „sutura în cadru" cu bandeletă pediculată de fascia lata (Laroyenne), plastia ligamentului extern cu tendonul bicepsului și bandeletă de piele și plastia ligamentului intern cu tendonul semitendinosului și bandeletă de piele. În ruptura simultană a ligamentelor colaterale și ligamentului încrucișat anterior, s-a folosit ligamentoplastia în „N" cu bandeletă pedicultă de fascia lata (Hey-Groves-Smith), în ruptura simultană a ligamentului colateral intern și ligamentului încrucișat anterior, plastia cu tendonul semitendinosului (Merle d'Aubigné). De regulă, în smulgerile osoase ale ligamentelor se practică reinserția cu fire metalice inoxidabile. În toate tehnicile propuse, trebuie asigurată o imobilizare postoperatorie suficientă (4—6 săptămîni) și apoi un tratament susținut și îndelungat de recuperare funcțională. În leziunile ligamentare complexe, au mai fost recomandate: osteotomia anterioară a tibiei (olecranizare), osteotomia subtuberozitară, diverse alte osteotomii de direcție și chiar artrodeza de genunchi.

Entorsele gleznei, ansamblul leziunilor capsuloligamentare ale gleznei produse printr-un traumatism simplu sau complex. La femei, sînt implicate cîteva

cauze favorizante: obezitate, hipotrofia musculară a gambei, hiperlaxitate ligamentară, încălțămintea cu tocuri înalte. Sînt cele mai frecvente E. și interesează, în majoritatea cazurilor, grupele de vîrstă legate direct de activitatea productivă, adolescentul și adultul tînăr fiind expuși în mod deosebit. Accidentele de muncă, de circulație și de sport dau un mare număr de E. de gleznă. Căderile pe teren denivelat, de pe trepte sau de pe schele, căderile în gropi, alunecările pe un plan înclinat sau pe coji de fructe, alunecări pe marginea trotuarelor sau scărilor, aterizări greșite pe marginea piciorului la sărituri, căderi la schi, fotbal, rugby, handbal, baschet etc. sînt cauzele cele mai frecvente. De obicei, E. de gleznă se produc prin traumatism indirect, o mișcare bruscă și brutală de torsiune sau flexie-extensie. E. benignă are la bază o simplă întindere ligamentară (E. stabilă), pe cînd în E. gravă se constată o ruptură ligamentară sau smulgerea inserției osoase a ligamentelor (E. instabilă). În mișcarea de supinație forțată sau inversiune forțată (supinație + adducție), cele trei fascicule ale ligamentului extern pot fi lezate izolat sau simultan (E. externă). Mișcarea forțată de supinație întinde sau rupe ligamentul astragalocalcanean, apoi ligamentul peroneoastragalian anterior și ligamentul peroneocalcanean și apoi, dacă astragalul suferă o busculare în scoaba bimaleolară, se pot rupe și ligamentele tibioperoniere inferioare, cu diastază tibioperonieră consecutivă. Mișcarea forțată de adducție întinde sau rupe ligamentul astragalocalcanean și, apoi, întinde sau rupe ligamentul lateral extern. În continuare, răsucirea tarsului anterior pe cel posterior rupe mai întîi ligamentul astragaloscafoidian și apoi ligamentul calcaneocuboidian dorsal. Cu alte cuvinte, prin continuarea acțiunii forței vulnerante, traumatismul articular primitiv se complică cu leziuni ale articulației mediotarsiene, fapt care explică polimorfismul lezional capsuloligamentar în unele E. grave. În mișcarea de pronație forțată sau de eversiune forțată a piciorului (pronație + abducție), ligamentul tibioastragalian prezintă leziuni variabile. E. internă fiind mult mai rar întîlnită în practică datorită stabilității gleznei pe fața internă, legată de prezența puternicului ligament deltoidian și de conformația particulară a mortezei tibioperoniene și scripetelui astragalian, care nu permit răsucirea piciorului în afară. De cele mai multe ori, pentru ca o mișcare forțată de pronație să poată rupe ligamentul intern trebuie să fractureze atela peronieră, complex lezional echivalent cu o fractură bimaleolară, atît pe plan clinic, cît și terapeutic. În mișcarea de extensie forțată a gleznei, se produce E. anterioară, care poate da o instabilitate gravă. Bogăția inervației ligamentare explică cercurile vicioase agravante cu implicații directe în metabolismul local. Traumatismul inițial brutal determină, pe cale reflexă, o hiperemie activă (rubor și calor). Oxigenul adus la țesuturi este insuficient față de metabolismul crescut și, ca urmare, degradarea metabolică a trofinelor (proteine, glucide, lipide) se oprește la produși intermediari care cresc presiunea osomotică din sectorul intercelular (hipertonie osmotică). Pentru restabilirea echilibrului osmotic, apa intravasculară și cea intracelulară pătrunde în spațiul intercelular (hemoconcentrație și hiperviscozitate sanghină). Acest transfer hidric și ionic este favorizat de creșterea permeabilității capilare și celulare, prin acțiunea hipoxiei, metaboliților intermediari și excesului ionilor de hidrogen (acidoză). Regiunea traumatizată se tumefiază (tumor), iar iritația ionică a terminațiilor nervoase determină dureri (dolor). Sînt deci întrunite toate semnele inflamației aseptice. Dacă ligamentul extern al gleznei este format din 3 fascicule, fasciculul anterior (ligamentul peroneoastragalian anterior) este lezat, în majoritatea cazurilor („ligamentul entorsei"). Mecanismul obișnuit al acestei E. este torsiunea bruscă a piciorului aflat în varus—echin (inversiune). În ruptura

ligamentului peroneoastragalian anterior, glezna este instabilă în poziţia de echin a piciorului, iar cînd se asociază şi o ruptură a ligamentului peroneocalcanean, instabilitatea este importantă oricare ar fi poziţia piciorului (unghi drept sau echin). Fasciculul peroneoastragalian posterior este lezat şi el odată cu celelalte ligamente. E. externă a gleznei de gradul I este produsă prin adducţie forţată. Ruptura izolată a fasciculului peroneocalcanean dă o gleznă relativ stabilă, atunci cînd piciorul se află în unghi drept. Odată cu celelalte fascicule ligamentare este lezat şi ligamentul peroneoastragalian posterior, care poate rupe uneori un fragment din apofiza posterioară a astragalului — tuberculul postero-extern-realizînd o fractură Shepherd-Cloquet, uşor confundabilă cu osul trigon descris de Bardeleben. În E. externă, pot suferi leziuni variabile articulaţia tibioperonieră inferioară (care poate duce la diastază tibioperonieră), ligamentul astragalocalcanean şi muşchii peronieri laterali. Din punct de vedere clinic, bolnavul acuză o durere foarte vie la nivelul gleznei şi impotenţă funcţională uneori totală, apoi tumefacţia regiunii maleolare, prin edem, hematom şi chiar hemartroză. După cîteva minute sau cîteva ore, unii accidentaţi îşi pot relua mersul şi activitatea, însă numai pentru scurt timp: durerile reapar, impotenţa funcţională şi tumefacţia se accentuează. Deseori, durerea vie şi insuportabilă din momentul accidentului se calmează în cîteva ore şi persistă sub forma unei suferinţe surde şi profunde. În E. externă, semnele clinice descrise sînt prezente pe faţa externă a gleznei. Tumefacţia este importantă şi se întinde sub şi înaintea maleolei peroniere, ca şi echimoza, care poate coborî pe marginea externă a piciorului. Palparea pune în evidenţă puncte dureroase cu sediu ligamentar, pe marginea anterioară, sub vîrful şi înaintea maleolei peroniere, precum şi o hipertemie locală confirmată prin topotermometrie cutanată. Mobilizarea în adducţie sau inversiune este dureroasă. În E. internă, semnele descrise se găsesc pe faţa internă a gleznei. La palpare, se pune în evidenţă un punct dureros dedesubtul şi înapoia maleolei tibiale, iar mobilizarea în abducţie şi eversiune este dureroasă. În E. prin flexie plantară forţată, durerea şi tumefacţia se localizează pe faţa anterioară a gleznei, iar palparea interliniei tibioastragaliene produce dureri. E. izolată a articulaţiei tibioperoniere inferioare se produce prin acelaşi mecanism ca şi E. externă şi prezintă, la palpare, un punct dureros pe faţa anterioară a gîtului piciorului. În ruptura simultană totală a ligamentului intern şi ligamentului tibioperonier anterior se produce o diastază tibioperonieră. În orice E. de gleznă trebuie avute în vedere două aspecte principale: a) explorarea obligatorie a tuturor articulaţiilor vecine, chiar atunci cînd E. de gleznă este aparent evidentă clinic şi b) tulburările funcţionale sînt variabile, uneori exagerate şi de multe ori neconcordante cu aspectul clinic obiectiv, fapt ce aduce în discuţie implicarea strînsă a sistemului nervos. Din punct de vedere clinic şi terapeutic, E. gleznei pot fi împărţite în E. stabile şi E. instabile, stabilitatea gleznei fiind un element funcţional deosebit de important. Examenul radiologic aduce date complementare valoroase. În E. benigne, radiografia gleznei nu indică leziuni osoase (diagnostic prin excludere), element care, alături de stabilitatea gleznei, ajută la formularea diagnosticului de E. stabilă. În E. grave, cu semne de instabilitate articulară, se pot întîlni smulgeri osoase ale inserţiilor ligamentare sau „căscarea" unilaterală a interliniei articulare pe radiografia în poziţie menţinută (varus forţat, varus-echin forţat sau valgus forţat), elemente ce semnează diagnosticul de E. instabilă. Se consideră că cercetarea corectă (clinic şi radiologic) a stabilităţii articulare se poate face numai sub anestezie locală sau rahidiană. Diagnosticul diferenţial al E. gleznei

Scanned with OKEN Scanner

se face cu: fracturile paraarticulare complete sau parcelare (maleole, bilon tibial, astragal), contuzia, tenosinovita peronierilor laterali sau a gambierului urzs,Irî jartroza de gleznă etc. Evoluţia E. benigne de gleznă este favorabilă şi duce la vindecare fără sechele în două — trei săptămîni. E. grave, incorect tratate, lasă o gleznă instabilă şi dureroasă, expusă la numeroase recidive cu prilejul celor mai mici traumatisme. Instabilitatea articulară şi atrofia musculară consecutivă fac din accidentat un infirm şi conduc deseori la intervenţia chirurgicală. E. de gleznă neglijate sau incorect tratate pot fi urmate de două complicaţii redutabile (artroza şi osteoporoza algică) şi alte două complicaţii mult mai rare şi relativ bine tolerate pe plan funcţional (lipoartrita ~atică şi osificările periarticulare). Ca tratament, în E. stabile, cu manifestări clinice reduse, este recomandat bandajul elastic. În unele cazuri, imobilizarea în clei zincat este foarte utilă; ea permite bolnavului să se încalţe şi să se deplaseze cu relativă uşurinţă, contribuind la dispariţia durerii şi edemului. În rare cazuri, este indicată imobilizarea gipsată. Infiltraţia locală cu soluţii anestezice (procaină, xilină), la sportivi şi dansatori, pentru a-şi continua activitatea, trebuie combătută deoarece, în absenţa durerii, leziunile ligamentare iniţiale se pot agrava prin continuarea efortului. Suprimînd durerea, infiltraţia anestezică este utilă numai pentru examenul clinic complet al bolnavului şi examenul radiologic în poziţie forţată. Fizioterapia (ultrasunete, ultrascurte reci, ionizări cu procaină şi clorură de calciu, diadinamici, diapulse) şi radioterapia funcţională constituie mijloace ajutătoare foarte utile în multe cazuri. Cînd edemul este voluminos, membrul inferior respectiv va fi aşezat în poziţie proclivă, iar bolnavul îşi va mobiliza toate articulaţiile rămase libere. Medicaţia antalgică, sedativă şi antiedematoasă este menită să suprime durerea, să calmeze bolnavul şi să risipească edemul tisular, în scopul grăbirii procesului de vindecare. În E. instabilă, se aplică o imobilizare gipsată de 2—3 sau chiar 4—6 săptămîni, în funcţie de gravitatea şi complexitatea leziunilor ligamentare. Gipsul, înalt pînă sub rotulă, este prevăzut cu o talonetă de mers. Se asociază tratament medicamentos, fizical şi funcţional. După suprimarea gipsului, se face o recuperare progresivă şi perseverentă, prin mişcări active şi fizioterapie. În E. de gleznă asociată cu diastază tibioperonieră, se aplică un gips pentru 6 săptămîni ,fără sprijin, sau se practică o reducere chirurgicală precoce a distazei prin înşurubare sau bulonaj, materialul metalic fiind extras după 6—8 săptămîni, cînd începe tratamentul de recuperare. Dacă este uşoară, instabilitatea cronică a gleznei poate fi corectată prin bandaj elastic, încălţăminte cu toc jos şi reeducarea intensivă a muşchilor perionieri laterali. Este utilă fizioterapia asociată. În instabilitatea gravă a gleznei, este indicat tratamentul chirurgicalé sutura ligamentară, ligamentoplastia cu bandeletă de fascia lată sau bandeletă de piele, ligamentoplastia prin tenodeza scurtului peronier lateral la maleola externă (procedeu Lee — Castaing, procedeu Watson-Jones), artrodeza tibioastragaliană.

Entorsele piciorului (E. subastragaliene, E. mediotarsiene, E. tarsometatarsiene, E. metatarsofaangiene şi E. interfalangiene) sînt frecvente şi nu rareori urmate de sechele algodistrofice importante. Se produc, de regulă, prin mecanism indirect, şi anume, prin mişcări forţate în articulaţiile respective, care depăşesc rezistenţa normală a structurilor capsuloligamentare. Clinic se disting forme uşoare (gradul I), medii (gradul II) şi grave (gradul III). Anatomopatologic, se întîlnesc întinderi ligamentare, deşirări, rupturi parţiale sau totale, dezinserţie ligamentară sau smulgerea inserţiei osoase. În *entorsa subastragaliană*, durerea la presiune (puncte dureroase) şi tumefacţia sînt localizate sub maleole. În funcţie de ligamentul lezat, durerea este accentuată în mişca-

rea de supinaţie sau pronaţie. În *entorsa mediotarsiană*, durerea la presiune şi tumefacţia sînt localizate pe interlinia articulară Chopart, iar în E. *tarsometatarsiene*, pe interlinia articulară Lisfranc. Nu rareori, însă, E. piciorului sînt rezultatul participării simultane a mai multor articulaţii alăturate sau etajate la procesul lezional posttraumatic. Diagnosticul diferenţial se face cu fracturi ale oaselor tarsiene sau metatarsiene, cu contuzii, luxaţii, tenosinovita posttraumatică a extensorilor degetelor, tenosinovita peronierilor laterali. Cea mai importantă dintre *entorsele metatarsofalangiene* este E. halucelui, care se produce prin extensie, flexie sau abducţie forţată şi se caracterizează prin dureri la presiune, dureri la mobilizare şi tumefacţie la baza halucelui. *Entorsele degetelor* se manifestă prin durere spontană şi impotenţă funcţională, durere la presiune şi mobilizare la nivelul articulaţiei lezate, tumefacţie variabilă. În E. uşoare ale piciorului, imobilizarea în clei zincat pentru 7—14 zile este suficientă. În E. medii şi grave, imobilizarea în aparat gipsat durează 2—3 săptămîni. Uneori, în cazuri particulare, infiltraţia cu procaină sau xilină 1% (5—10 ml) şi fizioterapia cu proceduri reci pot înlocui imobilizarea gipsată. În E. degetelor, se obţin rezultate bune prin imobilizare în benzi de leucoplast. În sechele algoneurodistrofice, tratamentul fizical bine condus, tratamentul cu anabolizante şi antiinflamatoare şi mobilizarea progresivă sînt mijloace foarte utile.

Entorsele pumnului se prezintă sub trei forme clinice: E. radiocarpiană (frecventă), E. radiocubitală inferioară (rară) şi E. piziformopiramidală (foarte rară).

Entorsa radiocarpiană se produce prin hiperextensie forţată, cu mîna în adducţie. Din punct de vedere clinic, se manifestă prin durere spontană, uneori extrem de vie, cu impotenţă funcţională accentuată şi tumefacţia pumnului, mai ales n partea posteroexternă şi în regiunea tabacherii anatomice, unde se poate descoperi o tumefacţie rotundă sau ovoidă produsă de hemartroză. De multe ori, se află în poziţia de înclinaţie cubitală şi este susţinută cu mîna sănătoasă. Echimoza este inconstantă. La palparea interliniei radiocarpiene, în special în regiunea scafoidiană şi spre marginea radială a mîinii, pacientul acuză dureri vii. Sensibilitatea dureroasă va fi cercetată, de asemenea, pe ligamentul colateral extern şi pe ligamentul radiocarpian posterior. Mobilizarea activă şi pasivă a pumnului produce dureri variabile, flexia dorsală şi înclinaţia radială fiind mişcările cele mai dureroase. În majoritatea cazurilor, forţa de prehensiune este scăzută, dar în grade variabile. Examenul radiologic permite eliminarea altor leziuni traumatice, microtraumatice sau reumatismale. Pe baza datelor clinice şi radiologice, diagnosticul diferenţial are în vedere cîteva leziuni bine cunoscute: contuzie, fracturi (epifiză radială, scafoid, semilunar), luxaţii (semilunar), osteonecroza aseptică a semilunarului, artroza radiocarpiană. Tratamentul E. radiocapiene are ca obiectiv suprimarea durerilor prin infiltraţii locale cu soluţie 1% de procaină sau xilină, cîte 10—15 ml pentru fiecare ligament. Imobilizarea pumnului în aparat gipsat antebrahiopalmar cu mîna în poziţie funcţională pentru 7—14 zile dă rezultate foarte bune. După suprimarea imobilizării gipsate, se recomandă tratament fizical (diadinamici, ultrasunete, ultrasonoforeză etc.) şi reluarea treptată a mişcărilor active.

Entorsa radiocubitală inferioară se traduce clinic prin tumefacţia pumnului, dureri spontane sau provocate pe faţa dorsală şi ventrală a pumnului, imediat desupra oaselor carpiene. Mişcarea de pronosupinaţie este jenată sau imposibilă. În ruptura totală a ligamentelor radiocubitale se produce o diastază între radius şi cubitus, care se pune în evidenţă clinic, dar mai ales pe radiografia de faţă. Tratamentul constă în suprimarea durerii prin infiltraţii locale şi (sau)

imobilizare în aparat gipsat antebrahiopalmar, cu reducerea diastazei prin presiune laterală, în momentul cînd gipsul face priză. În unele cazuri, reducerea diastazei nu este posibilă decît prin tratament chirurgical: artrosinteză radiocubitală temporară cu șurub sau broșă, iar în cazuri grave, chiar artrodeză de tip Sauve-Kapandji.

Entorsa piziformopiramidală se produce printr-o mișcare forțată de înclinație cubitală, cînd piziformul este tras brusc înăuntru sub acțiunea celor două tendoane inserate pe el (tendonul mușchiului cubital anterior și tendonul mușchiului adductor al degetului mic). Ca urmare, se produce o ruptură a ligamentelor și capsulei articulare dintre piziform și piramidal. Clinic, apar dureri și jenă funcțională. Tumefacția este redusă sau absentă, iar la presiunea și mobilizarea piziformului, precum și în mișcarea pasivă de înclinație cubitală, durerea se accentuează. Mișcarea activă de înclinație cubitală este limitată. Dacă pe radiografia simplă nu se observă nici o leziune, pe radiografia funcțională (cu mîna în înclinație cubitală sau radială maximă) se poate observa o ușoară deplasare laterală a piziformului. Diagnosticul diferențial are în vedere: contuzia, unele fracturi (piziform, piramidal, osul cu cîrlig), tenosinovita cubitalului anterior, sindromul lojii lui Guyon și sindromul regiunii piziforme descris de Corradi, care se traduce prin semne de inflamație acută, calcifierea țesuturilor moi din fața oaselor carpiene și osteoporoza acestor oase. Tratamentul E. piziformopiramidale urmărește suprimarea durerilor și vindecarea leziunilor prin infiltrații locale cu soluție de procaină sau xilină, fizioterapie și imobilizare gipsată. În multe cazuri însă, după suprimarea imobilizării, durerile reapar, iar impotența funcțională se accentuează treptat, motiv pentru care se poate afirma că numai intervenția chirurgicală aduce vindecarea (artrodeza piziformopiramidală).

EPIDERMOFIȚIE INTERDIGITALĂ (piciorul de atlet), afecțiune micotică contagioasă, produsă de *Epidermophyton interdigitale*, ce apare în special la tineri și se localizează în spațiile interdigitale ale piciorului, transpirația și igiena deficitară fiind factori predispozanți. Se manifestă sub formă de prurit și apariție de roșeață cu vezicule ce se pot suprainfecta. Tratamentul este profilactic (igienă a picioarelor, ciorapi și încălțăminte fiziologică, evitînd materialele din cauciuc sau mase plastice) și curativ (pudre inerte, alcool iodat 1%, antifungice, antialergice, antiinflamatorii).

EPIFIZIOLIZĂ FEMURALĂ SUPERIOARĂ (coxa vara esențială a adolescenților), afecțiune (descrisă prima dată de Ambroise Paré, 1572) caracterizată prin: apariție prepuberală, constituirea unei deformări cervico-cefalice femurale, prezența unei leziuni primare a cartilajului de conjugare a extremității superioare a femurului cu deplasarea acesteia. Deplasarea epifizei și a gîtului femural se face prin leziuni ale cartilajului de conjugare (distrofie a substanței fundamentale, condrocite hipertrofice, fibre colagene orientate anarhic, fisuri transversale) datorite dezechilibrului endocrin pubertar (hormonul somatotrop hipofizar stimulînd creșterea cartilajului de conjugare, iar hormonii steroizi închizînd cartilajul de conjugare) și intervenției unui factor mecanic (în ortostatism și mers, calota epifizară a capului femural este supusă unor forțe care tind să o deplaseze în jos și înapoi; la sfîrșitul perioadei de creștere, calota epifizară nu mai este solidarizată la gîtul femural decît prin manșonul periostal, incapabil să reziste solicitărilor mari), după un traumatism minim. Debutul este acut sau progresiv, prin dureri și impotență funcțională uneori completă, survenind după o mișcare bruscă sau după o cădere. Examenul bolnavului evidențiază o rotație externă a membrului inferior, care este

în adducţie şi cu impotenţă funcţională absolută. Durerile de intensitate moderată localizate la şold sau spre genunchi, la un adolescent care şchiopătează, orientează diagnosticul; se constată, de asemenea, limitarea rotaţiei interne şi abducţiei cu exagerarea rotaţiei externe, iar flexia este posibilă într-un sector limitat, dincolo de care rotaţia externă concomitentă devine obligatorie (semnul Drehman), semnul Trendelenburg este pozitiv. În timpul mersului, bolnavul îşi încrucişează membrele inferioare, iar în poziţia şezîndă, încrucişează gambele. Membrul inferior bolnav este mai scurt, în triunghiul lui Scarpa se palpează o masă dură (proeminenţa gîtului femural); rotaţia internă, abducţia şi flexia sînt limitate, iar rotaţia externă, adducţia şi extensia sînt crescute, limitarea mişcărilor nefiind influenţată de anestezia generală (cauză osoasă). Radiologic, se constată: a) în stadiul precoce: lărgirea cartilajului de conjugare (radiografie de faţă); contur flu al metafizei gîtului, cu aspect lacunar; dublu contur al marginii inferioare a gîtului, datorită decolării periostului; rectitudinea marginii superioare a gîtului (normal: uşor concavă); diminuarea înălţimii semilunei epifizare; marginea superioară a gîtului, prelungită intern, secţionează numai o mică porţiune a epifizei; b) în stadiul tardiv: baza epifizei basculate are pe radiografia de faţă un aspect eliptic, proiectîndu-se pe umbra gîtului femural, care pare scurtat (rotaţie externă); gîtul ascensionat depăşeşte în sus calota epifizară; unghiul de înclinaţie cervico-diafizar este normal, inflexiunea producîndu-se între cap şi gît (coxa vara epifizară). Se va diferenţia de: decolarea epifizară posttraumatică, fractura gîtului femural. Tratamentul este ortopedic (repaus la pat; tracţiune continuă; aparat gipsat în abducţie şi rotaţie internă sau în poziţie neutră; mobilizare cu ajutorul cîrjelor şi fără sprijin pe picior; aparate ortopedice de descărcare), medicamentos (hormoni sexuali ce grăbesc osificarea cartilajelor de conjugare) sau chirurgical (de preferat; scop: prevenirea deplasării ulterioare şi sudura precoce a cartilajului de conjugare; deplasarea redusă a epifizei — fixarea epifizei la gît prin broşaj, înşurubare sau prin cui Sven — Johansson pe cale extraarticulară sau grefoane osoase introduse pe cale intraarticulară; deplasare moderată — reducere şi osteosinteză cu broşe, şuruburi, cui; decolare veche şi stabilizată — osteotomia de corecţie a axelor gîtului — intertrohanteriană, de valgizare, antetorsiune şi flexiune, deplasare mare — rezecţie cuneiformă sau trapezoidală a metafizei gîtului, eliberarea calotei epifizare, basculare la locul ei şi fixare cu broşe sau şuruburi).

ERIZIPEL, dermită streptococică (streptocolul beta—hemolitic grupa A), cunoscută şi sub denumirea de brîncă; boală infecţioasă şi contagioasă prin inoculare directă. Debutează cu frison şi febră, timp de 1—7 zile, iar la nivelul plăgii se produce o tumefacţie foarte dureroasă, înconjurată de o zonă roz, apoi roşie-violacee („placardul erizipelatos") ce se extinde şi are marginea netă; la palpare culoarea roşie dispare şi reapare după încetarea compresiunii (la nivelul pielii capului are aspect slăninos). La cca 7—9 zile, fenomenele inflamatorii cedează, placardul erizipelatos păleşte şi apare o descuamare furfuracee sau membranoasă, uneori după ce pe suprafaţa placardului au apărut cîteva flictene. Adenita regională este totdeauna prezentă. Evoluţia placardului se face uneori spre flegmon (E. flegmonos) sau spre gangrenă (E. gangrenos), care necesită tratament chirurgical.

ESCARA DE DECUBIT, necroză cutanată produsă prin compresiune prelungită a punctelor de sprijin ce corespund sacrului, calcaneului, trohanterelor, ischioanelor, coatelor, omoplaţilor. Apare la bolnavii imobilizaţi la pat timp îndelungat fără a-şi modifica poziţia (fracturi, paralizii, arsuri,

come etc.). Lenjeria de pat îmbibată cu urină și materii fecale favorizează apariția ei. Neprotejarea proeminențelor osoase cu vată, în cazul imobilizărilor gipsate este favorizantă. Profilaxia apariției escarelor se realizează printr-o schimbare regulată și la scurt timp a poziției bolnavului, prin masaje cu alcool, pudrare a tegumentului cu talc și prin păstrarea unei igiene locale perfecte. Tratamentul curativ implică excizia tegumentului necrozat, asanarea infecției și tratamentul plăgii (uneori fiind necesară plastia cutanată).

ESCORIAȚIE, pierdere de epiderm care nu depășește stratul cornos al pielii, nu sîngerează, dar constituie o poartă de intrare a germenilor patogeni. Necesită toaletă mecanică (spălare cu apă și săpun) și chimică (bandijonare cu alcool iodat, metosept).

EXOSTOZĂ SUBUNGHEALĂ, tumoare benignă osteocartilaginoasă a feței dorsale a falangetei halucelui, produsă prin microtraumatisme repetate. Bolnavul acuză dureri variabile, iar examenul clinic pune în evidență o formațiune dură și fixă, care ridică și deformează unghia. Tratamentul este chirurgical și constă în rezecția exostozei, care este posibilă numai după extirparea parțială sau totală a unghiei. Uneori, este indicată rezecția parțială a falangei împreună cu exostoza. Creșterea ulterioară a unghiei poate fi dirijată cu o atelă de celuloid sau material plastic, fixată de halucе cu benzi de eucoplast.

F

FASCITĂ, afecţiune inflamatorie acută (traumatică, virotică, bacteriană) cu evoluţie uneori dezastruoasă, chiar sub tratament bine condus (cea gangrenoasă). Cele mai frecvente F. sînt de etiologie reumatoidă şi beneficiază de corticoterapie sau antireumatice nesteroidiene. Neglijate, duc la retracţii fibroase şi fibroze musculare cu redori articulare secundare.

FIBROM, tumoare benignă a ţesutului conjunctiv al membrelor, unică sau multiplă, bine delimitată, de aspect nodular, constituită din fibrocite tipice şi numeroase fibre conjunctive, cu prezenţa de hialinizări şi calcificări, semne de anamneză îndelungată. Se descriu şi forme proliferative fibromatoase, cum ar fi: fascita nodulară (caracterizată prin noduli în fascia superficială a membrelor superioare şi gîtului), fibromatoza palmară şi plantară (caracterizată prin noduli fibroşi dezvoltaţi în aponevrozele respective), F. calcifiantă, fibromatoza congenitală generalizată. F. calcifiant caracterizat prin degenerescenţă calcară se numeşte *fibrom molluscum*. F. cavernos este un F. cu cavităţi multiple, formate prin procese de necroză. F. abdominal descris de Sabrazés este un F. osteo-periostic al osului iliac sau al pubelui.

Fibrom capsular, tumoare benignă foarte rar întîlnită, se dezvoltă din capsula articulară, avînd caracterele clinice ale unei tumori dure de ţesut conjunctiv diferenţiat. Beneficiază de tratament chirurgical. Uneori, se poate transforma în fibrosarcom.

Fibrom desmoid, tumoare rară la nivelul osului, apare ca o lacună centrală situată în apropierea metafizei, cu corticala subţiată şi neregulată, întretăiată de trabecule fine şi cu tendinţă la scleroză periferică. Histologic, se constată aspect de fibrosarcom, fără atipii celulare. Tratamentul este chirurgical şi constă în chiuretaj şi plombaj sau rezecţie cu osteoplastie.

Fibromul neosificant este o neoformaţie intraosoasă benignă, derivată din ţesutul conjunctiv matur al măduvei osoase, ca şi lacuna fibroasă metafizară. Apare în zona metafizară, cel mai frecvent pe extremitatea inferioară a tibiei sau extremitatea inferioară a femurului. Se poate dezvolta şi pe alte oase. Vîrsta afectată este cea a adolescenţei şi copilăriei, la adult fiind foarte rar. Clinic, simptomatologia este extrem de săracă, de cele mai multe ori tumoarea evoluînd asimptomatic şi fiind descoperită întîmplător. Rareori, poate apare o jenă dureroasă în zona respectivă. Macroscopic, se prezintă ca un defect cortical, net delimitat de un perete osos subţire, în interior fiind un ţesut moale, brun-gălbui. Microscopic tabloul este dominat de componentele ţesutului conjunctiv: fibroblaşti, fibrocite şi rare fibre colagene. Nu se constată niciodată tendinţă de osificare sau formarea de ţesut osos nou. Radiografic, regiunea apare ca o zonă de resorbţie localizată, ovalară sau lobulată, bine conturată de o zonă fină de condensare osoasă, care se continută în interior prin septuri fine. Diagnosticul diferenţial se face cu chistul

Scanned with OKEN Scanner

osos anevrismal. Evoluţia este, de regulă, destul de lentă şi duce la vindecare spontană, de cele mai multe ori. Nu a fost semnalată degenerescenţa malignă.

Fibromul osos osificant este o tumoare rară cu localizare frecventă la tibie. Histologic, se întîlnesc caracterele fibroamelor osoase osificante. Tratamentul este chirurgical mai radical, datorită caracterului recidivant.

FIBROMATOZĂ, proces morbid caracterizat prin dezvoltarea difuză a mai multor fibroame, realizînd o îngroşare difuză, de consistenţă dură, a ţesutului sau organului în care se formează. Acest termen defineşte, cu alte cuvinte, apariţia simultană sau succesivă, dar totdeauna multifocală, a mai multor fibroame. Ca exemple de F. se pot cita: F. diseminată, F. multiplă a degetelor, F. multiplă.

Fibromatoză juvenilă a degetelor, boală rară, descoperită după vîrsta de un an, caracterizată prin prezenţa unor tumori cît o alună pe faţa laterală a degetelor; tumoarea este dureroasă, uşor mobilă pe planul osos. Tumorile au structură histologică polimorfă (elemente fibroase, nervoase, vasculare). Radiografic, se pot constata calcificări în părţile moi sau reacţii de condensare în oasele vecine. Pot apare şi tumori mari ale antebraţului ce ajung în contact cu oasele şi care se pot maligniza. Tratamentul este chirurgical.

Fibromatoză multiplă, boală rară, manifestată sub formă de tumori ferme localizate la nivelul muşchilor şi oaselor. La nivelul oaselor, tumorile apar ca zone de condensare superficială sau lacune osoase ce întrerup corticala, producînd şi o opacifiere relativă a părţilor moi din jur. Anatomo-patologic se constată o proliferare a fibroblastelor fără semne de malignitate şi o îngroşare a tunicii medii a arterelor.

FIBROSARCOM, tumoare osoasă primară malignă, de origine mezenchimală, mai rar întîlnită. Se dezvoltă fie din fibroblaştii reţelei haversiene, fie din fibroblaştii straturilor superficiale ale periostului. Este o tumoare pur osteolitică şi expansivă, al cărei caracter important este slaba capacitate osteoformatoare. Apare preponderent la sexul masculin, în special la adulţii tineri şi de vîrstă medie. Localizările mai frecvente sînt la nivelul membrelor inferioare, în metafiza distală a femurului şi proximală a tibiei. Poate apare şi pe alte oase lungi (humerus, peroneu) sau pe oasele plate, la vîrsta mai înaintată. Clinic, predomină durerea, moderată la început, apoi crescînd în intensitate. Tumefacţia poate preceda apariţia durerii, avînd o consistenţă fermă, prezentă în special în planurile profunde. Cu timpul, se pot asocia creşterea căldurii locale, apariţia reţelei venoase subcutanate, limitarea funcţională a mişcărilor sau apariţia fracturii patologice. Tumoarea creşte lent şi dă tîrziu metastaze. Macroscopic, segmentul afectat este mărit de volum, tumoarea are, în general, consistenţă crescută, prezentînd focare chistice, înconjurate de zone necrotice şi hemoragice. Microscopic, apar modificările fibrelor conjunctive şi substanţei fundamentale, a celulelor şi vaselor ţesutului tumoral. Nota dominantă este dată de prezenţa fibrelor de colagen, produse de elaborare directă a fibroblastelor imature, precum şi de prezenţa elementelor celulare conjunctive atipice. Radiologic, se prezintă ca o tumoare pur osteolitică, cu tendinţă expansivă şi care subţiază corticala vecină. Pe radiografii, apare un proces de rarefacţie neomogen, difuz, cu contur neregulat, care, în evoluţie, erodează corticala şi se extinde spre părţile moi. Diagnosticul diferenţial se face cu fibromul osos şi cu toate celelalte neoplazii maligne. Tratamentul este complex, radiochimiochirurgical. În cadrul tratamentului preoperator, se indică radioterapia asociată cu citostatice, pentru

delimitarea mai precisă a procesului tumoral. Chirurgia radicală, cu amputaţie deasupra articulaţiei la care participă osul bolnav, este singura ce conferă şanse mai mari de supravieţuire.

FLEGMONUL PICIORULUI, infecţie difuză localizată mai ales pe faţa dorsală a piciorului, extinsă uneori în lojile plantei, progresînd pe tecile flexorilor degetelor spre articulaţia tibio-tarsiană şi manifestată clinic prin: febră, frison, fenomene inflamatorii pe faţa dorsală sau plantară, fluctuenţă locală. Necesită incizii şi drenaj larg, asociat cu antibiotice.

FLICTENĂ POSTTRAUMATICĂ, veziculă dezvoltată în grosimea pielii, produsă de lichidul extravazat din capilarele dermului şi care decolează dermul de epiderm. Are conţinut serohemoragic şi traduce o stază venoasă cu hematom profund sau o fractură regională. Prevenirea flictenei posttraumatice se realizează prin reducerea precoce şi imobilizarea provizorie a fracturii, toaleta tegumentului şi pansament uşor compresiv. Tratamentul constă în puncţia veziculelor, badijonare cu o soluţie antiseptică, violet de genţiană sau pulverizări cu bioxiteracor, pansament uşor compresiv; flictenele deschise (denudate) necesită excizia epidermului şi tratamentul plăgii reziduale, ca într-o plagă recentă.

FOCOMELIE, anomalie caracterizată prin agenezia segmentelor intermediare ale unui membru şi implantarea segmentului distal (mînă sau picior) direct la centura toracică sau pelviană. **F.** este o formă clinică de ectromelie (Gorun) şi anume, o ectromelie rizomelică şi mezomelică. → *Ectromelie.*

Focomelie completă, malformaţie caracterizată prin absenţa braţului şi antebraţului şi implantarea mîinii pe trunchi.

Focomelie distală, malformaţie caracterizată prin absenţa antebraţului şi implantarea mîinii la extremitatea distală a braţului.

Focomelie proximală, malformaţie caracterizată prin implantarea antebraţului pe trunchi.

FRACTURĂ, întrerupere a continuităţii osului. Se produce printr-o lovitură directă (osul rupîndu-se la nivelul aplicării traumatismului) sau printr-un mecanism indirect (osul rupîndu-se la distanţă). Soluţia de continuitate poate fi incompletă (fisură, **F.** în „lemn verde" la copil, înfundări ale oaselor craniului etc.) sau completă (cu traiect transversal, oblic, spiroid, longitudinal). Întreruperea continuităţii unui os va duce la formarea a două sau mai multor fragmente osoase (**F.** cominutivă). Fragmentele de **F.** sînt fără deplasare sau cu deplasare: translaţie (un fragment este deplasat înainte, înapoi, intern sau extern faţă de celălalt), ascensiune (încălecarea fragmentelor), rotaţie sau decalaj (un fragment este rotat în jurul axului său longitudinal), unghiulare; în general, deplasarea este complexă. Deoarece acţiunea agentului traumatic este puternică, se produc concomitent şi leziuni ale părţilor moi din jurul focarului de **F.** (contuzii sau plăgi ale pielii; contuzii, rupturi sau striviri musculare; contuzii sau rupturi ale vaselor şi nervilor care pot duce la pierderea segmentului de membru respectiv; leziuni articulare prin acţiunea traumatismului sau în **F.** cu traiect intraarticular). În orice **F.** este absolut necesară cercetarea eventualelor leziuni vasculo-nervoase periferice, precum şi leziunilor concomitente ale organelor interne sau altor segmente ale corpului (politraumatisme). Bolnavul acuză dureri vii într-un punct fix, impotenţă funcţională, prezintă deformare şi scurtarea regiunii, echimoze locale, mobilitate anormală a unui segment, iar la palpare şi mobilizare se percep crepitaţii osoase şi întreruperea reliefului osos. Examenul radiologic precizează diagnosticul, evidenţiază felul **F.** şi constituie un ajutor preţios în sta-

bilirea conduitei de tratament. Cicatrizarea osoasă, cu formarea de calus, trece prin mai multe faze: hemoragică (imediat după producerea F.), a calusului fibros (transformarea în celule generatoare de os — osteoblaşti şi de cartilaj — condroblaşti, formîndu-se între fragmente şi calus fibros cu insule de ţesut cartilaginos) şi a calusului osos (după cca 3—4 săptămîni; fixarea sărurilor de calciu cu formare de os nou). F. se pot însoţi de complicaţii generale imediate (congestie pulmonară; tulburări urinare; embolie grăsoasă pulmonară cu junghi toracic, respiraţie grea, senzaţie de moarte iminentă, sau embolie cerebrală cu somnolenţă, confuzie, tulburări vizuale) sau locale imediate (F. deschisă — comunicarea focarului de F. cu exteriorul printr-o plagă ce se produce din afară odată cu traumatismul, sau dinăuntru prin înţeparea pielii de către un fragment osos, în ambele cazuri fiind un pericol de infecţie; leziuni ale nervilor — F. ale humerusului, peroneului, cotului etc.), leziuni ale vaselor mici, cu producerea de hematom, sau a vaselor mari cu anemie acută şi întreruperea bruscă a circulaţiei sanguine într-un segment de membru, ceea ce impune măsuri de urgenţă; trombozele venoase; interpunerea de părţi moi între fragmentele osoase ce împiedică consolidarea osoasă). Trebuie menţionate, de asemenea şi o serie de complicaţii tardive (calusul vicios — consolidarea F. cu deplasarea fragmentelor osoase şi tulburări ale funcţiei, impunînd intervenţia chirurgicală de corecţie; pseudartroză — lipsa consolidării osoase, cu interpunere de ţesut moale între fragmente, constituindu-se o falsă articulaţie, dar care implică tulburări funcţionale importante şi are indicaţie operatorie; osteoporoza posttraumatică — manifestată prin dureri vii, atrofie musculară, cianoză, răcirea pielii, tumefacţie permanentă, iar radiografic constatîndu-se decalcifierea intensă a oaselor extremităţilor; osteomul periarticular posttraumatic — osificare a hematoamelor din jurul articulaţiilor). F. necesită un tratament de urgenţă (prim-ajutor) şi altul pentru restabilirea funcţiei şi formei (tratament medical). Primul ajutor: degajarea bolnavului din focarul de accident, aşezarea sa pe un plan orizontal şi examinarea generală; resuscitarea cardiorespiratorie şi hemostaza primară; imobilizarea segmentului fracturat (→*imobilizare provizorie*); dacă este posibil se practică infiltraţie în focarul de F. cu novocaină; toaleta primară mecanică şi chimică a plăgilor, cu îndepărtarea corpilor străini, pansament compresiv; aplicarea garoului excepţional, pe timp scurt. Tratamentul propriu-zis poate fi conservator sau chirurgical. Reducerea fragmentelor de F. trebuie făcută cît mai precoce, deoarece ulterior se produce organizarea hematomului din focar şi retracţia musculară. Reducerea se realizează sub anestezie locală, generală sau rahidiană şi constă din manevre externe manuale sau cu dispozitive mecanice (masa ortopedică, cadre reductoare etc.). Realinierea fragmentelor osoase nu se realizează întotdeauna dintr-o dată şi este nevoie uneori de o tracţiune continuă cu anumite dispozitive aşezate la patul bolnavului. După reducerea F., menţinerea se realizează cu ajutorul aparatelor gipsate imobilizînd şi articulaţiile vecine (împiedică mişcările în focarul de F.). Uneori, este necesar un tratament chirurgical ce implică reducerea F. şi fixarea fragmentelor osoase cu mijloace metalice (tije, plăci, şuruburi, fir metalic), confecţionate din oţel inoxidabil special care nu produce intoleranţă din partea organismului. Odată F. consolidată, este necesară o recuperare a funcţiei cît mai precoce. Contracţiile musculare, diferite mişcări pot fi efectuate din primele zile după reducere sau intervenţie chirurgicală. După suprimarea aparatelor gipsate, recuperarea va fi şi mai susţinută, fiind îndrumată de cadrele medico-sanitare din serviciile de recuperare şi balneofizioterapie.

Fractura astragalului, soluţie de continuitate foarte rară (1%), produsă prin cădere de la înălţime (aviatori, paraşutişti, muncitori constructori) sau după accidente de circulaţie. Poate fi: **F.** *totală* (separaţie, sau cominutivă a corpului, gîtului sau capului) sau **F.** *parcelară*, fără deplasare, cu deplasare sau cu luxaţie subastragaliană. Se produce prin flexia dorsală exagerată a piciorului (zdrobirea de marginea anterioară a pilonului tibial), iar continuarea traumatismului duce la ruperea fasciculelor anterioare ale ligamentelor colaterale tibio-tarsiene sau a întregului înveliş ligamentar, cu subluxaţie, luxaţie subastragaliană sau enuclearea posterioară a corpului astragalului. Bolnavul acuză dureri la nivelul gleznei, impotenţă funcţională, prezintă tumefacţie şi echimoză locală, iar flexia-extensia tibio-tarsiană este foarte dureroasă sau imposibilă; în **F.** cu luxaţie subastragaliană semnele sînt evidente, maleolele sînt mai jos situate, iar fragmentele se pot palpa. Examenul radiografic, de faţă, profil şi poziţie intermediară, precizează diagnosticul: pentru **F.** anterioară se foloseşte radiografia în incidenţă dorso-plantară pretibială. Complicaţiile acestei **F.** sînt imediate (**F.** deschisă; leziunea pachetului vasculo-nervos tibial posterior; **F.** concomitentă a calcaneului sau maleolelor) sau tardive (calusul vicios; pseudartroza; necroza aseptică; artroza posttraumatică). **F.** fără deplasare se imobilizează în aparat gipsat cruro-pedios pentru 60 zile. Tratamentul **F.** cu deplasare, luxaţie subastragaliană sau enuclearea fragmentului posterior, este de urgenţă. Reducerea trebuie să fie anatomică. Reducerea se obţine prin mijloace ortopedice (flexie plantară forţată, cu piciorul rotat extern, cu manevre manuale şi imobilizare în aparat gipsat femuro-pedios în echin pentru 45—60 zile, sau tracţiune transcalcaneană cu broşă Kirschner; în **F.** cu enuclearea fragmentului posterior, se duce piciorul în flexie dorsală forţată, apoi manevre manuale sau tracţiune bipolară cu broşă prin marea tuberozitate a calcaneului şi prin extremitatea inferioară a tibiei) sau chirurgicale (cale de abord antero-internă, reducere, osteosinteză cu şurub sau broşe). În **F.**-luxaţie cu enucleare importantă, se indică uneori artrodeza tibio-astragalo-calcaneană precoce; aceeaşi conduită şi în **F.** cu mare cominuţie. **F.** parcelară a capului, gîtului sau corpului impune tratament ortopedic sau, mai rar, chirurgical (extirpare sau osteosinteză cu şurub sau broşă). **F.** deschisă reclamă toaleta locală, reducerea **F.**, imobilizare gipsată şi tratament cu antibiotice. Necroza aseptică are indicaţii de artrodeză. Artroza tibio-astragaliană şi subastragaliană se previne printr-o reducere anatomică; tulburările funcţionale importante impun artrodeza. Calusul vicios necesită uneori rezecţie modelantă, iar alteori artrodeză tibio-astragalo-calcaneană.

Fractura bazinului, soluţie de continuitate relativ rară (4—5% din totalul **F.**), survenită după accidente de circulaţie, prin cădere de la înălţime, după prăbuşiri de clădiri sau teren, şi cuprinde: **F.** centurii pelvine, **F.** parţială a oaselor bazinului, **F.** cotilului. **F.** *centurii pelvine*, soluţie de continuitate a zonelor slabe (arcul anterior în jurul găurii obturatoare, ramura orizontală a pubisului, ramura ascendentă a ischionului, simfiza pubiană, cavitatea cotiloidă, linia găurilor sacrate, regiunea articulaţiilor sacro-iliace). Se produce prin traumatism sagital (micşorarea diametrului antero-posterior, cu ruperea osului la nivelul ramurii orizontale a pubisului, ramurii ischio-pubiene, aripii sacrate sau la nivelul regiunii sacro-iliace), lateral (micşorarea diametrului transversal, cu ruperea osului la nivelul arcului anterior şi aripii iliace — **F.** tip Malgaigne, sau se fracturează şi aripa sacrată — **F.** Voillemier) sau vertical (cădere pe ischion — împingerea în sus a osului iliac, care cedează anterior, iar apoi se fracturează regiunea găurilor sacrate — **F.** Voillemier tipică).

F. este stabilă (deplasare redusă) sau instabilă (deplasare mare, interesarea organelor pelvine). Anatomo-patologic se distinge: F. arcului anterior, F. arcului posterior, F. complexă (arc anterior și posterior), F. dublă verticală anterioară (cu leziuni vezico-uretrale), F. dublă verticală homolaterală (F. Voillemier, F. Malgaigne), F. dublă verticală bilaterală (F. cvadruplă Malgaigne), F. dublă verticală încrucișată. Bolnavul este de obicei șocat, acuză dureri pelvine, prezintă impotență funcțională a membrelor inferioare, echimoze, rotația externă a membrelor inferioare (ascensiune hemibazin). Durerea la distanță de zona fracturată se provoacă apropiind oasele iliace (semnul Verneuil) sau îndepărtîndu-le (semnul Larrey) sau ducînd membrul inferior în abducție (semnul Gosselin); nu se insistă în căutarea acestor semne. Radiografia precizează diagnosticul. Diagnosticul diferențial se face cu F. gîtului femural sau luxația șoldului. Se însoțește de complicații imediate (ruptura uretrei, ruptura vezicii, leziuni nervoase, embolia grăsoasă, ruptura rectului sau vaginului) sau tardive (calusul vicios, escare). Tratamentul se face numai după deșocare și rezolvarea complicațiilor hemoragic-viscerale. În F. fără deplasare se indică repaus la pat 45—60 zile, cu reeducare funcțională precoce, masajul zonelor de sprijin. F. cu deplasare și ascensiune se reduce prin extensie continuă în axul membrului, iar în F. cvadruplă se practică tracțiune bilaterală (broșă supracondiliană) cu membrele în ușoară abducție; radiografii de control la pat. Deplasarea înăuntru se rezolvă prin tracțiune în axul gîtului femural (broșă prin marele trohanter), iar deplasarea în afară se tratează cu ajutorul hamacului. Mers la 2—3 luni purtînd o centură ortopedică. Tratamentul chirurgical se indică excepțional. Calusul vicios, cu bazin asimetric, necesită uneori osteotomia bazinului. Ruptura uretrei, vezicii, vaselor impune intervenție chirurgicală de urgență. F. *izolată a oaselor bazinului*, frecventă, include F. ilionului, ischionului, pubisului, sacrului și coccisului. În F. fără deplasare se recomandă repaus la pat timp de 30—60 zile combinat cu tratament funcțional. F. cu deplasare se reduce ortopedic și excepțional chirurgical (osteosinteză cu șuruburi, plăci etc.). Coccigodinia posttraumatică se rezolvă prin infiltrații peridurale, rezecția segmentului fracturat sau secțiunea plexului sacro-coccigian (Sicard). F. *cotilului*, soluție de continuitate a cavității cotiloide, produsă prin cădere pe regiunea trohanteriană sau lovitură la acest nivel, după un accident de circulație (izbire în tabloul de bord) sau prin cădere de la înălțime. Se deosebește F. peretelui posterior (postero-superioare și postero-inferioare), coloanei posterioare (cu luxație a capului femural posterior sau central), transversale pure (cu luxație intrapelvină a capului femural), coloanei anterioare (cu luxația anterioară sau internă a capului femural) și mixte (cominutivă). Bolnavul acuză dureri vii și impotență funcțională totală, prezintă uneori flexia, adducția, rotația internă și scurtarea unui membru inferior, o echimoză scrotală sau membrul inferior este în extensie; marele trohanter este înfundat (destinderea fasciei late — semnul Aliss). Se va cerceta obligatoriu: starea de șoc, circulația sanguină periferică, sensibilitatea și motilitatea periferică. Examenul radiografic precizează diagnosticul (radiografie de față a bazinului, incidență antero-posterioară a șoldului, incidență oblică alară și oblică obturatoare). Radiografia în poziție oblică alară se execută așezînd bolnavul înclinat la 45° pe șoldul lezat (evidențierea aripii iliace, marginii anterioare a osului iliac cu marginea corespunzătoare a cotilului și marginii posterioare a osului iliac). Radiografia în incidență oblică obturatoare se execută cu bazinul înclinat la 45° cu sprijin pe șoldul sănătos (se evidențiază cadrul obturator, coloana ilio-pubiană cu strîmtoarea superioară, marginea posterioară a cotilului și plafonul cotiloi-

dian). Diagnosticul diferenţial se face cu F. gîtului femural, luxaţia şoldului, protruzia acetabulară esenţială. Se însoţeşte de complicaţii (leziunile aparatului urinar, hematomul subperitoneal prin ruptura muşchilor obturator şi psoas iliac, paralizia nervului sciatic) sau tardive (coxartroza secundară, necroza ischemică a capului femural). Tratamentul începe după înlăturarea stării de şoc şi a leziunilor viscerale asociate. În F. fără deplasare se indică repaus la pat timp de 60 zile cu recuperare funcţională precoce, dar cu sprijin pe picior tardiv (la 4—5 luni). F. cu deplasare necesită: reducere extemporanee a capului cu imobilizare gipsată sau reducere prin extensie continuă, cu membrul inferior în abducţie (sau tracţiune-suspensie); uneori se indică tracţiunea laterală cu o broşă trecută vertical prin marele trohanter. Sprijinul pe picior se face tardiv (la 4—6 luni). Complicaţiile tardive care se produc în acest tip de F. reclamă un tratament chirurgical de la început (reducere şi fixare metalică).

Fractura calcaneului, soluţie de continuitate a calcaneului, cea mai frecventă dintre F. oaselor tarsului (2,50% din totalul F.), cu predominenţă la tineri (20—25 ani) şi la bărbaţi, producîndu-se prin smulgere (F. marii tuberozităţi), zdrobire (cădere de la înălţime, explozie de mină) sau forfecare, avînd traiect talamic (simplu sau cu înfundare), extratalamic (a marii tuberozităţi, marii apofize, micii apofize) sau cominutiv; F. talamică poate fi: fără deplasare, cu înfundare orizontală, cu înfundare verticală, cu înfundare mixtă sau cominutivă, gravă, iar cea extratalamică este izolată sau asociată la cea talamică. Bolnavul acuză dureri la nivelul călcîiului, prezintă tumefacţia regiunii calcaneene şi tibio-tarsiene, flictene (uneori), echimoză tardivă (la 2—8 ore) sau precoce (plantară — Mondor), iar la palpare se declanşează dureri vii la nivelul calcaneului (submaleolar) şi se constată mărirea diametrului transversal, micşorarea distanţei dintre vîrful maleolei şi sol, cu uşoară poziţie de valgus şi ştergerea bolţii plantare; plantograma evidenţiază prăbuşirea bolţii plantare. Impotenţa funcţională este accentuată în timpul mersului, iar flexia dorsală (tensionarea tendonului ahilian) sau prono-supinaţia piciorului (F. talamică) sînt dureroase. Examenul clinic local trebuie să fie întotdeauna completat cu examenul general al bolnavului, deoarece la o F. a calcaneului se poate asocia o F. de coloană vertebrală, gambă, bazin etc. Examenul radiografic este foarte important, prima interpretare radiografică a F. de calcaneu fiind dată de Desfosses (1895). Necesită trei incidenţe (profil, axială retrotibială, axială pretibială), iar tomografia se poate executa în două incidenţe: frontală şi profil. Pe radiografia din profil se constată linia plafonară Wilson (de la ciocul marii apofize la polul superior al marii tuberozităţi; normal, talamusul este situat deasupra acestei linii) şi unghiul Böhler (format din două linii, una care uneşte polul superior al talamusului cu vîrful marii apofize, şi alta care este tangentă la faţa superioară a marii tuberozităţi; normal, acest unghi bituberozitar este de 20—40°). În F. cu înfundare talamică, talamusul este sub linia Wilson, iar unghiul Böhler variază astfel: gradul I: 10—20°; gradul II: 10—0°; gradul III: sub 0° (inversat). Radiografia de profil apreciază concavitatea bolţii plantare sau gradul de orizontalizare a calcaneului (normal, calcaneul formează cu orizontala un unghi de 30°; în F. scade). Tot pe radiografia de profil se apreciază mărimea unghiului descris de către de Langre (biarticular), format de linia care uneşte vîrful talamusului cu ciocul apofizei mari şi linia care uneşte ciocul apofizei mari cu marginea inferioară a marei apofize (valoare normală 90—100°). Acest unghi scade în F. de calcaneu cu înfundare talamică.

Scanned with OKEN Scanner

Linia Burghele-Troianescu (linia cervico-tuberozitară) unește, în mod normal, polul superior al tuberozității posterioare a calcaneului cu gîtul astragalului și este tangentă la vîrful talamusului. În F. de calcaneu cu înfundare talamică, talamusul coboară sub această linie. Mult mai rar se recurge și la alte semne: unghiul crucial Gisanne, unghiul talamo-retrotalamic Fiorini, ș.a. Radiografia axială retrotibială evidențiază lărgimea calcaneului, interliniul astragalo-calcanean posterior (normal, interliniul apare sub forma a două linii paralele orientate ușor transversal) și eventualele F. ale marii tuberozități. Din încrucișarea a două linii: una tangentă la sustentaculum tali și alta, la fața laterală a calcaneului, ia naștere unghiul lui Preiss (normal: 15—17°; valorile cresc în F. talamice cu înfundare, deoarece diametrul transversal se mărește). Radiografia axială pretibială evidențiază marea apofiză și articulațiile astragalo-scafoidiană și calcaneo-cuboidiană. Tratamentul F. de calcaneu a fost mult controversat (peste 80 metode de tratament), mai ales al F. talamice. În F. talamică fără înfundare se preconizează tratament funcțional (repaus la pat cu piciorul pe atelă Braun, cu mișcări din gleznă după 7 zile; la 21 zile mers cu cîrje, fără sprijin și cu gamba și piciorul în bandaj elastic, iar Dautry asociază infiltrații lombare și locale retromaleolare cu hidrocortizon și alfachimotripsină) sau ortopedic (imobilizare în aparat gipsat simplu sau tip Graffin, cu cameră liberă posterioară pentru 60 zile, apoi tratament recuperator). F. talamică cu înfundare include pe lista metodelor de tratament: tratamentul conservator (repaus, băi calde, masaj ușor, bandă elastică), imobilizarea în aparat gipsat fără reducere (fără sprijin pe picior 2—3 luni sau cu sprijin pe aparat gipsat tip Graffin), reducerea ortopedică (manuală, instrumentală sau prin extensie continuă), reducere sîngerîndă (incizie laterală curbă sub și înapoia maleolei peroniere; reclinarea tendoanelor peronierilor; ridicarea suprafeței talamice înfundate cu o mișcare de levier; umplerea golului rămas cu un grefon iliac și osteosinteză) și artrodeza subastragaliană precoce (Stulz — abord lateral retro- și submaleolar, îndepărtarea cartilajului articular, ridicarea talamusului înfundat, grefă osoasă și fixare cu un cui Steinmann; aparat gipsat pentru 6 săptămîni, apoi se scoate cuiul și se aplică gips de mers pentru 8 săptămîni) practicată la 8—15 zile de la accident. În F. extratalamice fără deplasare se imobilizează piciorul în aparat gipsat pentru 40—60 zile, iar în cele cu deplasare se practică reducere ortopedică instrumentală sau sîngerîndă și osteosinteză. F. deschisă necesită rezolvarea leziunilor tegumentare, profilaxia și combaterea infecției și tratamentul leziunilor osoase. Osteoporoza posttraumatică se exteriorizează prin dureri, edem, contractură musculară, hiperemie cianotică și beneficiază de tratament medicamentos și fizical. Artroza subastragaliană, determinată de F. de calcaneu cu traiect talamic, impune artrodeza de necesitate. Piciorul plat valg se poate corecta prin susținătoare plantare și tratament chirurgical (rezecții, osteotomie de corecție, dubla sau tripla artrodeză).

Fractura claviculei, soluție de continuitate la nivelul claviculei, produsă în urma unui traumatism. Se pot produce printr-un mecanism indirect (cădere pe umăr, cădere pe cot cu brațul în abducție, cădere pe mînă cu cotul în extensie, tamponare) cu accentuarea curburii claviculei și fracturarea ei consecutivă, sau printr-un mecanism direct (lovirea regiunii claviculare cu un corp dur, căderea cu regiunea claviculară pe un corp dur, prin armă de foc). Se mai descriu F. de claviculă produse prin contracția violentă a cuplului muscular antagonist (mare pectoral-deltoid și sterno-cleido-mastoidian), prin



a

b

Fig. 25. Fractură închisă de claviculă cu deplasare: *a* — aspect radiografic de faţă înainte de intervenţia chirurgicală; *b* — aspect radiografic de faţă după reducere sîngerîndă şi osteosinteză cu broşă centromedulară.

a

b

Fig. 26. Fractură închisă de claviculă în „lemn verde":
a — aspect radiografic de faţă înainte de intervenţia chiururgicală; *b* — aspect radiografic de aţă după reducere sîngerîndă şi osteosinteză cu broşă centromedulară.

elongaţie (tracţiune brutală a braţului în abducţie), după manevre obstetricale brutale la naştere sau pe os bolnav (tumori, osteite, displazii etc.). Pot fi complete sau incomplete, cu deplasarea sau fără deplasarea fragmentelor, cu două fragmente sau mai multe (F. cominutive). După sediul F., se

descriu trei varietăţi clinice. F. *din treimea medie* (2/3 din cazuri) situată între inserţia ligamentului conoid şi locul unde prima coastă se încrucişează cu clavicula, cu traiect oblic în jos şi înăuntru; fragmentul intern este tras în sus şi înapoi de sterno-cleido-mastoidian, iar cel extern este tras în jos şi înainte de muşchiul deltoid, muşchiul mare pectoral şi prin greutatea membrului superior (se produce astfel o încălecare a fragmentelor cu scurtarea reliefului osos). Uneori, F. poate fi cominutivă, cu fragmente osoase aşezate perpendicular, care ameninţă sau lezează vasele, nervii sau tegumentul. F. *din treimea externă* (1/3 din cazuri) situată între articulaţia acromio-claviculară şi inserţia ligamentelor coraco-claviculare, cu traiect oblic în jos şi înăuntru sau transversal. Cel mai frecvent fragmentele de F. sînt fără deplasare datorită manşonului fibromuscular format de ligamentele coraco-claviculare şi inserţiile muşchiului deltoid, trapez şi subclavicular. Cînd linia de F. este situată mai extern, între ligamentul conoid şi trapezoid, fragmentul distal este tras în jos amintind de aspectul din luxaţia acromio-claviculară. Uneori, fragmentul distal este minim şi fără deplasare (F. juxta-articulară Delbet). F. *din treimea internă* este situată între articulaţia sterno-claviculară şi locul unde prima coastă încrucişează clavicula. Este o varietate rară (3—4%). Cînd traiectul de F. este situat în afara inserţiei claviculare a sterno-cleido-mastoidianului, deplasarea este identică cu cea din F. treimii medii. Dacă traiectul este situat înăuntrul acestei inserţii, fragmentul distal este ridicat în sus şi înăuntru prin acţiunea muşchiului sterno-cleido-mastoidian. Cel mai frecvent F. este fără deplasare. Cînd fragmentul proximal este mic se produce o subluxaţie sterno-claviculară. La copii se produce F. „en bois vert'' („în lemn verde"). Prin tamponare se produce o F. bipolară (Malgaigne) cu traiect la nivelul extremităţii distale şi proximale a claviculei; în cazuri rare se produce F. concomitentă a ambelor clavicule. Bolnavul cu F. de claviculă prezintă o poziţie antalgică a trunchiului (aplecat înainte şi de partea lezată, cu antebraţul susţinut de mîna sănătoasă), cu deformarea regiunii claviculare, bombarea regiunilor supra- şi subclaviculare, scurtarea distanţei acromio-sternale, prezenţa unei echimoze locale difuze, iar la palpare se declanşează dureri în punct fix, crepitaţii osoase şi mobilitate anormală. Mişcările active ale umărului sînt limitate antalgic. Leziunile claviculare bilaterale se insoţesc de stare de şoc, dispnee. Examenul clinic trebuie să se asocieze întotdeauna cu cercetarea sensibilităţii şi motilităţii membrului superior şi în teritoriul nervului circumflex, precum şi cu cercetarea pulsului la artera radială. Examenul radiografic furnizează detalii asupra focarului de F., absolut necesare pentru indicaţiile de tratament. Diagnosticul diferenţial trebuie făcut cu contuzia umărului, luxaţia acromio-claviculară, F. acromionului, luxaţia scapulo-humerală, luxaţia şi subluxaţia sterno-claviculară, cu torticolisul. De remarcat, F. pe os bolnav care implică alt prognostic şi altă atitudine terapeutică. F. de claviculă se pot însoţi de o serie de complicaţii: F. deschisă (produsă direct de agentul vulnerant sau indirect prin înţeparea pielii de un fragment osos), leziuni ale vaselor subclaviculare şi ale plexului brahial, leziuni pleuro-pulmonare (cu emfizem subcutanat, pneumotorax sau hemotorax), calusul vicios (bine tolerat), pseudartroza (excepţională — apare mai ales în cele tratate chirurgical), osteoliza posttraumatică a claviculei (este foarte rară şi poate produce pseudartroză). Tratamentul F. de claviculă este în general conservator, ortopedic. S-au descris peste 160 de mijloace ortopedice de menţinere a reducerii, deoarece F. de claviculă sînt greu de redus şi mai ales de menţinut reduse. În F. fără deplasare sau cu o deplasase mică a fragmentelor, se practică imobili-

zarea în bandaj Desault-Gerdy pentru 3—4 săptămîni la adulţi şi pentru 2 săptămîni la copii. Aceeaşi atitudine la bătrîni şi taraţi chiar şi în cazul F. cu deplasare. În F. cu deplasare din treimea medie se practică reducerea prin tracţiunea umărului în afară, în sus şi înapoi şi menţinerea printr-un bandaj Watson—Jones (în „8"). întărit sau nu cu feşi gipsate, pentru 3—4 săptămîni. În F. cu deplasare din treimea externă se recurge la bandaj compresiv. Menţinerea reducerii se mai poate realiza şi prin tracţiune continuă cu ajutorul inelelor Hidden. Examenul radiografic trebuie repetat la 7—15 zile. La politraumatizaţi se recurge la o simplă eşarfă sau se foloseşte metoda Couteaud: se culcă accidentatul pe spate la marginea patului, cu umărul în gol, braţul atîrnînd în jos şi antebraţul sprijinit pe un scăunel, timp de 10—14 zile, apoi se susţine membrul superior cu o eşarfă încă 3 săptămîni. La copii, Ombrédanne imobiliza într-un bandaj antebraţul şi mîna la spate, timp de 15 zile. Tratamentul chirurgical este indicat, în general, numai în cazul complicaţiilor (F. deschisă, F. cu fragment ascuţit ce ameninţă tegumentul sau pachetul vasculo-nervos subclavicular, pseudartroză, leziuni vasculo-nervoase asociate). Se indică tratament chirurgical şi în F. cu mare deplasare sau în F. bilaterale şi asociate cu volete costale. Restrîngerea indicaţiilor tratamentului chirurgical se datoreşte şi incidenţei crescute a unor riscuri: supuraţie, consolidare întîrziată, pseudartroză, cicatrici cheloide inestetice. Calea de abord este faţa anterioară a reliefului clavicular, centrat pe focarul de F. Osteosinteza se realizează cu placă metalică înşurubată (cea mai bună), tijă Küntscher centromedulară (bună), broşă Kirschner centromedulară sau broşă filetată Knowles (bună), cerclaj metalic (mediocră). Se preferă osteosinteza centromedulară cu broşă Kirschner mai groasă. Postoperator se imobilizează în eşarfă sau bandaj Desault pentru 3—4 săptămîni. Tratamentul F. deschise comportă toaleta chirurgicală a plăgii, urmată de sinteză cu placă, broşe, tije sau chiar fixator extern. În cazul asocierii leziunii venei subclaviculare se abordează focarul, se ligaturează vena şi apoi se practică osteosinteza. Leziunile nervoase asociate implică explorarea chirurgicală şi osteosinteza, Se operează numai pseudartrozele largi la oameni tineri şi activi, cu tulburări funcţionale.Se practică osteosinteza solidă, după avivarea capetelor osoase şi aplicarea de grefoane corticospongioase (între fragmente sau pe părţile laterale avivate). În pseudartroza infectată (după F. operate) se asanează focarul infectat (rezecţie segmentară minimă), se fixează fragmentele cu broşe şi se instalează un drenaj instilativ-aspirativ, iar mai tardiv, dacă este cazul, se practică osteoplastie. Calusul vicios, exuberant, care comprimă pielea, vasele şi nervii, necesită un simplu modelaj chirurgical, Nu se indică osteotomia de corecţie. (fig. 25, 26).

Fractura coccisului, soluţie de continuitate produsă prin traumatism direct (cădere pe un corp dur, lovire cu un corp dur), cu traiect simplu sau asociat cu o luxaţie sacro-coccigiană, coccisul deplasîndu-se antero-superior prin tracţionare de către musculatura diafragmului perineal. Bolnavul acuză dureri la nivelul regiunii sacrococcigiene, spontane sau, mai ales, la presiune şi defecaţie, iradiate uneori pe traiectul nervilor ruşinoşi. Radiografia de faţă şi, în special, de profil precizează diagnosticul. Tratamentul este în general conservator, cu evitarea compresiunii regiunii sacro-coccigiene, administrare de antalgice şi sedative. Instalarea coccigodiniei posttraumatice necesită ablaţia chirurgicală a coccisului sau rezecţia nervului presacrat. Consolidarea vicioasă a coccisului deplasat antero-posterior poate constitui o cauză de distocie.

Fractura cuboidului, soluţie de continuitate foarte rară, produsă prin traumatism direct (lovire cu un corp dur pe faţa dorso-externă a piciorului) sau indirect (rar) (cădere cu piciorul în poziţie digitigradă — comprimare între calcaneu şi metatarsiene), cu traiect sagital sau cominutiv, de obicei fără deplasare (aparat capsuloligamentar puternic). Bolnavul acuză dureri pe faţa dorsoexternă a piciorului, prezintă tumefacţie şi echimoză locală, iar la palpare se percep crepitaţii osoase. Examenul radiografic precizează diagnosticul. Tratamentul este în general ortopedic (aparat gipsat de mers modelat la nivelul bolţii plantare, pentru 30 zile). F. cu deplasare necesită tratament chirurgical (extirpare fragment mic sau osteosinteză cu şurub sau broşă).
Fractura cuneiformelor, soluţie de continuitate excepţională, frecvent asociată cu alte F. ale piciorului, produsă prin traumatism direct, cu traiect sagital, transversal sau cominutiv, interesînd în special primul cuneiform. Bolnavul acuză dureri la nivelul regiunii medio-tarsiene şi prezintă tumefacţie şi echimoză difuză. Examenul radiografic de faţă, profil şi poziţie intermediară precizează diagnosticul. Tratamentul este în general ortopedic (aparat gipsat de mers cu modelarea bolţii plantare pentru 30—45 zile); după consolidarea F. se indică susţinător plantar (evitarea producerii piciorului plat).
Fractura de oboseală (boala Deutschländer, fractură de marş), rară, depistată la militarii neantrenaţi după marşuri prelungite, interesează metatarsianul II sau III şi corespunde sindromului piciorului forţat. Semnele clinice sînt sărace: uşor edem dorsal, uneori o echimoză plantară şi discrete puncte dureroase la nivelul antepiciorului. Această F. se produce şi la excursioniştii neantrenaţi şi obosiţi, cu tonus muscular slăbit şi relaxare ligamentară. Localizări mai rare: tibie, gît femural.
Fractură deschisă, soluţie de continuitate a focarului de F. ce comunică cu exteriorul. Deschiderea focarului de F. se face din afară înăuntru (traumatism direct; risc mare de infecţie) sau dinăuntru în afară (înţeparea pielii prin fragment osos ascuţit; risc mic de infecţie). Uneori, o F. închisă iniţial se poate deschide prin eliminarea unei necroze cutanate (piele contuzionată, compresie produsă de fragmentele osoase sau aparatul gipsat). Cauchoix, Duparc şi Boulez (1957) disting trei tipuri de leziuni cutanate: tipul I (interesarea minimă a părţilor moi, cu plagă punctiformă), tipul II (plagă întinsă şi murdară sau cu plagă mică şi tegumente decoltate, divitalizate) şi tipul III (plagă foarte mare, cu osul neacoperit de părţi moi, cu multipli corpi străini şi ţesuturi devitalizate). Infecţia focarului este totdeauna posibilă. Deschiderea focarului de F. cere un tratament de extremă urgenţă. Principiile tratamentului în F. deschisă: intervenţie cît mai precoce, primul pansament de foarte bună calitate, primează tratamentul leziunii părţilor moi, eschilectomie economică. Osteosinteza se impune în funcţie de tipul leziunilor cutanate, tipul şi nivelul traiectului de fractură, vechimea accidentului sub şase ore, dotarea serviciului. Tratamentul plăgii este esenţial şi primează: toaletă mecanică (spălare cu bromocet şi ser fiziologic călduţ); îndepărtarea corpilor străini şi cheagurilor sanguine; excizie corectă, dar nu excesivă a pielii, excizia detaliată a ţesutului muscular şi aponevrozei zdrobite; hemostază îngrijită. O plagă accidentală nu se închide ca atare niciodată, ci trebuie transformată într-o plagă chirurgicală. În F. de tip I, sutura şi osteosinteza este frecvent posibilă. În F. de tip II, după toaleta minuţioasă a plăgii, plaga poate fi lăsată nesuturată, iar osteosinteza se face excepţional. În F. de tip III, se practică toaleta plăgii, acoperirea osului şi tendoanelor

prin: incizie verticală posterioară cutanată — aponevrotică de descărcare, lambou de rotaţie, grefă dermoepidermică primară. Ca mijloace de fixare a osului se pot folosi: fixatorul extern, broşe încrucişate, extensie continuă. Tratamentul ortopedic este indicat în F. fără deplasare, cu o deplasare minimă, în F. stabilă sau în fractura cominutivă. Se poate recurge şi la metoda Winnett *Orr*: focar deschis, gips închis, pansamente rare (F. deschisă în care focarul nu se poate închide imediat). În orice F. deschisă, se administrează bolnavului ser antitetanic şi anatoxină, eventual ser antigangrenos, precum şi antibiotice în doze masive. Se mai poate folosi: metoda Papineau cu sau fără decorticarea extremităţilor fragmentelor, permiţînd vindecarea concomitentă a leziunilor cutanate şi osoase în cca 4—5 luni, sau tibializarea peroneului (imobilizarea perfectă a focarului tibiei). În F. deschisă complicată cu gangrenă gazoasă, se practică incizii multiple, excizia părţilor moi devitalizate, se administrează ser antigangrenos polivalent şi antibiotice cu spectru larg; uneori, este necesară amputaţia la distanţă. Uneori se poate folosi oxigenarea locală în barocameră la presiunea de 3 atm (procedeul Boerema). (fig. 27, 28).

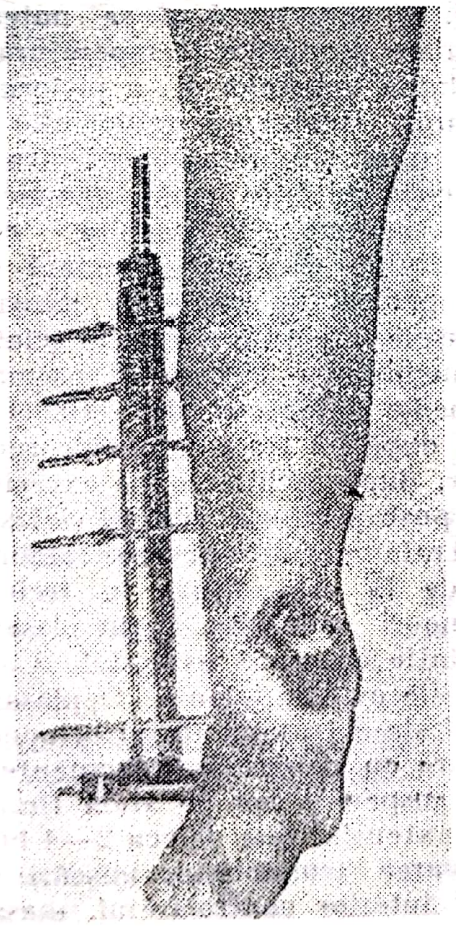

Fig. 27. Fractură deschisă de gambă cu leziuni tegumentare de tip III, operată cu fixator extern.

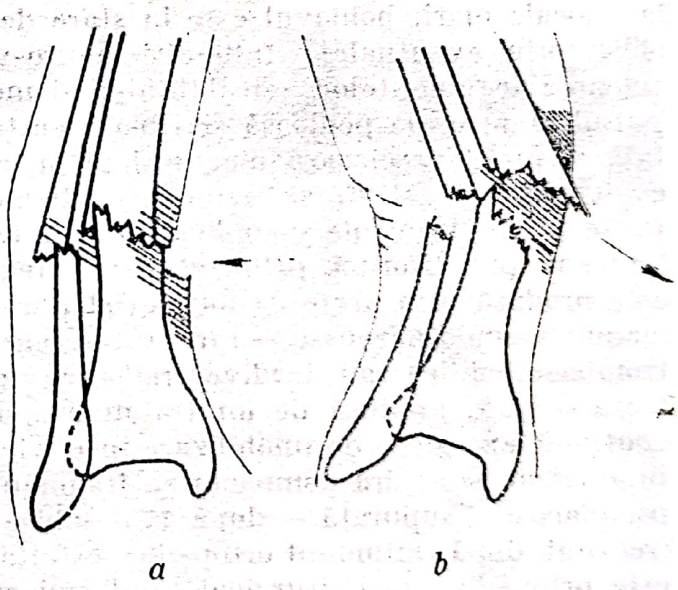

Fig. 28. Mecanismul deschiderii focarului în fracturile deschise de gambă:
a — deschiderea din afară înăuntru;
b — deschiderea dinăuntru în afară.

Fractura diafizei femurale, soluţie de continuitate a femurului (cuprinsă între o linie ce trece sub micul trohanter şi o linie ce trece la 10 cm deasupra interliniei articulare a genunchiului), frecventă şi însoţită de stare de şoc. Se produce prin traumatism direct (lovire cu un corp dur; strivire; armă de foc etc.) sau indirect (cădere de la înălţime — exagerarea curburii normale a femurului; accident de schi — torsiune), în special la copii şi adulţii tineri. De menţionat şi F. produsă după manevre obstetricale sau după metastaze sau tumori femurale. Traiectul de F. poate fi transversal, oblic, spiroid sau cominutiv, situat în treimea superioară, medie sau inferioară, fără deplasare, sau cu deplasare mare (frecventă). Deplasarea fragmentelor se produce sub acţiunea musculară (muşchii fesieri şi pelvitrohanterieni trag fragmentul superior în abducţie şi rotaţie externă, iar muşchii psoas-iliac îl trage în flexie pe bazin; muşchii abductori şi ischio-gambieri trag fragmentul inferior în sus şi înăuntru) şi de greutatea membrului inferior (rotaţia externă a fragmentului inferior). Bolnavul accidentat acuză dureri vii spontane şi provocate de mişcări la nivelul coapsei, unde se constată: deformare în „crosă", scurtarea regiunii (măsurînd distanţa dintre spina iliacă antero-superioară şi vîrful rotulei, bilateral), mobilitate anormală, crepitaţii osoase. Uneori, datorită traumatismului violent sau distrucţiilor tisulare locale mari, bolnavul este în stare de şoc. Se cercetează şi se notează obligatoriu eventualele tulburări neuro-vasculare periferice (temperatura şi culoarea tegumentelor, sensibilitatea şi motilitatea degetelor şi a piciorului, pulsul la arterele pedioasă şi tibială posterioară). Examenul radiografic de faţă şi profil precizează diagnosticul în cazul unei simptomatologii fruste, evidenţiază tipul F. şi leziunile articulare concomitente (şold, genunchi), F. se poate însoţi de complicaţii imediate (şoc traumatic; F. deschisă — rară, frecvent punctiformă prin înţeparea tegumentului dinăuntru înafară sau este produsă prin arme de foc sau strivire, cu pericol de gangrenă gazoasă; leziuni vasculo-nervoase — rare, interesează vasele femurale şi nervul sciatic; tromboemboliile) sau tardive (redoarea genunchiului — frecventă; pseudartroza — rară, produsă de un tratament ortopedic defectuos, de o tracţiune continuă excesivă, de imobilizare insuficientă, după un tratament chirurgical improvizat sau fără compactarea fragmentelor, după eschilectomie excesivă; pseudartroza supurată — după F. deschise sau postoperatorie; călusul vicios — frecvent după tratament ortopedic; osteita). Tratamentul F. diafizei femurale este ortopedic sau chirurgical. Cînd traiectul de F. este situat în treimea superioară şi este oblic în jos şi înăuntru, uneori reducerea (prin plasarea fragmentului inferior în abducţie, flexie şi rotaţie externă) este stabilă şi o imobilizare în aparat gipsat pentru 90—120 zile este suficientă. Deplasarea secundară şi insuficienţa reducerii obligă la folosirea tratamentului ortopedic doar la copii sau în F. incomplete. F. diafizare cu deplasarea fragmentelor necesită reducere prin extensie continuă (cu suspensie sau pe atelă Braun) sau sîngerîndă urmată de osteosinteză. Durata extensiei este de cca 2—4 luni, cu contracţii izomerice ale cvadricepsului, ridicarea trunchiului, mişcări ale membrelor superioare, mişcări ale membrului inferior controlateral, masaje ale musculaturii, mobilizare activă şi progresivă a genunchiului şi mers tardiv (la cca 3—4 luni). În F. diafizare înalte extensia se face în abducţie şi uşoară flexie, cu genunchiul rotat extern (25°), iar după 30 zile se imobilizează în aparat gipsat pelvi-pedios în abducţie. F. subtrohanteriene sînt mai dificil de tratat, reducerea ortopedică fiind instabilă sau imposibilă, iar

a *b*

Fig. 29. Fractură închisă a diafizei femurale cu deplasare:

a — aspect radiografic de față înainte de intervenția chirurgicală; *b* — aspect radiografic de față după reducere sîngerîndă și osteosinteză cu tijă centromedulară tip Küntscher.

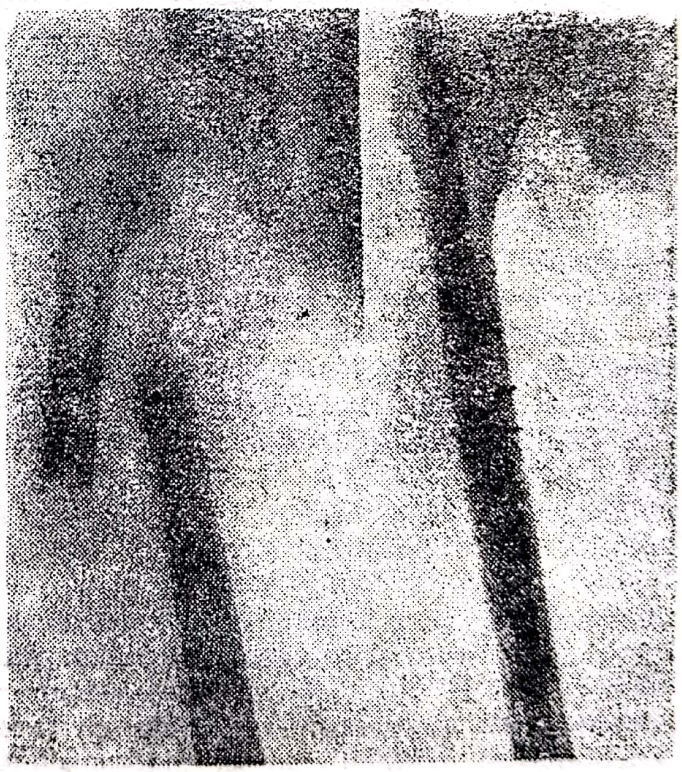

a *b*

Fig. 30. Fractură închisă a diafizei femurale cu deplasare:

a — aspect radiografic de fa ă înainte de intervenție; *b* — aspect radiografic de față după reducere sîngerîndă și osteosinteză cu tijă centromedulară tip Küntscher și două cercuri de sîrmă.

redoarea de genunchi este inevitabilă. Tratamentul chirurgical este indicația generală în F. diafizei femurale, în general, și F. subtrohanteriene, în particular (abord postero-extern retrotrohanterian prin septul intermuscular extern sau transmuscular, cu expunerea focarului de F. subtrohanterian, reducerea sa și osteosinteză cu: placă adaptată, cui-placă, șurub-placă tijă Küntscher, cerclaje metalice, șuruburi în planuri diferite sau fixator extern). Rezultatele cele mai bune se obțin folosind placa înșurubată sau cuiul-placă.



a *b*

Fig. 31. Fractură închisă cominutivă a diafizei femurale cu deplasare:

a — aspect radiografic de față înainte de intervenția chirurgicală; *b* — aspect radiografic de față după reducere sîngerîndă și osteosinteză cu tijă centromedular Küntscher și 3 șuruburi.



b *a*

Fig. 32. Fractură închisă cominutivă a diafizei femurale cu deplasare;

a — aspect radiografic de față înainte de intervenția chirurgicală; *b* — aspect radiografic după reducere sîngerîndă și osteosinteză cu placă înșurubată cu compresiune. Se remarcă asamblarea fragmentelor mici în focarul de fractură.

cu compresiune în focar. Cînd fragmentul proximal este mai lung, iar traiectul de F. este transversal sau ușor oblic, se folosește tija centromedulară bine calibrată, după alezaj al canalului medular; uneori se asociază cerclaje metalice sau un hoban extern din fir metalic (F. spiroide sau oblice lungi). Tratamentul ortopedic al F. diafizare propriu-zise constituie o excepție și se indică la copii sau în cazuri de contraindicații chirurgicale la adulți (F. deschise supurate, F. cominutive și asociate cu complicații loco-generale). La copii, se practică tracțiune continuă la zenit cu imobilizare gipsată consecutivă. De aceea, tratamentul chirurgical este indicația majoră. Se operează de obicei la 3—4 zile de la accident, după reechilibrarea hidroelectrolitică a bolnavului. În așteptarea intervenției, membrul lezat este imobilizat temporar pe extensie continuă transosoasă, cu o tracțiune de 1/6 din greutatea corpului (relaxarea musculaturii și axarea fragmentelor osoase). Calea

a *b*

Fig. 33. Fractură închisă cominutivă a diafizei femurale proximale cu mare deplasare:

a — aspect radiografic de faţă înainte de intervenţia chirurgicală; *b* — aspect radiografic de faţă după reducere sîngerîndă cu osteosinteză cu cui-placă înşurubată, după asamblarea fragmentelor intermediare la fragmentele principale cu ajutorul a 5 şuruburi separate.

de abord este postero-laterală externă, pătrunzînd pe sub vastul extern; se evită decolarea periostică mare şi se fixează focarul cu tijă centromedulară (indicaţie majoră), bine calibrată şi după alezaj, sau placă înşurubată. În F. spiroidă sau cu fragment intermediar mare, la tija centromedulară se asociază şuruburi sau cerclaje. Este preferabil să se folosească osteosinteza cu focar închis, respectîndu-se astfel vascularizaţia periferică şi favorizînd astfel consolidarea (condiţii tehnice speciale). În F. vechi sau cominutive se asociază şi grefe spongioase. Imobilizarea gipsată se asociază cel mult o lună de zile sau poate fi inutilă dacă montajul este solid. Recuperare precoce. Tija se extrage după minimum un an. Osteosinteza cu placă este indicată în F. oblică lungă sau spiroidă, cominutivă, etajată sau situată în treimea superioară sau inferioară a diafizei femurale (de preferat: cuiul-placă monobloc). Pentru a transforma forţele de tensiune în forţe de presiune, placa se fixează pe faţa postero-externă, iar pentru neutralizarea forţelor de flexiune în F. diafizare joase, şi excepţional, se pot folosi două plăci (pe faţa postero-externă şi anterioară sau pe faţa postero-externă şi anterointernă). În F. diafizară femurului, mai ales la taraţi, bătrîni, şocaţi se poate aplica şi osteosinteza elastică stabilă, folosind 2—3 tije Ender în arc secant (Firică) ce realizează o compresiune de tip elastic cu efect osteogenetic, tije asociate uneori cu cercuri de sîrmă sau şuruburi. Sistemul osos (schelă rigidă a aparatului locomotor) este acţionat de hobane naturale (muşchii şi ligamentele); în cazul unei diafize femurale fracturate, solicitarea în flexiune poate fi anulată prin tija centromedulară cu alezaj sau placă metalică cu compresiune, plasată de preferinţă, pe faţa postero-externă a osului. Astfel se asigură o sinteză metalică fermă, cu mobilizare şi sprijin precoce. F. deschisă, cu dila-

a *b*

Fig. 34. Fractură închisă cominutivă a diafizei femurale proximale cu deplasare :

a — aspect radiografic de față înainte de intervenția chirurgicală ; *b* — aspect radiografic de față după reducere sîngerîndă și osteosinteză cu 3 tije Ender și 7 cercuri de sîrmă.

cerări mari ale masei musculare, beneficiază de aplicarea fixatorului extern. uneori, sînt condiții favorabile pentru osteosinteză cu tijă K centromedulară; Cînd plaga este foarte mică și curată se poate practica osteosinteza cu placă înșurubată. De obicei, se intervine chirurgical, practicîndu-se osteosinteză metalică, după cicatrizarea plăgii (la cca 15—20 zile) și se preferă extensia continuă de urgență. Luxația șoldului asociată, necesită reducerea după fixarea solidă a focarului. Asocierea F. de femur cu F. de cotil sau de inel pelvin beneficiază de tratament chirurgical concomitent sau de tratament chirurgical al F. de femur asociat cu tracțiune-suspensie. Leziunile vasculare asociate impun tratament chirurgical de urgență, după efectuarea unei arteriografii; se practică osteosinteză și apoi sutură vasculară sau proteză de dacron sau grefă venoasă. Leziunile nervului sciatic, rare, necesită explorarea nervului (bolnavul în decubit ventral), sutura sa și osteosinteza. F. pe os bolnav se operează fixînd focarul cu tijă sau placă (și ciment acrilic) și recoltînd pentru examen anatomo-patologic. Calusul vicios, cu deformare în crosă și scurtare, cu tulburări funcționale, implică tratament chirurgical: osteotomie de reaxare (plană, cuneiformă, îndințată), osteosinteză solidă și osteoplastie cu grefe spongioase. Pseudartroza, rară, comportă decorticare osteomusculară, îndepărtarea țesutului fibros interpus, avivarea fragmentelor, permeabilizarea canalului medular, osteosinteză solidă și osteoplastie cu grefon

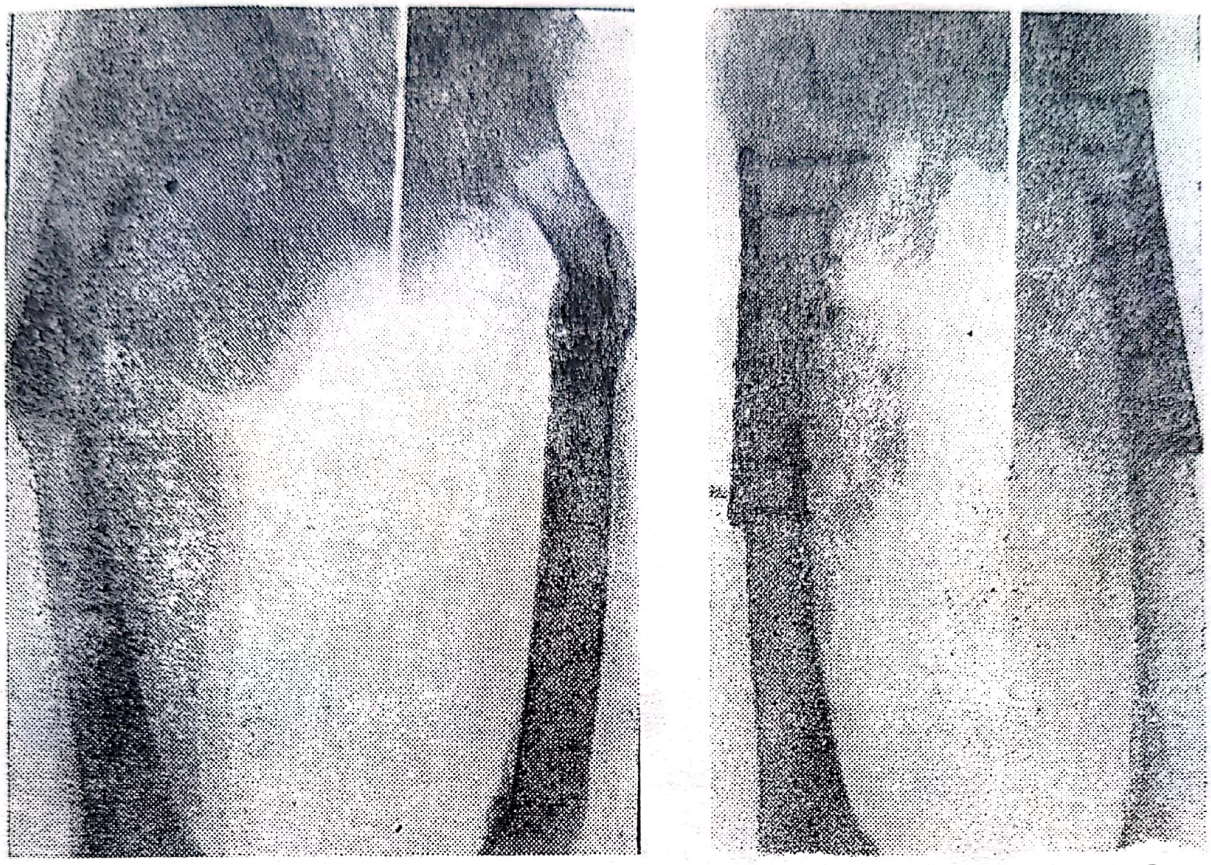

a *b* *a* *b*

Fig. 35. Calus vicios după fractură diafizară de femur tratată ortopedic: *a* — aspect radiografic de față și de profil înainte de intervenția chirurgicală; *b* — aspect radiografic de față și de profil după intervenție (rezecție cunieformă de corecție și osteosinteză cu placă înșurubată cu compresiune interfragmentară).

rigid (iliac, tibial, costal) sau grefe spongioase. → *Redoarea genunchiului* este frecventă. Pseudartroza supurată necesită intervenție chirurgicală pentru rezolvarea simultană a supurației și pseudartrozei (decorticare osteomusculară largă); excizia țesuturilor necrozate și sclerozate, a fongozităților și sechestrelor osoase; rezecția economică, în „scară", a extremităților osoase sclerozate; imobilizare cu un fixator extern cu compresiune aplicat pe fața externă a coapsei, drenaj instilativ-aspirativ, irigînd continuu focarul cu soluție de antibiotice timp de 7—30 zile; imobilizare complementară în aparat gipsat pelvi-podal); uneori, se poate utiliza tija centromedulară bine calibrată, după un bun alezaj (fig. 29, 30, 31, 32, 33, 34, 35).

Fractura diafizei humerale, soluție de continuitate la nivelul humerusului de la gîtul chirurgical (marginea inferioară a inserției marelui pectoral) pînă la regiunea supracondiliană (la 3—4 laturi de deget deasupra interliniului articulației cotului). Se întîlnește mai frecvent la adulți și se produce prin mecanism direct (lovire cu un corp dur, lovire de un corp dur, strivire etc.) sau, mai des, prin mecanism indirect (cădere pe mînă sau pe cot, torsiunea brațului, contracturi musculare violente, manevră de degajare a brațului în timpul nașterii etc.). Poate interesa osul în treimea superioară, medie sau inferioară, dar cel mai frecvent se produce la unirea treimii medii cu

Fig. 36. Fractură închisă spiroidă lungă a diafizei humerale cu deplasare moderată, care beneficiază de tratament ortopedic (ghips de antrenare).



a *b*

Fig. 37. Fractură închisă a diafizei humerale cu deplasare:

a — aspect radiografic de față înainte de intervenția chirurgicală; *b* — aspect radiografic de față după reducere sîngerîndă și osteosinteză cu placă înșurubată cu compresiune interfragmentară.

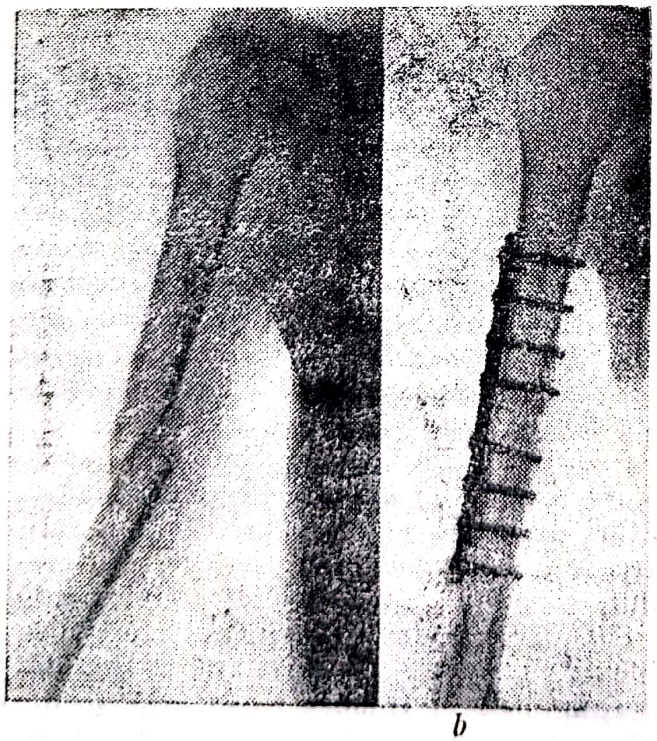

b

Fig. 38. Pseudartroză a diafizei humerale cu paralizie de nerv radial:

a — aspect radiografic de față înainte de intervenția chirurgicală; *b* — aspect radiografic de față după neuroliză, cura pseudartrozei, osteosinteză cu placă înșurubată cu compresiune. De remarcat că paralizia de radial s-a remis după 2 luni de la intervenția chirurgicală.

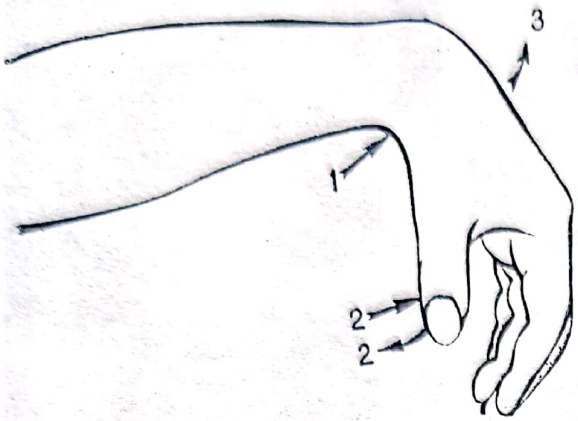

Fig. 39. Paralizie radială:
1 — aspectul mîinii căzînde; *2* — police flectat (abducţia sa imposibilă); *3* — extensia mîinii este imposibilă.

a *b*

Fig. 40. Fractură a diafizei humerale proximale pe metastază de neoplasm bronhopulmonar:
a — aspect radiografic înainte de intervenţia chirurgicală; *b* — aspect radiografic după chiuretarea focarului şi osteosinteză cu tijă centromedulară completată cu ciment acrilic „Simplex".

cea inferioară (la nivelul şanţului de torsiune). Traiectul de F. poate fi transversal, oblic, spiroid sau cominutiv. La copii se întîlneşte frecvent F. incompletă, în „lemn verde" sau subperiostică. De obicei, F. este cu deplasare: fragmentul superior este tras în afară şi înainte de muşchiul deltoid şi marele pectoral, iar cel inferior în sus şi înăuntru de coraco-brahial sau rămîne vertical sub acţiunea gravitaţiei şi greutăţii membrului; dacă traiectul de F. se află situat între inserţiile marelui pectoral şi deltoidului, fragmentul superior este tras în abducţie şi rotaţie externă de muşchii rotatori externi ai umărului, dar reţinut în abducţie de marele pectoral, iar fragmentul inferior rămîne vertical sau se deplasează în abducţie prin acţiunea muşchiului deltoid. În F. situate în treimea inferioară, fragmentele de F. pot să nu fie deplasate datorită manşonului muscular format de triceps şi brahialul anterior. În general, se constată deplasarea fragmentelor de F., cu unghiulaţia, încălecarea şi decalajul lor. Bolnavul are o atitudine „umilă" (Desault), cu braţul tumefiat şi deformat în crosă, cu o echimoză locală tardivă şi acuză o durere vie spontană sau provocată de palpare sau mişcări. La palparea

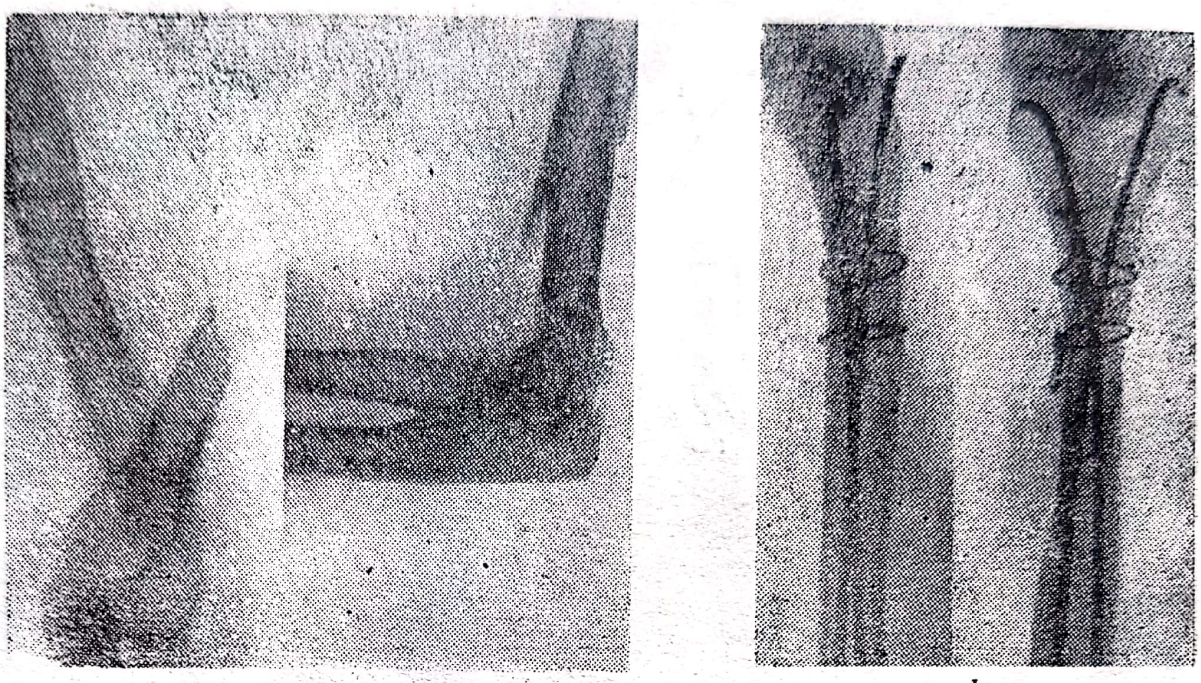

a *b*

Fig. 41. Fractură închisă a diafizei humerale distale cu mare deplasare: *a* — aspect radiografic de față și de profil înainte de intervenția chirurgicală; *b* — aspect radiografic de față și de profil după reducere sîngerîndă și osteosinteză cu broșe groase în arc secant simplu și 2 cercuri de sîrmă.

cu blîndețe se constată mobilitate anormală și uneori crepitații osoase, iar distanța acromion-epicondil este mai mică decît în partea opusă. Examenul clinic trebuie completat întotdeauna cu cercetarea sensibilității și motilității membrului superior (starea integrității nervului radial), precum și cu cercetarea circulației periferice (pulsul arterei radiale). Paralizia nervului radial dă aspectul de mînă în „gît de lebădă". Examenul radiografic se efectuează din profil (cu brațul sprijinit pe casetă prin fața sa internă, iar antebrațul în flexie ușoară și în pronație) și din față (bolnavul în decubit dorsal, cu brațul în abducție ușoară, sprijinit bine pe mijlocul casetei, cu fața palmară a mîinii în supinație). Radiografia trebuie să cuprindă concomitent articulația umărului și cotului. Diagnosticul diferențial trebuie făcut cu contuzia brațului, ruptura mușchiului biceps sau cu fractura pe os bolnav (metastază tumorală, distrofie osoasă, osteomielită). F. humerusului se însoțesc de o serie de complicații imediate (paralizia nervului radial, prin leziune frecventă la nivelul șanțului de torsiune, cu prognostic raportat la gradul leziunilor anatomice; leziunile arterei humerale produse prin contuzie, comprimare, înțepare sau ruptură și însoțite de un sindrom de ischemie periferică acută; F. deschisă — rară; leziunea nervilor median sau cubital — foarte rară) sau tardive (calusul vicios, bine tolerat dacă nu jenează funcția articulațiilor vecine, funcția musculară, nu comprimă nervii și vasele sau decalajul fragmen-

telor nu este mare; pseudartroza este urmarea frecventă a tratamentului chirurgical defectuos aplicat sau după un tratament ortopedic într-o F. transversală cu interpoziţie musculară; pseudartroza supurată şi osteita cronică — consecinţă a unei F. deschise sau a tratamentului chirurgical; malignizarea traiectului fistulos osteitic — foarte rar; tulburări trofice loco-regionale; redoarea articulaţiilor vecine). Tratamentul este, în general, ortopedic. F. fără deplasare sau cu o deplasare minimă a fragmentelor beneficiază de o imobilizare în aparat gipsat toraco-brahial cu cotul lîngă torace (confecţionat pe o atelă în „U" ce înconjoară cotul), pentru 6—7 săptămîni, cu mişcări ale cotului la 3—4 săptămîni. În F. cu deplasare se obţin rezultate foarte bune cu ajutorul aparatului gipsat de atîrnare tip Caldwell, cu o greutate în funcţie de traiectul de F. şi deplasarea fragmentelor. Această imobilizare se menţine în general 3—4 săptămîni, cu control periodic (risc de diastazis interfragmentar), apoi se imobilizează în bandaj Desault sau aparat gipsat toraco-brahial pentru încă 3 săptămîni. Uneori, în F. cu deplasare din treimea superioară se mai procedează la reducerea ortopedică (sub anestezie, se tracţionează braţul în abducţie, manevre manuale la nivelul focarului) şi se imobilizează în aparat gipsat toraco-brahial cu braţul în abducţie de 60° şi anteducţie de 30°. Se mai foloseşte aparatul gipsat circular care cuprinde umărul (cu feşile bine mulate), braţul, cotul flectat, antebraţul şi pumnul sau se poate utiliza o atelă gipsată posterioară mulată bine pe umăr, ce coboară pe faţa postero-externă a braţului, trece pe faţa postero-externă a cotului flectat, merge în spirală pe antebraţ şi se termină la pliurile de flexiune metacarpo-falangiene; atela se fixează cu faşă de tifon, menţinîndu-se în jur de 45 zile, apoi se începe mobilizarea cotului. La copii, se practică reducerea prin tracţiune în axul braţului pus în abducţie de 60—90°, rotaţie externă de 30° şi anteducţie de 25°, apoi se imobilizează în aparat gipsat toraco-brahial. La copiii mari se poate obţine o reducere prin tracţiune continuă timp de 10 zile cu ajutorul unui aparat de abducţie tip Pouliquen (confecţionat şi din atele Krammer ce se fixează la torace cu 2—3 feşi) urmată de imobilizare în aparat gipsat toraco-brahial pentru 21 zile. Tratamentul chirurgical este rar indicat: F. ireductibile ortopedic (cu interpoziţie musculară), F. deschise, F. complicate cu leziuni vasculo-nervoase, F. la politraumatizaţi, F. bilaterale. Diafiza humerală se poate aborda pe cale externă, brahială anterioară, postero-externă, bicipitală externă sau internă; calea externă este cea mai folosită. Pentru fixarea focarului de F. se foloseşte: placa înşurubată cu compactare (cel mai bun mijloc de osteosinteză deoarece blochează rotaţia fragmentelor, fiind indicată în F. transversale, oblice lungi şi spiroide); tija Küntscher (indicată în F. transversale, iar dacă este bine calibrată şi bătută după alezajul canalului medular prin foseta supraolecraniană dă rezultate foarte bune, iar postoperator imobilizare în abducţie); şuruburi în planuri diferite (în F. oblice lungi sau spiroide, sau fixarea unui fragment intermediar); broşe multiple (introduse prin foseta supraolecraniană) (procedeu Hackethal); cerclaj metalic (osteosinteză complementară în cazul unui fragment intermediar sau în F. oblice lungi şi spiroide) cu rezultate mediocre. În F. mai vechi se adaugă o grefă osoasă autogenă „onlay" fixată la fragmentele osoase. F. deschise se operează de urgenţă şi implică toaleta minuţioasă a plăgii urmată de osteosinteză sau stabilizarea focarului cu fixator extern, prin extensie continuă transolecraniană cu braţul în abducţie sau broşe în „X". În F. diafizare asociate cu paralizie de nerv radial se pun probleme deosebite. F. ce necesită tratament chirurgical rezolvă totodată şi problema nervului care se eliberează sau este suturat. Dacă F. se tratează ortopedic,

iar paralizia radială persistă, după tratament medicamentos prealabil, se indică explorarea nervului la 6—8 săptămîni (cînd F. este consolidată) practicîndu-se neuroliză, sutură nervoasă secundară, grefă nervoasă sau transplantare tendinoasă (pentru a recupera extensia mîinii și degetelor și abducția policelui). Dacă paralizia radială survine imediat după manevrele de reducere ortopedică este necesară intervenția chirurgicală imediată. Pseudartroza diafizei humerale se produce, în general, după tratament chirurgical (deperiostare excesivă a fragmentelor, osteosinteză instabilă) sau, mai rar, după tratament ortopedic (F. transversale cu interpoziție musculară interfragmentară sau deplasare sub gips). Ea presupune o decorticare osteo-periostică, avivarea fragmentelor, fixarea cu placă cu compactare sau tijă bine calibrată, asociată cu grefă iliacă sau tibială fixată cu șuruburi; cînd se extirpă mai mult din capetele osoase sclerozate se preferă rezecția în „scară" și completarea defectului osos printr-un grefon iliac fixat în bloc cu placă înșurubată. În pseudartroza supurată se aplică un fixator extern, după toaleta chirurgicală a focarului osteitic. Calusul hipertrofic ce determină tulburări neuro-vasculare necesită intervenție chirurgicală de modelaj și decompresiune, iar decalajul important al fragmentelor implică osteotomia de corecție (derotare) (fig. 36, 37, 38, 39, 40, 41).

Fractura diafizei oaselor antebrațului, soluție de continuitate a diafizei cubitusului sau (și) radiusului. Sînt frecvente și se produc mai ales la copii și

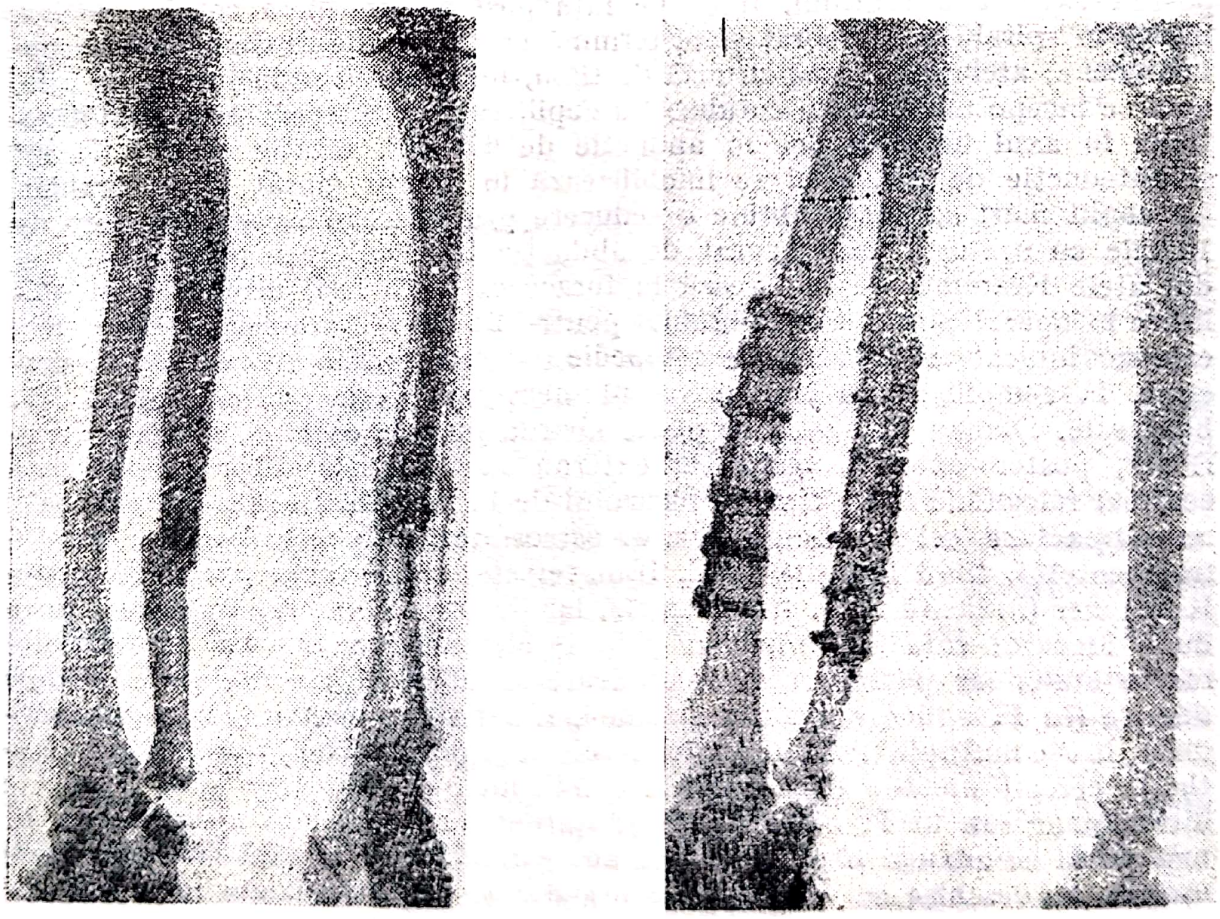

a *b*

Fig. 42. Fractură diafizară închisă a ambelor oase ale antebrațului: *a* — aspect radiografic de față și de profil înainte de intervenția chirurgicală; *b* — aspect radiografic de față și de profil după reducere sîngerîndă și osteosinteză cu placă înșurubată.

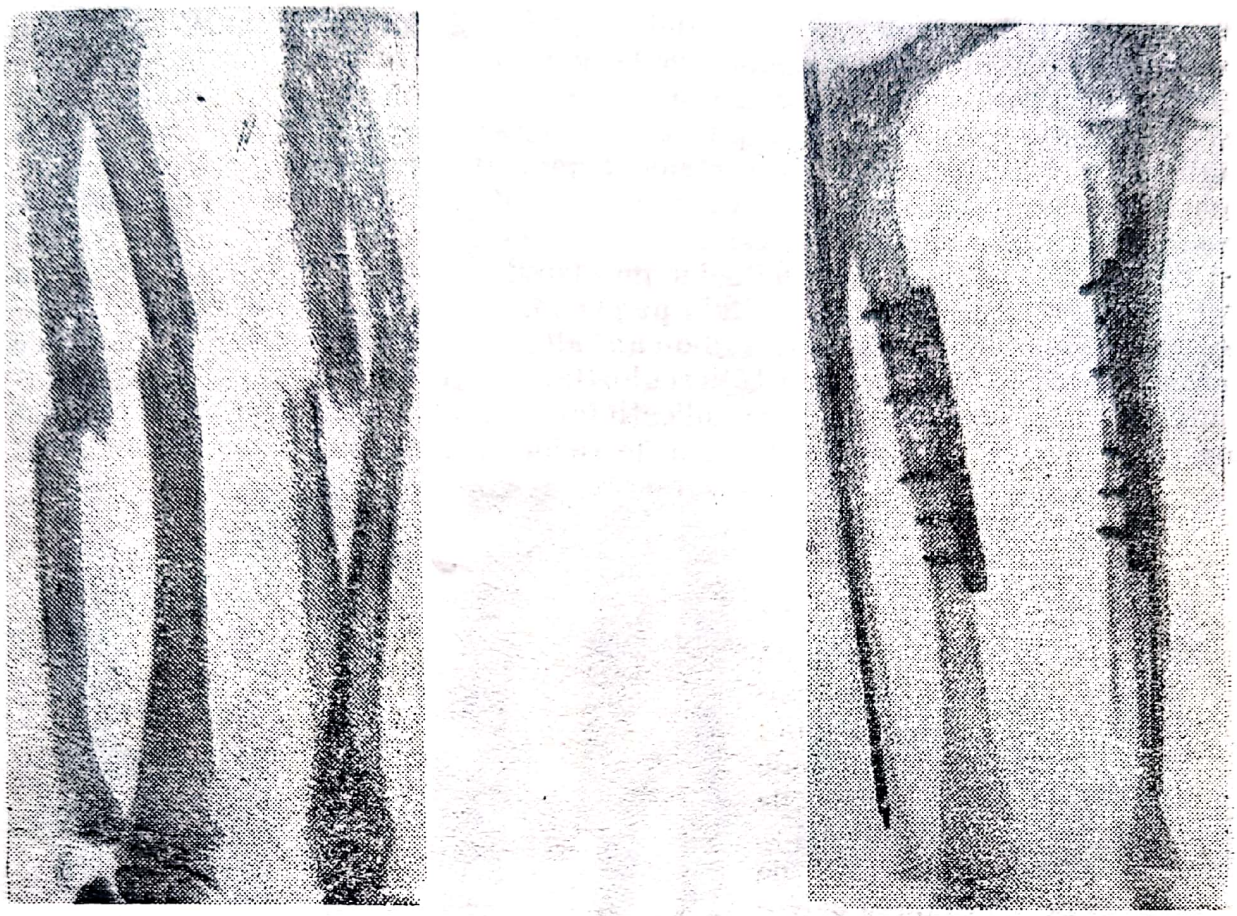

a *b*

Fig. 43. Fractură diafizară închisă a ambelor oase ale antebraţului:
a — aspect radiografic de faţă şi de profil înainte de intervenţia chirurgicală;
b — aspect radiografic de faţă şi de profil după reducere sîngerîndă şi osteosinteză cu placă înşurubată pe radius şi 3 broşe centromedulare pe cubitus.

adolescenţi, dar şi la adulţi, reprezentînd 55% din totalul F. de antebraţ. Mecanismul de producere este căderea pe mînă, cu exagerarea curburilor normale ale oaselor: se fracturează mai întîi radiusul (prin care se transmite greutatea corpului), iar dacă agresiunea continuă, se fracturează şi cubitusul. Mecanismul de producere direct (lovire cu un corp dur, lovire de un corp dur, prin torsiunea bruscă de către manivelă etc.), este mai rar implicat şi interesează frecvent cubitusul. Traiectul de F. poate fi situat în treimea superioară, medie sau inferioară, poate fi complet sau incomplet (în „lemn verde"), simplu (transversal, oblic sau spiroid) sau cominutiv (cu trei, mai multe fragmente sau etajat). Fragmentele de F. sînt de obicei deplasate (încălecare, unghiulare, decalaj); decalajul sau rotaţia constituie deplasarea cea mai importantă a F. oaselor antebraţului. Cînd traiectul de F. este situat în treimea superioară a radiusului, deasupra inserţiei rotundului pronator, fragmentul proximal va fi rotat în supinaţie completă de scurtul supinator şi bicepsul brahial, iar cel distal în pronaţie prin acţiunea rotundului şi pătratului pronator. Dacă traiectul de F. este situat sub inserţia rotundului pronator, fragmentul superior se aşază într-o poziţie intermediară sub acţiunea supinatorilor şi muşchiului rotund pronator, iar fragmentul inferior se aşază în pronaţie sub acţiunea muşchiului pătrat pronator. Bolnavul acuză dureri

în punct fix la nivelul antebraţului tumefiat şi deformat. În F. complete se poate constata mobilitate anormală şi crepitaţii osoase, iar durerea este foarte vie. Se va cerceta obligatoriu starea circulaţiei periferice (culoarea şi temperatura tegumentelor, pulsul la artera radială), precum şi sensibilitatea şi motilitatea mîinii şi degetelor. Examenul radiografic precizează diagnosticul şi necesită executarea de radiografii de faţă (cu braţul pe masă orizontal şi pe faţa sa internă, iar antebraţul este flectat şi mîna în pronaţie) şi de profil (cu braţul perpendicular pe planul casetei şi antebraţul flectat la 90° şi sprijinit cu marginea cubitală pe placă). Radiografiile vor cuprinde obligatoriu cele două articulaţii radio-cubitale. Pentru aprecierea gradului de prono-supinaţie se ia ca reper tuberculozitatea bicipitală. Fracturile antebraţului se însoţesc de o serie de complicaţii imediate (F. deschisă; leziuni vasculo-nervoase — rare) sau tardive (calusurile vicioase, care au răsunet funcţional

a b

Fig. 44. Fractură diafizară închisă cominutivă a ambelor oase ale antebraţului : *a* — aspect radiografic de faţă şi de profil înainte de intervenţia chirurgicală ; *b* — aspect radiografic de faţă şi de profil după osteosinteză cu placă înşurubată pe ambele focare.

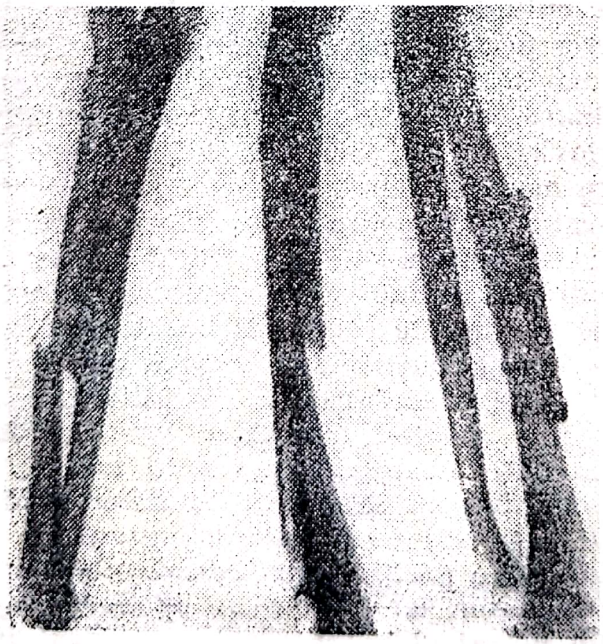

a b

Fig. 45. Fractură închisă cominutivă a diafizei radiale cu deplasare : *a* — aspect radiografic de faţă şi de profil înainte de intervenţia chirurgicală ; *b* — aspect radiografic de faţă după reducere sîngerîndă şi osteosinteză cu placă înşurubată cu compresiune interfragmentară.

a *b*

Fig. 46. Fractură diafizară cubitală distală :
a — aspect radiografic de față și de profil înainte de intervenția chirurgicală ; *b* — aspect radiografic de față și de profil după osteosinteză cu broșă centromedulară.

asupra prono-supinației; în special cînd s-au format pe o F. cu decalaj sau au produs o sinostoză; pseudartrozele se produc mai des după tratamentul chirurgical incorect și mai frecvent cînd F. celor două oase se găsește la același nivel; sindromul Volkmann). Tratamentul F. diafizei oaselor antebrațului diferă după felul traiectului de F., după vîrsta bolnavului și după deplasarea fragmentelor. La copii, cu F. în „lemn verde" sau chiar cu deplasare mică se practică reducerea ortopedică sub anestezie generală și se imobilizează în aparat gipsat brahiopalmar pentru cca 4—6 săptămîni. La adult, tratamentul ortopedic este indicat numai în F. fără deplasare, cu deplasare minimă sau cominutive, fără posibilități de tratament chirurgical. Reducerea se practică sub anestezie generală, prin extensie, contraextensie și manevre manuale în focar. Imobilizarea se face cu ajutorul unui aparat gipsat brahio-palmar cu antebrațul în poziție intermediară. Decalajul fragmentelor se controlează radiografic: în poziție intermediară, stiloida cubitală se proiectează în mijlocul extremității inferioare a radiusului, iar tuberozitatea bicipitală nu trebuie să se vadă (prezența ei arată decalajul în supinație a fragmentului radial superior; în supinație completă, tuberozitatea bicipitală se află în mod normal la nivelul marginii interne a radiusului). De asemenea, îngustarea spațiului interosos vizibilă pe radiografia de față reprezintă semnătură radiologică a decalajului. Urmărirea atentă a circulației

sanguine, a sensibilității și motilității degetelor este foarte importantă după aplicarea aparatului gipsat. Tratamentul chirurgical este indicat de la început în F. cu deplasare, în F. deschise, în F. cu complicații vasculo-nervoase, în eșecul tratamentului ortopedic. Tratamentul chirurgical trebuie făcut precoce, sub anestezie generală. Focarul de F. se abordează prin incizie separată pentru radius cît și pentru cubitus (pentru a evita sinostoza radio-cubitală ce se produce printr-un abord unic). Tratamentul chirurgical (ca și cel ortopedic) trebuie să restabilească condițiile păstrării pronosupinației (restabilirea curburilor normale ale radiusului și cubitusului, restabilirea armoniei de lungime a celor două oase, restabilirea axei de rotație a antebrațului, restabilirea omologiei celor două articulații radio-cubitale). În consecință, reducerea F. de antebraț trebuie să fie perfectă. Reducerea chirurgicală trebuie să fie cît mai puțin traumatizantă, cu deperiostări minime, fără a atinge membrana interosoasă, iar fragmentele osoase mici și libere să fie îndepărtate. Osteosinteza reprezintă timpul fundamental al actului chirurgical. Osteosinteza minimă cu broșe, cerclaj sau șuruburi se folosește numai excepțional și numai atunci cînd nu se poate folosi un alt procedeu. Se folosește numai osteosinteza care asigură un montaj solid cu plăci metalice înșurubate, cu tijă Küntscher centromedulară, cu fixator extern (F. deschise). Osteosinteza cu plăci înșurubate este singura metodă care permite o blocare completă a rotației fragmentelor ; se folosesc în prezent plăci cu presiune pozitivă în focar tip Müller (A 0), Osteo, Maconor etc., care oferă o stabilitate perfectă, fac inutilă imobilizarea gipsată complementară și permit o recuperare funcțională precoce și totală. Tija Küntscher nu poate fi folosită la radius decît excepțional, deoarece, pentru a avea o pronosupinație normală, curbura radiusului trebuie respectată, ceea ce nu se poate realiza cu o tijă rigidă și dreaptă. Ea se poate folosi pentru osteosinteza cubitusului, dar nu blochează ferm rotația fragmentelor. În foarte rare cazuri, traiectul de F. este oblic lung pentru a permite o osteosinteză minimă cu șuruburi care nu oferă un montaj solid. Majoritatea chirurgilor ortopezi recomandă astăzi plăci înșurubate, cu sau fără compresiune, pe ambele oase și, în cazuri rare, se poate folosi o placă înșurubată pe radius și o tijă centromedulară pe cubitus sau excepțional, tijă centromedulară pe ambele oase. La copii, se poate folosi, cu rezultate foarte bune, osteosinteza centromedulară cu broșe Kirschner. Mai multe broșe centromedulare groase se pot folosi excepțional și la adulți. Fixatorul extern are indicații numai în F. deschise. În F. cominutive ale ambelor oase se indică grefa osoasă primară, asociată la osteosinteză. F. deschisă necesită excizia țesuturilor moi devitalizate, după care se practică osteosinteză primară (montaj solid) sau aplicarea unui fixator extern; se acoperă eventuala lipsă de piele cu grefă pediculată abdominală și se instituie tratament cu antibiotice (general și local); se imobilizează în aparat gipsat. Un calus vicios cu deviere minimă și tulburări funcționale mici nu se operează. Calusul vicios voluminos, cu tulburări funcționale importante, necesită osteotomia calusului (de realiniere și derotare) și osteosinteză asociată cu grefă spongioasă. Toate pseudartrozele radiusului sînt grave, cele ale cubitusului sînt mai bine tolerate. Tratamentul chirurgical al pseudartrozelor comportă: avivarea riguroasă a focarului de pseudartroză cu decorticare osteomusculară, osteosinteză cu placă înșurubată (cu sau fără compresiune), grefă spongioasă sau corticospongioasă fixată cu șuruburile plăcii și imobilizare gipsată complementară pentru 2—3 luni. Se mai pot folosi tija Küntscher asociată cu osteoplastie. Pseudartrozele supurate necesită asanarea focarului de infecție (chiuretaj, sechestrectomie),

apoi tratamentul soluţiei de continuitate osoasă; nu se extrage materialul de osteosinteză deja existent, decît în rare cazuri. Sindromul ischemic Volkmann are drept cauză principală aparatul gipsat circular compresiv; despicarea sa imediată constituie cea mai bună profilaxie. O altă cauză este hematomul şi edemul ţesuturilor moi profunde din loja musculară anterioară inextensibilă care determină anoxie tisulară; intervenţia logică este incizia longitudinală cu aponevrotomie, secţionînd concomitent arcadele rotundului pronator şi flexorului comun superficial. (→ *sindromul Volkmann*). Sinostoza radio-cubitală este de obicei rezultatul F. operate cu lezarea membranei interosoase sau rezultatul F. incomplet reduse, cu deplasare în „X" sau „K" şi se manifestă clinic prin reducerea importantă a pronosupinaţiei. Tratamentul este chirurgical şi constă în rezecţia pragului osos format cu sutura muşchilor antebrahiali anteriori la cei posteriori. De obicei, în F. antebraţului este necesar un tratament chirurgical precoce, cu o reducere perfectă a F. fără decolări şi deperiostări întinse, osteosinteză fermă şi aplicarea unui tratament funcţional de recuperare progresiv, iar materialul de osteosinteză se va extrage după cel puţin un an de zile de la operaţie. (fig. 42, 43, 44, 45, 46).

Fractura diafizei oaselor gambei, soluţie de continuitate a diafizei tibiei şi peroneului, foarte frecventă (20%), mai ales la bărbaţi, produsă prin mecanism direct (lovitură cu un corp dur, strivire, armă de foc etc.) sau indi-

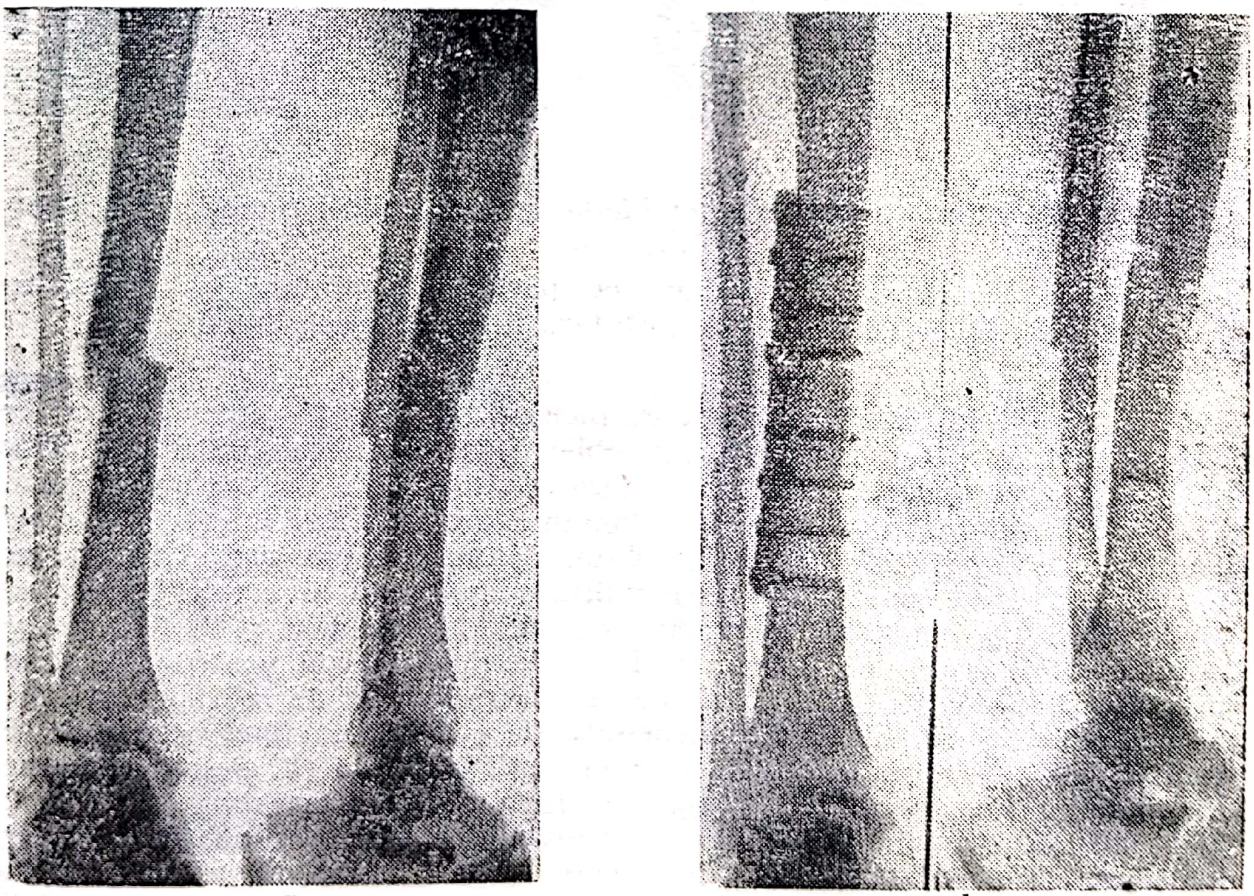

a *b*

Fig. 47. Fractură închisă de gambă:
a — aspect radiografic de faţă şi de profil înainte de intervenţia chirurgicală; *b* — aspect radiografic de faţă şi de profil după reducere sîngerîndă şi osteosinteză cu placă înşurubată cu compresiune.

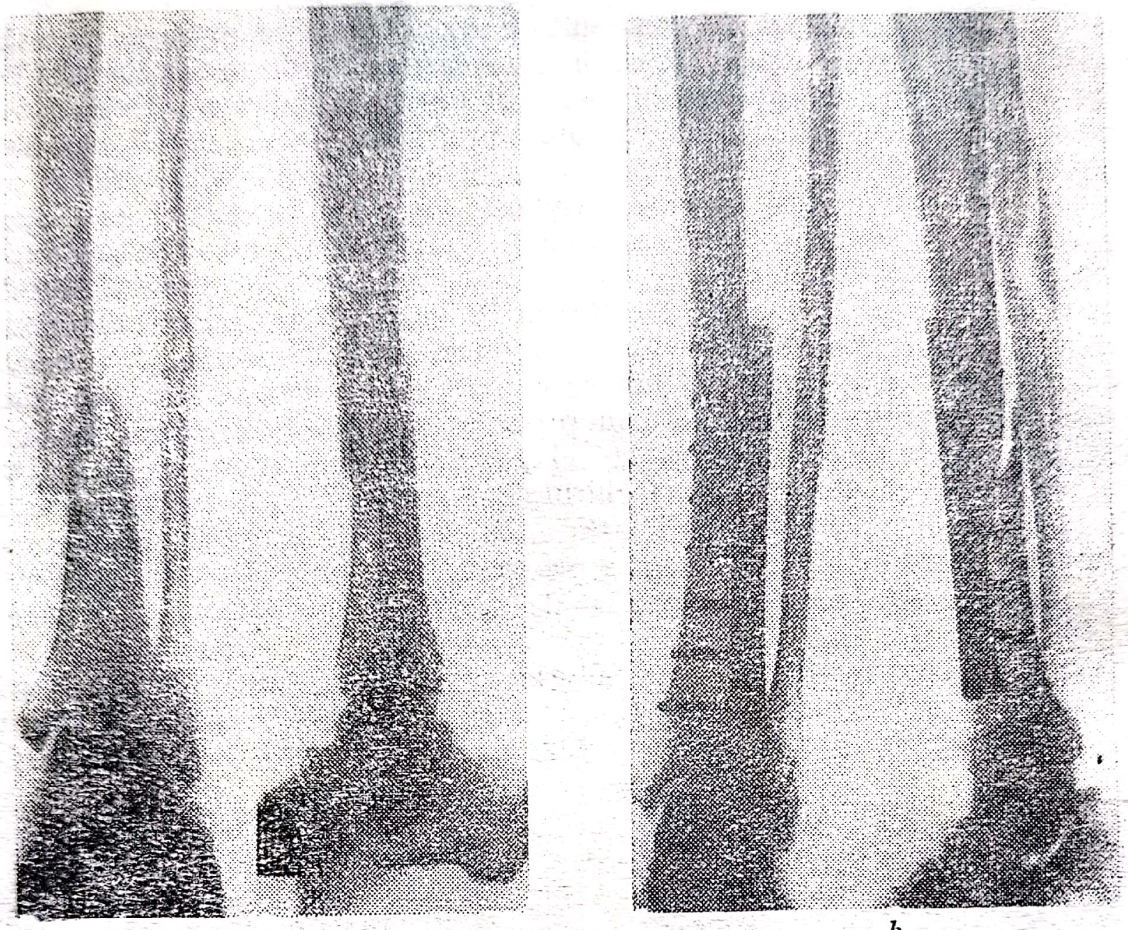

a *b*

Fig. 48. Fractură închisă de gambă la unirea treimii medii cu treimea inferioară:

a — cu deplasare și compresiune pe pachetul vascular; *b* — reducere sîngerîndă de urgență și osteosinteza tibiei cu placă înșurubată.

rect (cădere de la înălțime, cădere cu piciorul imobilizat — flexiune sau torsiune), avînd un traiect transversal, oblic, spiroid sau cominutiv, de obicei cu deplasare (angulație, rotație, încălecare, translație). La copii se produce F. subperiostică în „lemn verde". Bolnavul acuză dureri vii la nivelul gambei, prezintă impotență funcțională absolută, deformare, scurtare și rotație externă a gambei, constatîndu-se mobilitate anormală și crepitație osoasă; tardiv, se poate constata tumefacție importantă, echimoze și flictene. Se va cerceta obligatoriu: pulsul la arterele pedioasă și tibială posterioară, sensibilitatea și motilitatea piciorului. Examenul radiologic de față și profil precizează diagnosticul în F. fără deplasare și evidențiază tipul anatomic. F. oaselor gambei se poate însoți de complicații imediate (F. deschisă; leziuni vasculare; leziuni nervoase; tromboembolii; embolia grăsoasă; sindrom compartimental al lojilor gambei) sau tardive (deplasare secundară; întîrziere de consolidare; pseudartroză; calus vicios; redoare articulară; sindrom neuroalgodistrofic). Atitudinea terapeutică este dominată de noțiunea de stabilitate sau instabilitate a F. (F. oblică și spiroidă este instabilă). F. fără deplasare se imobilizează în aparat gipsat femuro-podal pentru 60—90 zile. F. cu deplasare necesită reducere și contenție. Reducerea ortopedică constă din extensie, contraextensie și manevre manuale în focar; imobilizarea se

face în aparat gipsat femuropodal, cu genunchiul în ușoară flexie, piciorul în unghi drept și degetele libere; control radiografic repetat cu gipsotomie pentru corectarea unei eventuale unghiulări sau cu reluarea reducerii. Eșecul tratamentului ortopedic impune intervenția chirurgicală. Edemul important, prezența flictenelor sau leziunilor cutanate infectate necesită extensie continuă transcalcaneană pe atelă Braun (3—5 kg); se punctionează flictenele și se practică tratamentul local al leziunilor cutanate. Reducerea se poate obține și extemporaneu pe masa ortopedică folosind extensia transcalcaneană, sub anestezie generală sau rahidiană; control radiografic extemporaneu și imobilizare în aparat gipsat femuro-podal pentru 60—90 zile, cu contracții statice musculare precoce. Se poate practica și tracțiunea bipolară (reducere instabilă — broșă prin treimea superioară a tibiei și supramaleolar), cu imobilizare în aparat gipsat femuro-podal ce include broșele pentru 30 zile. Uneori, extensia continuă este urmată de aparat gipsat la 3—4 săptămîni, cînd calusul a început să se formeze *(→ tracțiune continuă)*. Eșecul tratamentului ortopedic expus implică folosirea tratamentului chirurgical. Osteosinteza fermă asigură condiții optime de consolidare și permite mobilizarea articulară precoce. Fragmentele se reduc cît mai perfect prin manevre blînde evitînd deperiostarea lor. Osteosinteza centromedulară cu tijă Küntscher se folosește în F. transversală sau oblică scurtă situată în treimea medie, dar indicația sa s-a extins și la F. din treimea inferioară sau în F. bifocală

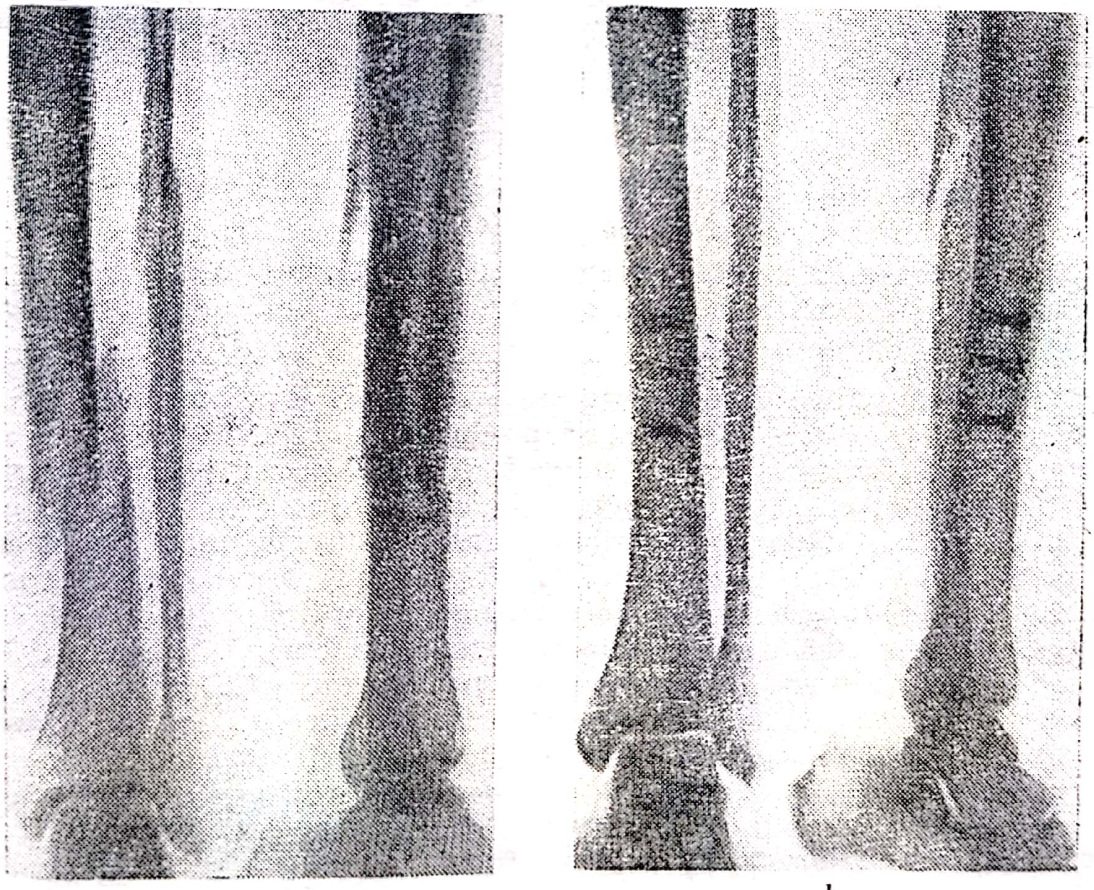

a *b*

Fig. 49. Fractură închisă diafizară de gambă cu deplasare:
a — aspect radiografic de față și de profil înainte de intervenția chirurgicală; *b* — aspect radiografic de față și de profil după reducere sîngerîndă a fracturii tibiei și osteosinteză cu 3 șuruburi separate.



a *b*

Fig. 50. Fractură închisă cominutivă de gambă la unirea treimii medii cu treimea inferioară :

a — cu deplasare ; *b* — reducere sîngerîndă și osteosinteză a tibiei cu placă înșurubată și șurub separat și a peroneului cu broșă centromedulară.

și unele F. cominutive. Osteosinteza cu focar închis evită deperiostarea fragmentelor, osteita, iar consolidarea se produce mai repede. Alezajul permite calibrarea tijei. Mijlocul cel mai solid de fixare îl constituie însă placa metalică înșurubată, cu sau fără compresiune. Folosirea șuruburilor este indicată în F. oblică lungă sau spiroidă. Șuruburile se introduc perpendicular pe axul mare al diafizei și la planul F. (dispoziție în spirală), străbat ambele corticale și exercită o compresiune interfragmentară. Cel mai corect este ca un șurub să fie plasat după bisectoarea unghiului format de traiectul de F. cu axul diafizar, al doilea perpendicular pe acest ax și al treilea perpendicular pe traiectul de F. Se mai folosește cerclajul metalic, broșele și grefonul osos autogen înșurubat (osteosinteză de necesitate). Uneori, în F. cominutivă se practică osteosinteza peroneului cu placă sau tijă centromedulară, fără a intra în focarul tibial. În F. oaselor gambei, tehnica Ender se aplică de necesitate, fiind simplă, rapidă și puțin traumatizantă (F. deschisă, F. cu mare cominuție la politraumatizați, F. pe os bolnav). F. deschisă de gambă, frecventă, impune intervenție precoce, iar tratamentul leziunii tegumentare este prioritar, tratamentul leziunii osoase fiind secundar, sutura și osteosinteza primară fiind făcute excepțional și numai cu mult discernămînt *(→ fractura deschisă)*. Întîrzierea de consolidare și pseudartroza recunosc drept cauze: reducerea insuficientă care nu asigură un larg contact interfragmentar,

diastazis interfragmentar prin extensie continuă puternică, reluarea reducerii după formarea calusului conjunctiv, imobilizare insuficientă, deschiderea focarului de F. și infecția secundară, deperiostarea excesivă a fragmentelor, eschilectomia excesivă, montaj de osteosinteză inadecvat (cerclaj, placă fără compresiune și subdimensionată); calitate slabă a metalului folosit (cuplu electrolitic, toxicitate), consolidarea mai rapidă a peroneului, extragerea precoce a materialului de osteosinteză. În întîrzierea de consolidare, se recomandă: prelungirea imobilizării, reluarea mersului cu sprijin, perforații în focar percutan (Beck), decorticare osteomusculară, osteotomie subfocală cu rol trofic tip Paltrinieri, osteosinteză cu placă cu compresiune și osteoplastie cu grefe iliace. În pseudartroza aseptică strînsă, se poate folosi: rezecția peroneului + osteosinteză cu placă cu compactare pe tibie; rezecția peroneului + decorticare osteomusculară + osteosinteză cu placă pe tibie; grefă osoasă în onlay înșurubată; grefă prin alunecare și fixare cu șuruburi; grefon alunecat și inclavat; grefă prin alunecare Albee; grefă încastrată (inlay); grefă intertibioperonieră. Pseudartroza septică necesită: asanarea focarului septic și imobilizare gipsată strictă cu control repetat; tratamentul leziunilor tegumentare prin plastie; cura pseudartrozei folosind fixatorul extern, osteoplastia și osteosinteza metalică fermă. În pseudartroza largă a diafizei tibiale se utilizează: grefă masivă intertibioperonieră asociată cu o grefă laterotibială internă, ambele grefe fiind fixate transversal la tibie și peroneu cu bulon și șurub

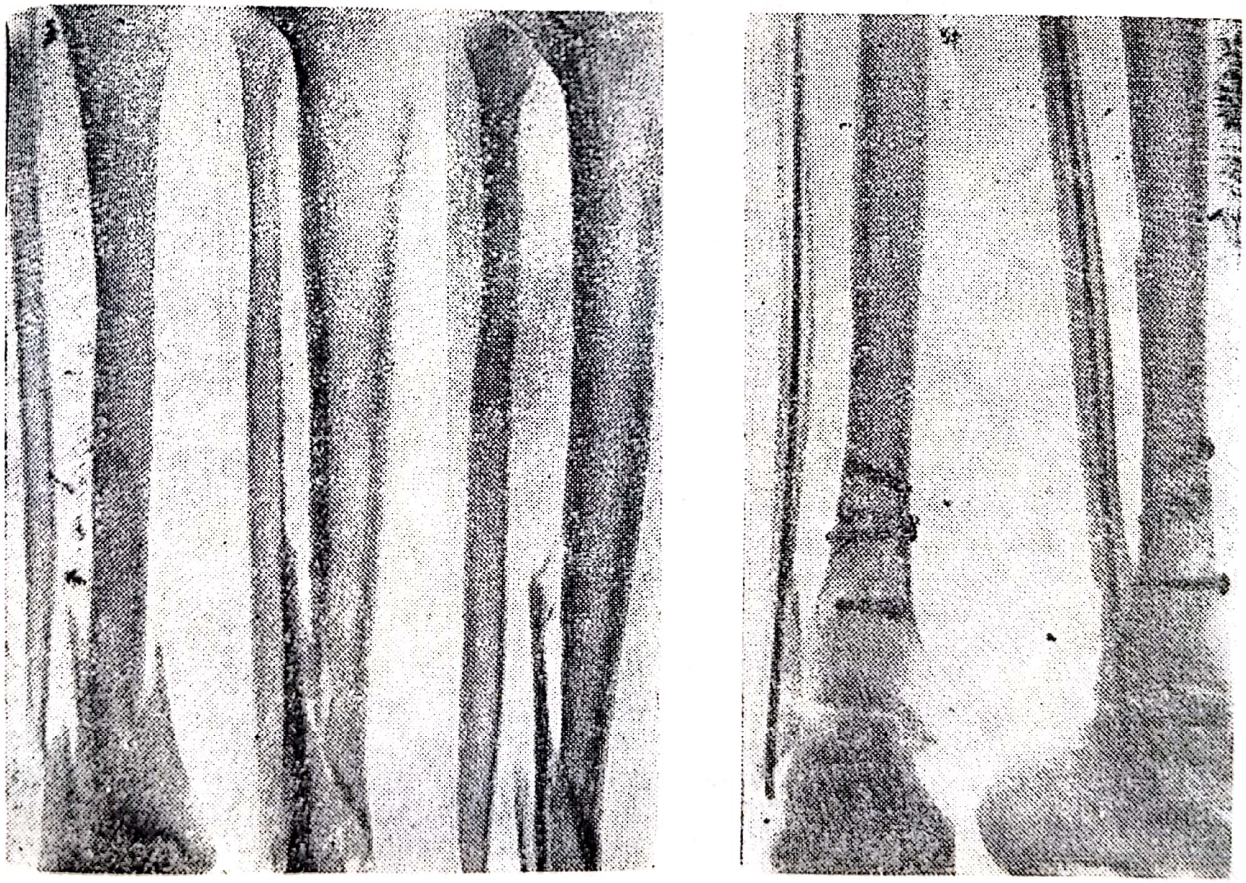

a *b*

Fig. 51. Fractură închisă cominutivă a gambei în treimea inferioară: *a* — cu deplasare; *b* — reducere sîngerîndă și osteosinteză de aliniere a peroneului cu broșă centromedulară și osteosinteză a tibiei cu șuruburi separate.

Scanned with OKEN Scanner

Fig. 52. Fractură cominutivă deschisă în treimea inferioară a gambei, cu leziuni tegumentare de tip I: *a* — aspect radiografic de față înainte de intervenția chirurgicală; *b* — aspect radiografic de față și de profil după reducere și osteosinteză cu broșă centromedulară de aliniere.

a *b*

la partea proximală și bulon la partea distală (Merle d'Aubigné); grefă corticospongioasă (aplicată pe fața anteroexternă) în onlay, în care porțiunea spongioasă ocupă numai mijlocul ei și pătrunde în lipsa de substanță tibială, iar pe fața medială se aplică o altă grefă corticală onlay, care se fixează la prima cu aceleași șuruburi (Boyd); dublă osteotomie a peroneului cu translația sa medială și solidarizare cu tibia prin șuruburi (peroneu pro tibia — Hahn și Huntington); la varianta anterioară, Stultz aplică grefe spongioase în unghiul diedru format de tibie și peroneu; fixarea peroneului la tibie prin artrodeză tibio-peronieră proximală și distală (Girdlestone și Folley); fixarea peroneului la tibie cu cîte două șuruburi, deasupra și dedesubtul focarului de pseudartroză + grefă spongioasă intertibioperonieră și interfragmentară (Duparc); decorticarea focarului de pseudartroză + osteosinteză și grefă osoasă (Judet); artrodeză tibio-peronieră superioară și osteotomie transversală de peroneu la nivelul metafizei tibiale inferioare în care se face un lăcaș pentru fixarea peroneului cu două șuruburi (Zanoli); grefe semicilindrice opuse (Flanagon și Burem). Tratamentul chirurgical al calusului vicios de gambă necesită osteotomie de axare (cuneiformă, îndințată, plan-oblică) în plin calus, deasupra sau dedesubtul lui, urmate de osteosinteză fermă. Complicațiile tromboembolice se previn prin tratament anticoagulant preventiv, prin mobilizare precoce și intervenții chirurgical-ortopedice blînde. F. cu complicații arteriale impune reducerea urgentă a F., se localizează leziunea prin arteriografie și se practică sutură arterială sau grefă venoasă (fig. 47, 48, 49 50, 51, 52).

Fractura extremității distale a femurului, soluție de continuitate a femurului în treimea inferioară (pînă la 10 cm deasupra marginii superioare a condililor), frecventă după accidente de circulație și la bătrîni (osteoporoză), produsă prin traumatism direct (lovire cu un corp dur, strivire etc.) sau indirect (cădere de la înălțime cu genunchiul în valg sau var; impactul unui vehicul —

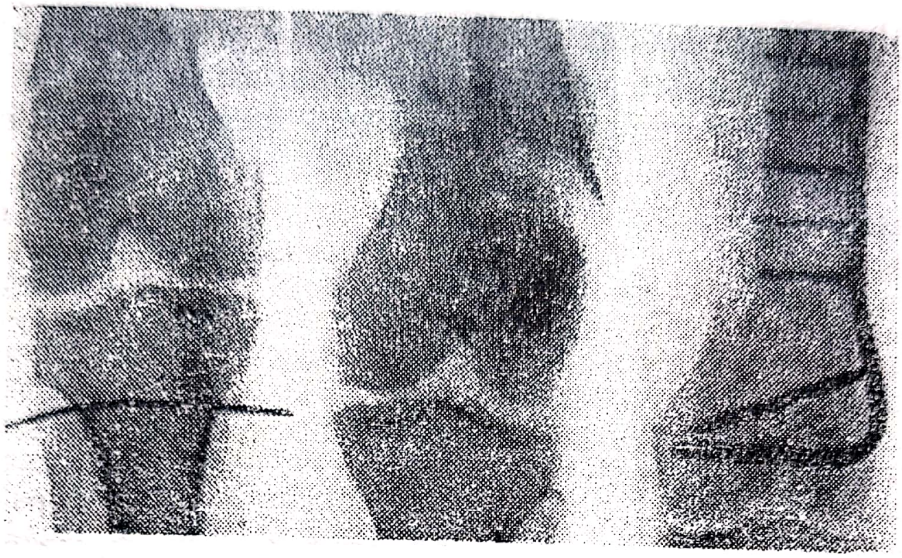

a *b*

Fig. 53. Fractură cominutivă închisă supraintercondiliană bilaterală de femur:

a — aspect radiografic de față înainte de intervenția chirurgicală. Se remarcă broșa de extensie transosoasă pe dreapta (tratament ortopedic);
b — aspect radiografic de față al femurului stîng după reducere sîngerîndă și osteosinteză cu cui-placă înșurubată.

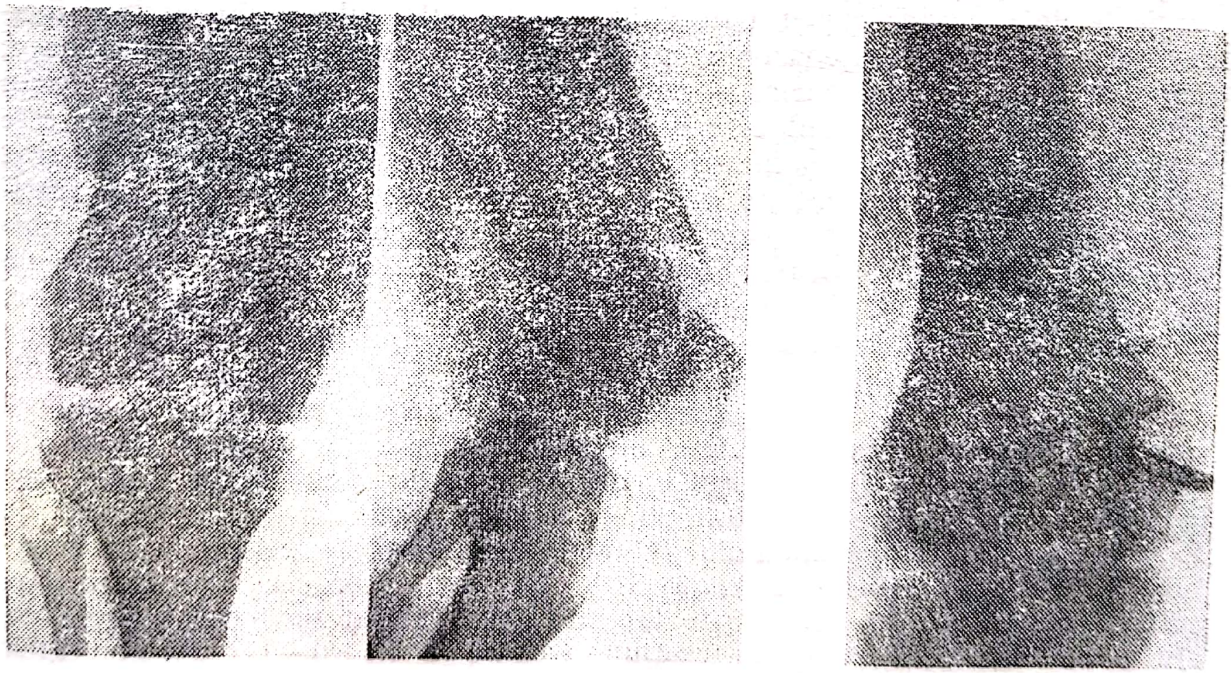

a *b*

Fig. 54. Fractură închisă supraintercondiliană de femur:

a — aspect radiografic de față și de profil înainte de intervenția chirurgicală;
b — aspect radiografic de față după reducere sîngerîndă și osteosinteză cu placă adaptată înșurubată.

genunchiul flectat și fixat sub tabloul de bord cu pivotarea trunchiului — sau prin decelerație și impact pe gamba întinsă sau se proiectează genunchiul de tabloul de bord; torsiune violentă; smulgeri ligamentare prin mișcări forțate de lateralitate ale gambei), cu traiect articular (F. supra- și intercondiliană, diafizo-metafizo-epifizară, unicondiliană), extraarticular (F. supracondiliană, diafizară joasă) și cu forme anatomice particulare (în „V", „T", „Y", F. — separație, F. parțială Hoffa cu traiect dispus în plan frontal ce detașează o porțiune articulară posterioară, F. — tasare, F. — decolare). Deplasarea fragmentelor de F. este caracteristică în forma supracondiliană: fragmentul distal este basculat posterior prin contracția gemenilor (pericol pentru pachetul vasculo-nervos popliteu) ascensionat prin acțiunea ischiogambierilor și tracționat înăuntru de marele adductor, iar fragmentul proximal este deplasat anterior prin acțiunea mușchiului cvadriceps; deplasarea fragmentelor în decolările epifizare este inversată. Bolnavul acuză dureri vii în treimea inferioară a coapsei care este tumefiată, cu hemartroză mare, echimoză poplitee, impotență funcțională absolută a genunchiului ce apare deviat în valg sau var, examinarea se face cu multă grijă pentru a nu leza elementele poplitee). A se nota obligatoriu starea circulației sanguine periferice (pulsul la artera pedioasă și artera tibială posterioară, colorația și temperatura tegumentelor), motilitatea și sensibilitatea gambei și piciorului. Examenul radiografic este obligatoriu de efectuat din față, profil și trei sferturi. Se poate însoți de complicații imediate (F. deschisă, dinăuntru în afară sau prin acțiunea directă a agentului vulnerant, cu distrucții mari de părți moi; leziuni vasculare — a trunchiului femuro-popliteu, rară, cu prognostic rezervat; leziuni nervoase — a nervului sciatic, cu indicații chirurgicale de urgență; ruptura fundului de sac subcvadricipital; leziuni ligamentare) și tardive (osteoartrita; pseudartroza și întîrzierea de consolidare; tromboflebita; calusul vicios — rar după tratament chirurgical; redoarea genunchiului). Tratamentul este ortopedic și chirurgical. Cel ortopedic este rezervat F. fără deplasare și unor F. condiliene și necesită imobilizare în aparat gipsat pelvi-pedios, aplicat pe masa ortopedică, sub rahianestezie, cu susținerea regiunii poplitee și genunchiului în ușoară flexie. Reducerea F. unicondiliene presupune căscarea articulației genunchiului și apoi compresiune pe condilul respectiv. Tratamentul ortopedic duce la consolidări vicioase, cu redori articulare mari, atrofii musculare și imobilizări prelungite (ce duc la complicații cardio-pulmonare, flebite, escare, infecții urinare etc.), indicîndu-se în special la copii. Tratamentul conservator al acestor F. include și extensia continuă transscheletică: membrul inferior pe o atelă Braun, cu genunchiul flectat la 40°, piciorul menținut în unghi drept de un ciorap tras la zenit cu o greutate de 300—500 g; unghiul atelei să fie sub focarul de F. și nu dedesubtul genunchiului (evitarea basculării posterioare a fragmentului inferior) (→*extensia continuă*). Prin manevre externe se corectează bascularea posterioară și deplasările laterale, împiedicînd devierile laterale cu ajutorul unor pelote. Forța de tracțiune trebuie să fie 1/6—1/7 din greutatea corpului, în direcția bisectoarei unghiului format de direcția coapsei și gambei flectată la 40°. Tracțiunea continuă se folosește ca tratament ortopedic sau în așteptarea tratamentului chirurgical (pentru prevenirea complicațiilor sau retracției musculare). În prima eventualitate, cînd s-a obținut reducerea, se micșorează tracțiunea cu 2—3—4 kg, sub control radiografic la pat, iar cînd focarul este stabil se imobilizează în aparat gipsat pelvi-podal. Unii traumatologi preferă tracțiunea-suspensie: broșă transtibială; tracțiunea se

face prin intermediul unei atele mari în „U" cu un hamac pe care se așază membrul, genunchiul fiind în rectitudine sau ușoară flexie; suspensia este asigurată printr-o scăriță fixată la această broșă; o chingă contracarează basculare posterioară a fragmentului distal; pentru tracțiune sînt suficiente 5—6 kg, iar pentru suspensie 3—4 kg. Tratamentul chirurgical este de preferat, permițînd recuperarea precoce, el fiind însă contraindicat la tarații mari sau în F. deschise foarte contaminate. În F. supra- și intercondiliană se folosește calea de abord postero-externă (ridicarea vastului extern; reducerea F. prin extensie pe masa ortopedică și manevre manuale și instrumentale; refacerea suprafeței articulare; osteosinteză cu șuruburi, bulon, cui-placă, șurub-placă, lama-placă AO). Osteosinteza trebuie executată în următoarele condiții: a) sprijin suficient și solid în epifiză și diafiză; b) compresiunea focarului de F.; c) pierderile de substanță osoasă întinsă necesită grefă de țesut spongios. În F. supracondiliană se mai pot folosi: două tije Küntscher (ușor încurbate și introduse prin condilii femurali în „turn Eiffel"), două tije Ender, tijă Küntscher femuro-tibială (la bătrîni, cu mare cominuție), fixatorul extern (F. deschise, supurate). F. unicondiliană se abordează pe cale postero-internă sau postero-externă, cu refacerea anatomică a suprafeței articulare și o osteosinteză cu șuruburi, buloane, iar pentru F. posterioară a condilului se indică calea postero-internă Henderson (incizie de la tuberculul marelui adductor de-a lungul ligamentului colateral intern, pătrunzînd între mușchii vast intern și semimembranos). În F. diafizară joasă se indică foarte rar osteosinteză cu tijă K centromedulară. Se utilizează placa metalică, cuiul-placă sau tijă Ender. La copii se indică montaj simplu (șurub mic, broșe în „X"). Postoperator, după o bună osteosinteză, membrul inferior se instalează pe o atelă Braun, începînd precoce contracțiile cvadricepsului și mișcările din articulația genunchiului. Mobilizarea bolnavului se face la cca 15—20 zile cu ajutorul cîrjelor axilare și fără sprijin pe picior; sprijinul pe picior este permis la 3—4 luni de la accident (calus format). Alți chirurgi mai folosesc postoperator: tracțiunea-suspensie pentru 2—3 săptămîni, suspensia-flexiune sau imobilizarea în aparat gipsat pentru 6—8 săptămîni, cu recuperare funcțională ulterioară; aceste ultime eventualități se folosesc atunci cînd osteosinteza nu este suficient de solidă. La 2—3 zile de la operație se pot administra anticoagulante minore (persantin, acid acetilsalicilic etc.). În F. cu leziuni vasculare se intervine de urgență (abord intern; osteosinteză; sutură vasculară sau grefă venoasă). F. deschisă, cu soluție de continuitate a pielii curată, se poate propune pentru osteosinteză de urgență imediată sau întîrziată; necroza cutanată secundară beneficiază de plastie în condiții mai confortabile cînd osteosinteza este efectuată anterior. De altfel, fixarea focarului de F. este o condiție a vindecării unei infecții secundare. Dacă soluția de continuitate a părților moi este foarte murdară se practică toaleta minuțioasă a părților moi, se administrează antibiotice și se stabilizează focarul de F. prin fixator extern sau se instalează membrul inferior pe o extensie continuă *(→ fractura deschisă)*. Leziunile cranio-viscerale asociate au prioritate în tratamentul de urgență; mai multe F. se pot opera în aceeași ședință operatorie. Osteita și artrita secundară sînt complicațiile frecvente ale F. deschise sau apar după tratament chirurgical *(→ osteită cronică, → artrită)*. Pseudartroza necesită decorticare osteo-musculoperiostică, aport de grefe spongioase și osteosinteză cu cui-placă monobloc sau osteosinteză cu lamă-placă asociată cu grefă tibială înșurubată și plasată anterior sau pe partea opusă plăcii. În pseudartroza supurată se preferă fixatorul extern. Leziunile vasculare poplitee, compresiunile produse de F.,

constituie cauze pentru producerea tromboflebitelor secundare; tratamentul antiagregant preventiv este foarte important. Calusul vicios se întîlnește în special după F. tratată ortopedic; basculare posterioară a fragmentului distal, cu consolidare vicioasă, determină un genu recurvatum cu tulburare importantă a flexiei. Calusul vicios în plan transversal determină un genu var sau valg cu gonartroză secundară; se indică osteotomia de corecție a extremității superioare a tibiei sau a extremității inferioare a femurului și osteosinteză. Calusul exuberant, cu compresiuni neuro-vasculare, necesită modelare. Redoarea genunchiului, frecventă, apare în general după tratament ortopedic, cu imobilizarea genunchiului în extensie și datorită inactivității musculare (→*redoarea genunchiului*). (fig. 53, 54).

Fractura extremității distale a humerusului, soluție de continuitate a humerusului situată sub linia transversală care trece la patru laturi de deget deasupra interliniei articulare a cotului (fracturi ale paletei humerale). Frecventă la copii (căderi frecvente, rezistență scăzută a extremității inferioare a humerusului). Se întîlnesc: *Fractura supracondiliană*, cea mai frecventă (40%) și mai gravă, se produce prin cădere pe mînă, cu cotul semiflectat, după o lovitură pe cotul flectat (olecranul lovește trohleea, paleta se fracturează și se deplasează anterior) sau prin cădere pe podul palmei cu cotul extins (coronoida lovește trohleea, paleta se fracturează și se deplasează posterior). (F. prin hiperextensie și F. prin hiperflexie). Traiectul de F. trece deasupra epicondilului și epitrohleei, dislocarea fragmentelor avînd loc aproape întotdeauna; fragmentul superior se deplasează înainte, iar cel inferior este tras înapoi și în sus de mușchiul triceps și basculat anterior de mușchii epitrohleeni (F. prin hiperextensie) sau, fragmentul inferior se deplasează înainte și în sus (F. prin hiperflexie). Bolnavul se prezintă cu antebrațul flectat, menținut cu mîna de partea sănătoasă, cu regiunea cotului tumefiată și diametrul antero-posterior mărit, cu o depresiune deasupra cotului și dureri vii locale, iar la 3—4 zile apare o echimoză liniară transversală (semnul Kirmisson); epicondilul, epitrohleea și olecranul sînt pe aceeași linie transversală (linia Malgaigne) în extensie și formează un triunghi isoscel cu vîrful în jos în flexie (triunghiul Nélaton). Se recomandă să nu se caute mobilitatea anormală și crepitațiile osoase. Deformarea cotului se corectează prin tracțiunea antebrațului și reapare după încetarea tracțiunii (semnul Cooper), iar distanța acromion — epicondil este micșorată. Se cercetează obligatoriu circulația sanguină periferică (culoarea și căldura tegumentelor, pulsul la artera radială), senisibilitatea și motilitatea în teritoriul nervilor median, cubital, radial (furnicături, hipoestezie; scăderea motilității degetelor, mîinii sau antebrațului). Examenul radiografic din față și profil evidențiază sediul F. și deplasarea fragmentelor (basculare, decalajul, deplasarea în varus sau valgus, translația, încălecarea). Diagnosticul diferențial se face cu luxația cotului (raporturile dintre epicondil, epitrohlee, olecran sînt modificate; limitarea mișcărilor cotului). F. olecranului (dureri la nivelul reliefului olecranian, șanț transversal lărgit de flectarea cotului). F. se pot însoți de complicații imediate (F. deschisă; leziuni nervoase; median, cubital, radial; leziuni vasculare: artera humerală) sau tardive (sindrom Volkmann; pseudartroză; calus vicios; osificări periarticulare; redoarea cotului). F. deschisă duce la infecția focarului și a articulației cotului. Nervii pot fi elongați, contuzionați, înțepați sau secționați, iar paralizia radialului este cea mai benignă. Artera humerală poate fi comprimată, înțepată, ruptă de fragmentul diafizar deplasat anterior, iar descoperirea unei tulburări circulatorii impune tratamentul de urgență. Sindromul Volkmann este cea mai gravă complicație secundară și se datorește leziunii peretelui

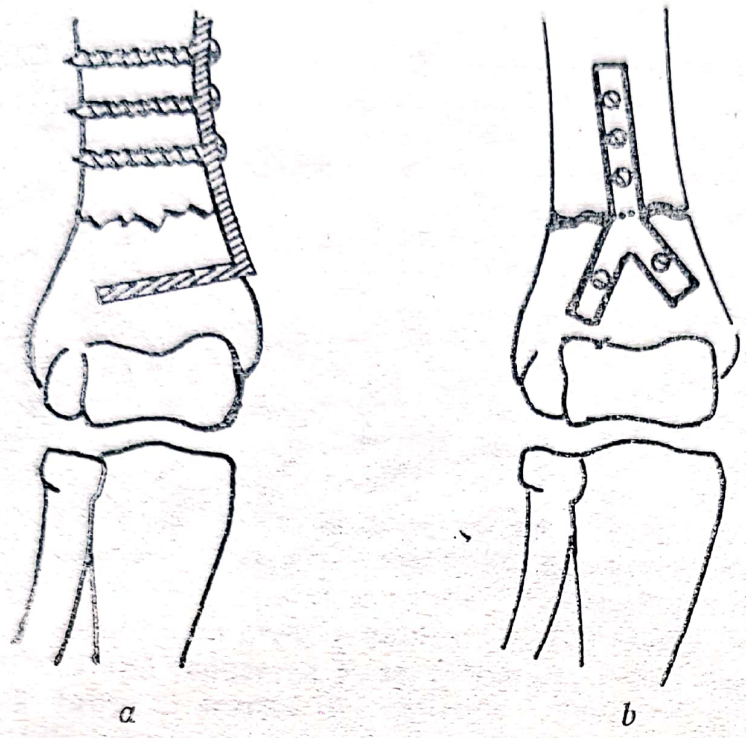

Fig. 55. Fractură supracondiliană a humerusului. Osteosinteză cu cui-placă Blount și Müller (*a* și *b*).

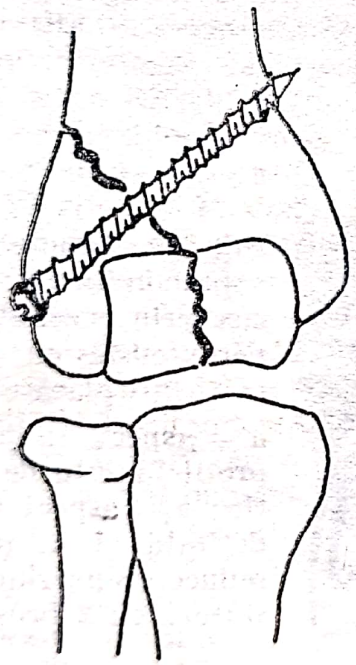

Fig. 56. Fractura de condil extern. Osteosinteză cu șurub.

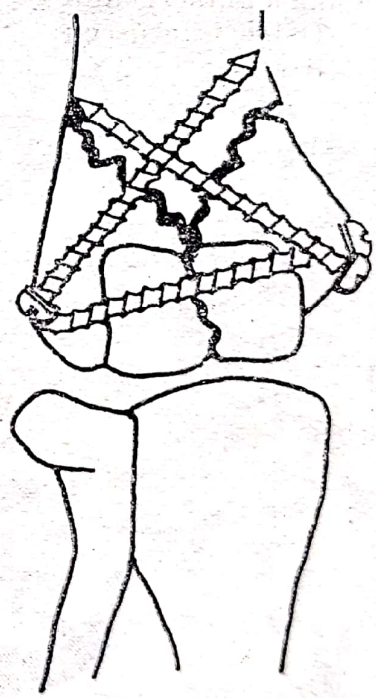

Fig. 57. Fractură supraintercondiliană în „Y". Osteosinteză cu 3 șuruburi.

arterial și a filetelor simpatice perivasculare, unor leziuni nervoase, aplicării unui aparat gipsat compresiv, unui hematom sau edem compresiv. Calusul vicios este frecvent, limitează mișcările cotului, deviază antebrațul în varus sau valgus sau înglobează nervii vecini. Osificările periarticulare apar mai frecvent după intervenții chirurgicale, manevre de reducere repetate, masaje ale cotului, mobilizare pasivă intempestivă. Sînt osificări ale hematoamelor și se localizează frecvent pe fața anterioară a cotului (capsulă, mușchiul brahial

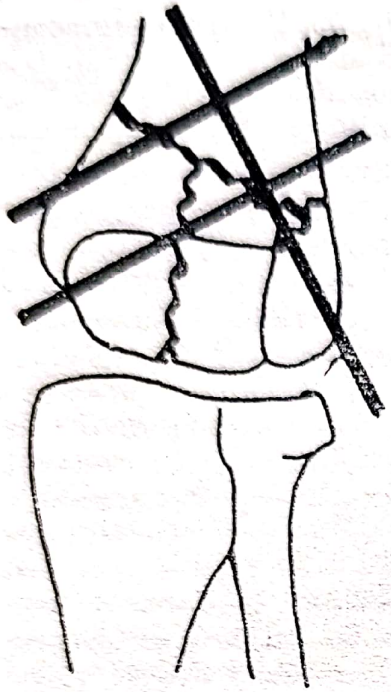

Fig. 58. Fractură supraintercondiliană a humerusului în „T". Osteosinteză cu 3 broșe Kirschner în „X" *(după Rieunau)*.

a

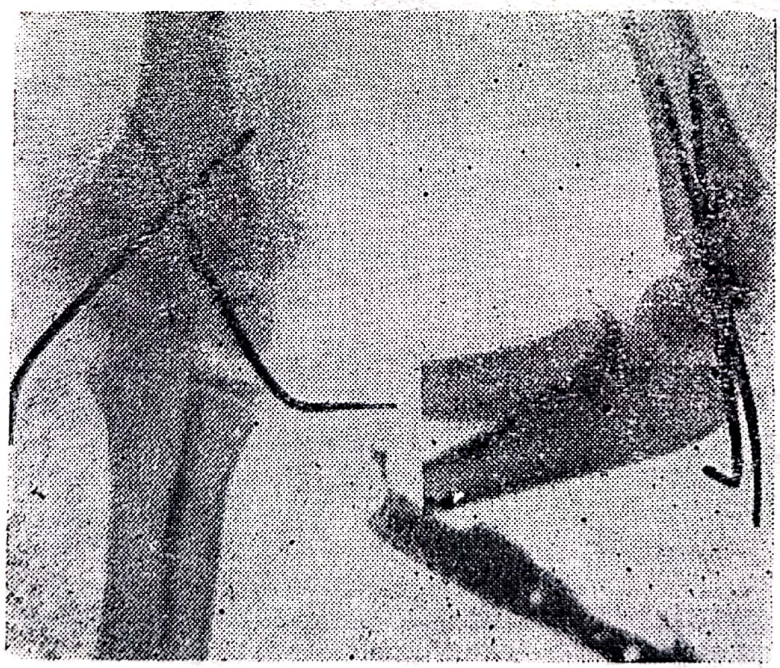

b

Fig. 59. Fractură închisă supracondiliană de humerus prin mecanism de hiperextensie cu mare deplasare:

a — aspect radiografic de profil înainte de intervenție; *b* — aspect radiografic de față și de profil după reducere sîngerîndă și osteosinteză cu 2 broșe în „X".

anterior). Redoarea articulară este frecventă și are cauze multiple (traiect intraarticular, reducere tardivă, osificări periarticulare, calusuri vicioase). La copii, tratamentul este, în general, ortopedic. La adult, osteosinteza fermă și mobilizarea precoce dă rezultate bune. În F. fără deplasare se imobilizează pe atelă gipsată posterioară pentru 15—21 zile. În F. prin hiperextensie se practică reducerea ortopedică sub anestezie generală: extensie a antebrațului în semiflexie și pronație sau supinație (deviație în valg); contraextensie a

braţului spre axilă; se aplică palmele pe faţa anterioară a cotului şi cu ambele police se împinge fragmentul epifizar în jos şi înainte, flectînd progresiv antebraţul la 90°; contenţia se realizează cu ajutorul unui aparat gipsat cu cotul în unghi drept, sau atelă gipsată posterioară, pentru 3—6 săptămîni (în funcţie de vîrsta bolnavului). Se poate fixa focarul prin broşaj percutan (broşă Kirschner introdusă dinspre epicondil către diafiză). Căptuşirea plicii cotului cu vată este obligatorie, imobilizarea în unghi ascuţit este proscrisă, iar aparatul gipsat circular se despică pe toată lungimea lui, inclusiv faşa uscată. Se va urmări atent bolnavul în primele 24 ore de la reducere. În F. prin hiperflexie, se practică reducerea prin tracţiunea antebraţului flectat la 90° şi împingerea fragmentului distal dinainte — înapoi cu ajutorul policelor; contenţia se face cu ajutorul aparatului gipsat sau atelei gipsate posterioare. Reducerea acestor F. se mai realizează şi prin extensie completă a cotului, cu imobilizarea în aparat gipsat în această poziţie timp de 10 zile; apoi aparat gipsat cu cotul flectat la 90° timp de 15 zile. Focarul de F. redus se poate fixa cu două broşe trecute percutan în „X". În F. ireductibilă extemporaneu, cu mare deplasare, văzută tardiv, se indică extensia continuă. Extensia continuă se realizează prin aparat gipsat tip Caldwell sau tracţiune transscheletică cu broşă trecută prin creasta cubitusului (cu braţul la zenit şi antebraţul flectat la 90°). După reducerea F. se aplică un aparat gipsat toraco-brahial ce înglobează broşa şi scăriţa de extensie. Tracţiunea continuă excesivă duce la diastazis interfragmentar şi pseudartroză. F. ireductibile ortopedic sau complicate, necesită tratament chirurgical. Calea de abord este posterioară, posteroexternă sau anterioară; se descoperă focarul de F., se reduce F. anatomic, se fixează cu broşe Kirschner (în „X" sau în „turn Eiffel"), placă înşurubată, buloane şi şuruburi încrucişate. În funcţie de stabilitatea montajului, postoperator, se imobilizează pe atelă gipsată posterioară 2—3 săptămîni sau într-o eşarfă 7—15 zile. În F. cominutive se recurge la tracţiune continuă transscheletică sau, la taraţi şi bătrîni, se indică mobilizarea cotului din primele zile. F. deschise necesită toaleta chirurgicală a plăcii urmată de osteosinteză sau extensie continuă. Tratamentul sindromului Volkmann este în primul rînd. preventiv (→ *sindrom Volkmann)* şi apoi curativ. Osificările periarticulare beneficiază de röntgenterapie (pentru maturaţia lor) sau extirpare (osteom bine delimitat). În pseudartroză se avizează focarul, se fixează cu un grefon tibial „în turn Eiffel" (cu o extremitate mai largă fixată la paletă cu două şuruburi şi alta mai îngustă fixată la diafiză cu trei şuruburi. Calusul vicios (în varus sau valgus) necesită osteotomie supracondiliană de corecţie; calusul vicios, produs după o F. cominutivă, cu tulburări funcţionale importante, impune o rezecţie artroplastică. În redorile importante ale cotului şi la un bolnav cooperant, se practică artroliza.

Fractura condilului extern este frecventă (25%). Interesează condilul anatomic, buza externă a trohleei şi epicondilul. Se produce prin cădere pe cot cu antebraţul flectat şi braţul în abducţie, cădere pe mînă cu antebraţul flectat la 90°; presiunea la condil se transmite prin olecran, respectiv, prin capul radial. Traiectul de F. detaşează partea externă a paletei humerale, fragmentul deplasîndu-se în jos, în afară, înapoi şi basculîndu-se sub acţiunea muşchilor epicondilieni. Se poate asocia cu luxaţia capului radial sau a cotului. Bolnavul acuză dureri la nivelul regiunii laterale a cotului, prezintă un cot tumefiat, impotenţă funcţională accentuată a articulaţiei cotului, deviere în valg a cotului cu mişcare anormală de lateralitate a antebraţului în abducţie. Examenul radiografic este obligatoriu (din faţă şi profil) şi evidenţiază deplasarea eventuală a fragmentului condilian. Complicaţia precoce frecventă este luxaţia

cotului, iar tardiv se întîlnesc redori articulare, necroză, pseudartroză, calusul vicios (cubitus varus sau valgus) sau paralizia tardivă a nervului cubital (traumatizarea nervului în lanțul epitrohleo-olecranian îngust datorită deviației cotului în valgus). Tratamentul F. fără deplasare sau cu deplasare minimă constă din imobilizare pe atelă gipsată posterioară de la umăr la articulația metacarpo-falangiană, cu cotul la 90°, timp de 3—4 săptămîni. F. cu deplasare necesită reducere ortopedică (tracțiune pe antebraț cu o mînă, iar cu cealaltă se apasă pe fața internă a cotului pentru lărgirea spațiului articular în partea externă; se împinge apoi fragmentul cu policele, în sus și înăuntru) sau chirurgicală (se abordează focarul pe cale externă sau postero-externă, respectînd ramura radialului și inserția mușchilor epicondilieni, fixînd cu broșe, șurub sau la părțile moi din jur). După reducere se imobilizează pe atelă gipsată timp de 3—4 săptămîni. Pseudartroza beneficiază de tratament chirurgical în caz de tulburări funcționale (avivare și fixare cu broșe, șurub sau extirpare dacă fragmentul este mic). Calusul vicios cu cubitus valgus impune osteotomia cuneiformă supracondiliană.

Fractura epitrohleei este frecventă la copii (15 %). Produsă prin mecanism indirect (cădere pe palmă cu antebrațul în extensie și abducție, cu smulgerea epitrohleei de ligamentul colateral medial) și rar direct, prezintă patru grade de deplasare; fără deplasare sau cu deplasare minimă, deplasare în jos, interpunere între trohlee și olecran, asociere cu o luxație posterio-externă a cotului. Bolnavul acuză dureri pe fața medială a cotului, unde se constată mobilitate anormală și crepitații osoase, iar tardiv apare echimoză și tumefacție locală. Interpunerea fragmentului între trohlee și olecran blochează mișcările cotului. Examenul radiografic precizează diagnosticul. Se poate însoți de paralizia nervului cubital, iar pseudartroza este tolerată bine. Tratamentul F. fără deplasare se rezumă la o imobilizare pe atelă gipsată timp de 15 zile. F. cu deplasare necesită reducerea ortopedică (sub anestezie generală, se tracționează antebrațul în abducție, extensie și supinație; se deschide partea internă a articulației și se întind mușchii flexori, expulzînd fragmentul; se face o mișcare inversă de adducție și flexie a cotului) sau chirurgicală (incizie internă verticală; cu descoperirea, izolarea și protejarea nervului cubital; reducerea F. și fixare cu șurub, broșe, fir metalic sau la părțile moi din jur). După reducere se imobilizează pe atelă gipsată timp de 3—4 săptămîni. Fragmentul mic se extirpă, iar fenomenele de compresiune precoce sau tardivă a nervului cubital, impun transpoziția acestuia înaintea epitrohleei.

Fractura condilului intern este rară, se produce prin cădere pe cot cu antebrațul flectat, pe mînă cu antebrațul în abducție forțată și traiectul pornește deasupra epitrohleei și merge în afară spre șanțul trohlean, fragmentul deplasîndu-se postero-intern sub acțiunea mușchilor epitrohleeni, comprimînd nervul cubital. Bolnavul acuză dureri vii la partea internă a cotului, prezintă tumefacție locală, iar antebrațul este deviat în varus; palparea poate evidenția mobilitate anormală și crepitații osoase. Examenul radiografic precizează diagnosticul. În F. fără deplasare se imobilizează pe atelă gipsată sau în aparat gipsat circular timp de 21—30 zile. În F. cu deplasare se practică reducere ortopedică (antebrațul dus în valgus accentuat și exercitarea de presiuni manuale asupra fragmentului) sau chirurgicală, în caz de eșec sau în F. cu compresiune pe nervul cubital (cale de abord internă, postero-internă sau bicipitală internă; fixarea fragmentului cu șuruburi sau broșe; nervul cubital se transpune anterior de epitrohlee).

Fractura epicondilului este rară (2—5 %), se produce prin cădere pe palmă cu antebrațul în adducție forțată și pronație, traiectul de F. interesînd cartilajul

de creștere a nucleului epicondilian sau baza epicondilului, iar fragmentul se deplasează frecvent în jos, în afară și înapoi, basculîndu-se prin contracția mușchilor epicondilieni. Bolnavul acuză dureri la partea externă a cotului, prezintă tumefacție și echimoză locală, iar uneori fragmentul se poate mobiliza. Examenul radiografic precizează diagnosticul. Tratamentul este ortopedic (imobilizare pe atelă gipsată 2—3 săptămîni) sau chirurgical (cale de abord externă printre lungul supinator și vast extern; reducere și fixare cu șurub, broșe, sau la părțile moi din jur; fragmentul mic se extirpă).

Fractura diacondiliană, rară, a fost descrisă de Kocher. Are traiectul de F. dispus transversal și intraarticular. Produsă prin traumatism direct al cotului în flexie maximă (lovirea puternică a paletei de olecran). Bolnavul acuză dureri vii la mobilizarea cotului, iar examenul radiografic precizează diagnosticul. În F. fără deplasare se indică aplicarea unei atele gipsate posterioare timp de 21—30 zile, iar în cele cu deplasare se indică tratament chirurgical (fixare cu șuruburi sau broșe) sau extensie continuă transcubitală.

Fractura supra- și intercondiliană este F. cu traiect în „T", „Y", „V", o varietate a F. supracondiliene. Fragmentul diafizar pătrunde ca un cui între fragmentele epifizare îndepărtîndu-le. Bolnavul acuză dureri vii, prezintă cotul mult lărgit transversal, iar mobilitatea anormală este evidentă în toate sensurile; strîngînd extremitatea inferioară a brațului, diametrul său transversal se reduce, dar se reface imediat după încetarea presiunii, dînd senzația zgomotului unui sac cu nuci. Examenul radiografic precizează diagnosticul. Complicațiile sînt identice cu cele din F. supracondiliană. F. fără deplasare se imobilizează în aparat gipsat sau pe atelă gipsată timp de 21—30 zile, iar în cele cu deplasare se practică extensia continuă, aparat gipsat de atîrnare sau cu broșă transcubitală și apoi, după reducere, aparat gipsat cu înglobarea broșei pentru 30 zile sau intervenție chirurgicală (cale de acces posterioară sau posteroexternă; se reduce anatomic F. și se fixează cu plăci înșurubate în „Y", buloane sau șuruburi plasate transversal și în „X" sau în „turn Eiffel").

Fractura condilului anatomic, capitelului (Hahn, 1866) sau decalotarea condilului humeral (Mouchet, 1898), se produce după 15 ani, frecvent la femei, putînd fi parțială (a cartilajului tip Kocher — Lorentz) sau completă (tip Hahn — Steinthal). Fragmentul se deplasează frecvent înainte și în sus, se răstoarnă cu suprafața articulară posterior. Bolnavul acuză dureri vii la nivelul cotului tumefiat și deviat în valgus. Examenul radiografic (din față, profil și poziție intermediară) precizează diagnosticul. Cînd deplasarea nu este mare se imobilizează pe atelă gipsată timp de 15—21 zile. În F. cu deplasare se tentează reducerea ortopedică și imobilizarea gipsată, dar rezultatele nu sînt cele mai bune, impunînd intervenția chirurgicală. F. de grad I (tip Kocher-Lorentz sau grad I. Watson-Jones) impune extirparea calotei cartilaginoase detașate prin artrotomie externă. F. de grad II și III (tip Hahn — Steinthal sau grad II și III Watson-Jones), cu deplasarea fragmentului în sus, în afară sau interpunerea lui în spațiul articular humero-radial sau în foseta coronoidă, necesită reducere sîngerîndă pe cale bicipitală externă și osteosinteză cu șurub sau broșă transhumeroradială, cu cotul în flexie de 90°.

Fractura—decolare se produce la copii pînă la 4 ani, epifiza cartilaginoasă dezlipindu-se de diafiză. Aspectul clinic este asemănător cu al luxației cotului. Examenul radiografic evidențiază deplasarea posterioară a radiusului și cubitusului împreună cu nucleul condilian. Tratamentul este ortopedic: reducere prin tracțiunea antebrațului în extensie și aplicarea unei atele gipsate sau aparat gipsat circular cu cotul flectat la 90° pentru 15—20 zile, sau: 10 zile în extensie

Scanned with OKEN Scanner

și 5—10 zile în flexie. La nou-născut, se poate întîlni o dezlipire obstetricală. Foarte rar, cînd o decolare a epifizei humerale distale nu poate fi redusă ortopedic sau se reproduce cu ușurință, se indică fixarea temporară cu două broșe în „X" ce se extrag după 2—3 săptămîni.

Fracturile cominutive sînt rare și necesită, în general, un tratament conservator: extensie continuă (gips de atîrnare, tracțiune cu broșa transcubitală), mobilizare precoce, iar, tardiv, se indică uneori rezecția artoplastică de necesitate. (fig. 55, 56, 57, 58, 59).

Fractura extremităților distale ale oaselor antebrațului, soluție de continuitate a epifizei distale a radiusului și cubitusului.

Fractura extremității distale a radiusului, cea mai frecventă (25%), este considerată banală, dar cu sechele invalidante. A fost descrisă de Pouteau (sfîrșitul sec. 18) și de Colles (1814). Se produce în special la femei (peste 50 ani — osteoporoză), prin cădere cu mîna în hiperextensie și pronație (semilunarul și scafoidul izbesc partea posterioară a radiusului ce se fracturează și se basculează posterior — F. Pouteau — Colles) sau prin cădere cu mîna în hiperflexie (carpul acționează asupra porțiunii anterioare a epifizei distale fracturînd-o și basculînd-o anterior — F. Goyrand — Smith); căderea pe podul palmei produce o F. în „T", căderea pe eminența tenară produce o F. cuneană externă, iar căderea pe eminența hipotenară o F. cuneană internă. Uneori ligamentele radio-carpiene pot produce prin tensionare F. parcelare. Mecanismul de producere este în general complex prin acțiunea forțelor de presiune și de tensiune. F. poate fi: extraarticulară (F. Pouteau — Colles, Goyarand—Smith și Gérard—Marchant) și intraarticulară. Traiectul de F. în varietatea Pouteau—Colles este transversal sau oblic, cu cominuție posterioară; deplasarea fragmentelor este cu translație și basculare posterioară, determinînd aspectul „în dos de furculiță", iar translația externă dă aspectul de mînă „în baionetă". Ascensiunea stiloidei radiale duce la micșorarea unghiului de înclinare a suprafeței articulare. Traiectul de F. în tipul Goyrand-Smith este oblic în jos și înapoi, cu fragmentul inferior translat și basculat anterior, determinînd aspectul „în burtă de furculiță"; uneori se deplasează și extern. În F. Gérard-Marchant se produce o translație mare a fragmentului epifizar în afară, cu diastazis radio-cubital inferior. F. articulară poate fi parțială sau totală (F. stiloidei radiale — Hutchinson; F. marginală anterioară — Letenneur; F. marginală posterioară — Rhea-Barton; F. cu penetrația scafoidului — Destot; F. cuneană externă; F. cuneană internă; F. cominutivă). Se poate însoți de: F. apofizei stiloide cubitale, F. capului cubital, F. gîtului cubital, luxație radio-cubitală inferioară, diastazis radiocubital inferior, F. oaselor carpiene, luxații carpiene. Foarte rar, F. este bilaterală (2%). Bolnavul acuză dureri spontane sau provocate de palpare în treimea inferioară a antebrațului. Uneori deformarea este evidentă; „în baionetă" (axul antebrațului trece mai înăuntru, prin degetele IV—V); capul cubital proemină în partea internă (semnul Tillaux); din profil, se poate observa deformația „în dos de furculiță" (semnul Nélaton — Velpeau). În concavitatea dosului de furculiță se percep tendoanele radialilor ca o coardă întinsă (semnul Velpeau). Apofiza stiloidă radială este ascensionată (semnul Laugier). Mărirea diametrului transversal al regiunii radio-carpiene se datorește diastazisului radio-cubital. Deviația mîinii în valgus și supinație se întîlnește în F. Gérard-Marchant (translația externă a fragmentului epifizar). F. articulare se exteriorizează prin tumefacție rapidă (hemartroză), dureri vii la nivelul interliniei articulare, limitarea antalgică a mișcărilor arti-

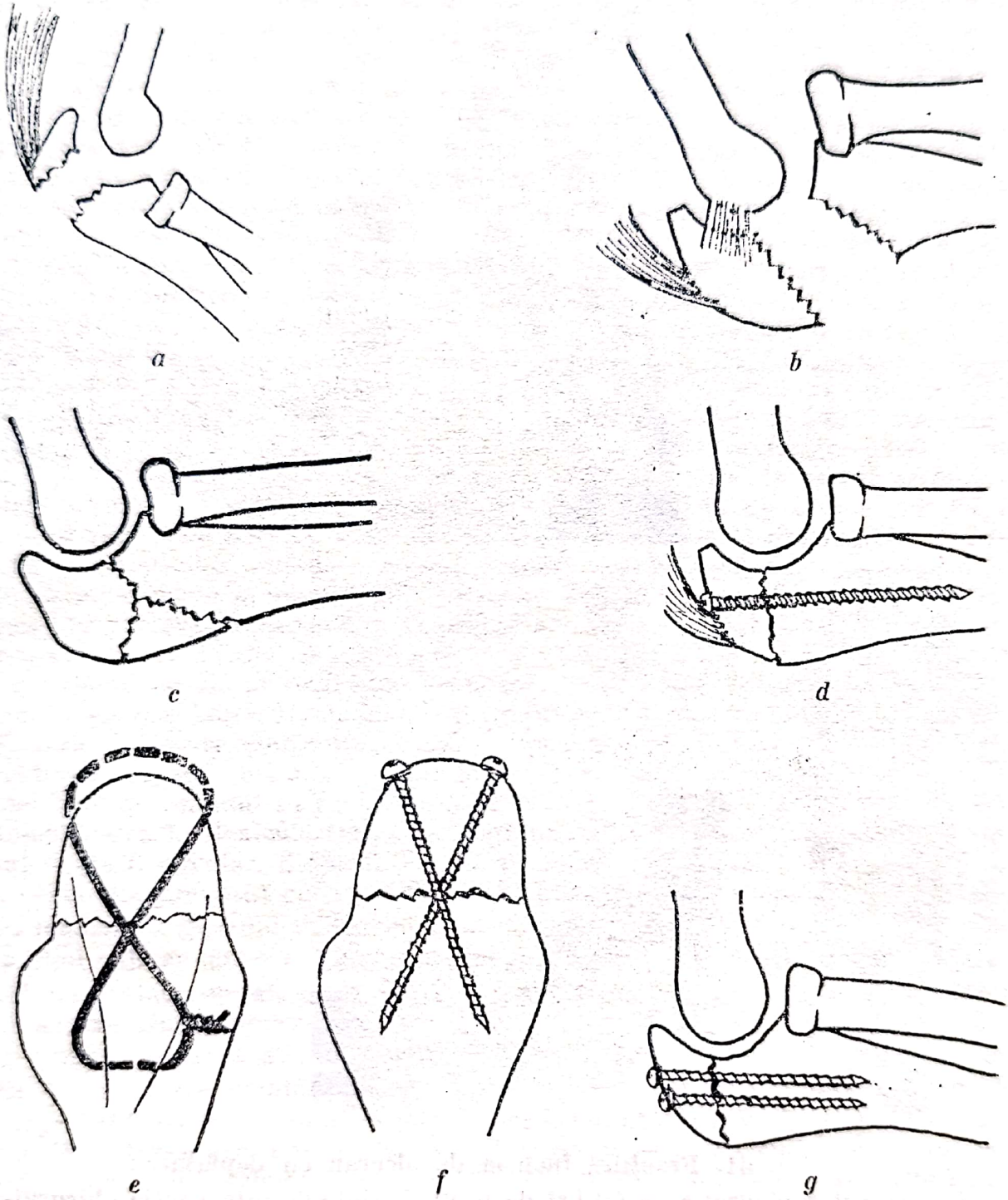

Fig. 60. Fractură închisă de olecran;
a — cu deplasarea fragmentului olecranian; *b* — cu subluxaţie anterioară a antebraţului; *c* — cu fragment intermediar triunghiular; *d* — osteosinteză cu şurub axial; *e* — hemicerclaj în „8" (vedere faţă); *f*, *g* — osteosinteză cu 2 şuruburi în „X" — procedeul Danis (vedere faţă şi profil).

culare. Luxaţia carpului asociată dă aspectul de „dos de furculiţă" jos situat, deformare care se reduce şi reproduce uşor. Deformarea „în burtă de furculiţă", cu mîna şi pumnul pe un plan mai anterior (semnul Destot) şi aspectul de „mînă în baionetă", se întîlneşte în F. Goyrand-Smith. Semnul Laugier este prezent. Examenul radiografic de faţă şi profil evidenţiază tipul



a



b

Fig. 61. Fractură închisă de olecran cu deplasare:
a — aspect radiografic de față și de profil înainte de intervenția chirurgicală; *b* — aspect radiografic de față și de profil după reducere sîngerîndă și osteosinteză tip Weber, după principiul hobanului.

F. și leziunile asociate; se are în vedere că înclinarea frontală a suprafeței articulare radiale este de 25°, cea sagitală de 10°, iar capul cubital este situat cu 2 mm mai sus decît plafonul epifizei radiale. Diagnosticul diferențial se face cu entorsa radio-carpiană, contuzia pumnului, F. oaselor antebrațului din treimea inferioară, luxația carpului. Traiectul și direcția de deplasare a fragmentelor determină caracterul de stabilitate sau instabilitate al fracturii și impune conduita terapeutică. Leziunile articulației radio-cubitale infe-

rioare și asocierea unor leziuni ale oaselor carpiene sau neuro-tendinoase necesită a fi diagnosticate și tratate de la început. Examenul radiografic este necesar și după reducere și imobilizare gipsată. Aceste F. se pot însoți și de complicații: artroza (după F. articulare); deplasarea secundară sub gips (cu formare de calusuri vicioase ce limitează mișcările și diminuă forța de prehensiune); redoarea degetelor (se previne prin mobilizare activă și precoce); sindromul algoneurodistrofic (dureri, tulburări vasomotorii și impotență funcțională cu retracția în semiflexie a degetelor și atrofie musculară; radiografic: osteoporoză); complicații nervoase (leziuni imediate ale nervului median sau cubital ce impun intervenție chirurgicală de urgență; nevrita medianului — sindromul canalului carpian, nevrita cubitalului — sindromul lojei lui Guyon; cauzalgia Weirmitchell — foarte rară); pseudartroza (excepțională); ruptura lungului extensor al policelui (rară). F. fără deplasare se imobilizează în aparat gipsat pentru 30—45 zile. În F. cu deplasare se practică reducere precoce (înaintea instalării edemului), sub anestezie locală sau generală și cît mai anatomică. Reducerea în F. prin hiperextensie: extensie de un ajutor ce trage cu o mînă de police și cu cealaltă de următoarele trei degete (unse cu mastisol); contraextensie pe braț de un ajutor sau de o chingă fixată de perete; tracțiune puternică, continuă și prelungită, pînă la axare, iar stiloida radială ajunge în raport normal față de cea cubitală; se modelează forma pumnului prin presiune directă. Se poate folosi și tracțiunea instrumentală (aparatul Finochietto, aparatul Carothers). Metoda de reducere a lui Pilcher a „dezangrenării" este periculoasă mărind cominuția posterioară cu riscul deplasării secundare. Reducerea în pronație asigură o stabilitate mai bună. Examenul radiografic de control este obligatoriu. Pentru F. fără deplasare contenția se face în aparat gipsat în poziție funcțională (extensie de 20°, înclinație cubitală de 5° și atitudine indiferentă), dar cel mai bine cu pumnul în rectitudine sau în flexie ușoară și înclinare cubitală. Imobilizarea în flexie forțată (Hennequin) nu se mai practică. Aparatul gipsat poate fi circular, despicat sau nu pe marginea cubitală, sau atelă de tip Hennequin, prevăzut cu o gaură pentru police și fantă pe marginea cubitală, cu modelarea gipsului în timpul uscării; se întinde de sub plica cotului pînă la pliul palmar inferior și capul metacarpienelor, lăsînd libere degetele și articulația metacarpo-falangiană I. În F. cu mare instabilitate se imobilizează în aparat gipsat brahio-palmar. Imobilizarea durează 35—45 zile, cu mîna în poziție proclivă și mobilizarea precoce a degetelor, cotului și umărului. În F. cu mare cominuție, cu deplasări secundare frecvente, se poate recurge (Böhler) la tracțiune bipolară (broșe trecută prin ultimele patru metacarpiene; broșe prin cubitus la trei laturi de deget sub vîrful olecranului sau prin radius în treimea medie — treimea distală; tracțiune transscheletică pe masa ortopedică și modelare manuală a fragmentului epifizar; imobilizare în aparat gipsat cu includerea broșelor pentru 45 zile), cu recuperare funcțională dificilă. De aceea se preferă osteosinteza percutană cu broșe (De Palma, 1952): se trece o broșă prin cubitus și apoi oblic în jos și în afară pînă în stiloida radială (după reducerea F.). Broșa se poate trece percutan și prin vîrful apofizei stiloide radiale. Se imobilizează apoi în aparat gipsat pentru 45—60 zile. Tratamentul chirurgical este indicat în F. deschisă (foarte rară), F. Pouteau-Colles, ireductibilă sau instabilă, F. cominutivă sau cu tasare importantă, F. marginală anterioară (însoțită frecvent de subluxația anterioară a carpului). Calea de abord este externă, printr-o incizie de cca 6 cm pe marginea laterală a epifizei radiale (cu reclinarea cubitală a ramului

superficial al nervului radial și anterioară a tendoanelor lungului abductor și scurtului extensor al policelui). Se reduce F. restabilind raporturile anatomice (indicele frontal: unghiul articular de față este deschis spre cubitus și măsoară 15—30° cu o medie de 25°; indicele sagital: unghiul articular de profil este deschis palmar și măsoară în medie 10°; indicele radiocubital: diferența dintre suprafața articulară inferioară a epifizei radiale și suprafața articulară inferioară a capului cubital este cuprinsă între +2 mm și —2 mm; stiloida cubitală este situată cu aproximativ 6—8 mm mai sus decît vîrful stiloidei radiale). Se fixează fragmentele de F. cu 2—3 broșe Kirschner ușor recurbate și se imobilizează în aparat gipsat brahio-palmar pentru 30 zile. În cazul cînd este o tasare mare se umple golul epifizar cu grefe spongioase. F. marginală anterioară beneficiază și de osteosinteză cu șuruburi mici, placă în „T" sau „Y" sau placă în consolă. În F. cu deplasare ale apofizei stiloide se indică uneori reducere sîngerîndă și fixare cu șurub sau broșă. F. prin flexie se reduc cel mai bine prin tracțiune manuală, renunțîndu-se la reducerea prin hiperextensia pumnului. A se evita imobilizarea în poziție forțată. În F. cuneene externe cu deplasare se recomandă broșajul percutan. La copii, se întîlnește frecvent decolarea epifizară simplă, F.-decolare, F. prin tasare sau F. cu deplasare. Reducerea se face prin tracțiune în ax urmată de manevre manuale. Cînd există interpoziție de părți moi sau la F. aduse tardiv se indică intervenția chirurgicală. Calusul vicios cu deformație mare și la tineri impune intervenția chirurgicală. În persistența basculării posterioare a fragmentului epifizar, se pătrunde printre tendoanele mușchilor radiali, care se îndepărtează în afară și tendoanele lungului extensor al policelui și extensorului comun al degetelor, ce se reclină înăuntru (osteotomie subperiostică, împingerea fragmentului epifizar cu corectarea înclinării suprafeței articulare radiale, a scurtării eventuale și fixare cu o broșă ce se introduce prin apofiza stiloidă radială, traversează linia de osteotomie luînd punct de sprijin în corticala internă a fragmentului proximal). Dacă osteotomia este cu deschidere cuneiformă, se umple spațiul restant cu grefe iliace sau grefon în formă de ic recoltat din capul cubital (Campbell). Imobilizare gipsată complementară. În F. Goyrand-Smith vicios consolidată, osteotomia se deschide ventral. Pentru ameliorarea funcției mîinii și înlăturarea defectului estetic determinat de proeminența capului cubital și înclinarea mîinii în sens radial, se indică rezecții și osteotomii la nivelul cubitusului. Rezecția cubitală sau cubitectomia distală (operația Moore—Darrach) nu trebuie să depășească un segment osos de 2,5 cm, cu plicatura și sutura manșonului periostal. Deoarece rezecția extremității distale cubitale determină o înclinare cubitală a mîinii, s-au impus alte intervenții chirurgicale ce păstrează un sprijin cubital pentru oasele carpului: operația Sauvé-Kapandji (1936) (realizarea unei pseudartroze cubitale prin rezecția unui segment osos de 1,5 cm deasupra capului cubital, după care se execută o artrodeză radio-cubitală distală), operația Milch (1941) (rezecție segmentară „în manșetă" a diafizei cubitale, deasupra capului cubital, încît acesta să-și reia locul în cavitatea sigmoidă a epifizei radiale, iar cele două fragmente osoase se apropie și se fixează cu broșă, tijă sau placă înșurubată; uneori, osteotomia „în treapă de scară" se fixează cu un șurub), operația Bazy-Galtier (rezecția extremității cubitale distale; recoltarea unui grefon corticospongios de pe marginea medială a epifizei radiale respectînd suprafața articulară; se plasează acest grefon în prelungirea medială a stiloidei la nivelul marginii articulare). Calusul vicios însoțit de un sindrom de canal carpian beneficiază de operația Codega (secționarea ligamentului inelar anterior al carpului pentru decompresiune). Pseudartroza

este foarte rară și impune tratament chirurgical (incizie longitudinală posterioară cu evidențierea focarului de pseudartroză; avivarea fragmentelor și plasarea în două șanțuri de grefoane fixate cu șuruburi sau se solidarizează totul cu placă adaptată). În F. cominutive ale epifizei radiale vicios consolidate, cu artroză importantă, se impune artrodeza radio-carpiană. Osteoporoza de imobilizare necesită un tratament preventiv prin mobilizarea precoce a degetelor, alimentație cu aport calcic, vitaminoterapie (A, C, D), administrare de calciu și anabolizante. Redoarea articulară (radio-carpiană, medio-carpiană, metacarpo-falangiană, interfalangiană) impune profilaxia sa prin: reducere anatomică a F., imobilizare corectă, mobilizare activă precoce a tuturor degetelor, poziție proclivă a mîinii, imobilizare cca 35—45 zile; tratamentul curativ include ergoterapia, fizioterapia și foarte rar se impune intervenția chirurgicală pe capsulă și ligamente. Uneori, prin traumatizarea părților moi poate apare un sindrom de canal carpian, care necesită tratament chirurgical. Sindromul Volkmann este o complicație rară.

Fractura extremității distale a cubitusului este o soluție de continuitate a apofizei stiloide, a capului cubital, a gîtului cubital sau o decolare epifizară. Se asociază frecvent cu F. epifizei radiale distale. Prono-supinația este împiedicată. Tratamentul constă în imobilizare în aparat gipsat cca 15 zile. Calusul vicios impune rezecția extremității distale a cubitusului (fig. 60, 61).

Fractura extremităților distale ale oaselor gambei, soluție de continuitate, interesînd toate vîrstele și incluzînd F. supramaleolară (extraarticulară) și F. scoabei tibio-peroniere (articulară).

Fractura supramaleolară, rară, produsă prin mecanism indirect (torsiune bruscă, cădere de la înălțime) sau direct (lovire cu un corp dur etc.), are traiectul la 2—4 cm deasupra interliniei articulare, cu direcție oblică sau transversală, frecvent cu deplasare; la copii și adolescenți se produce o F.-decolare. Bolnavul acuză dureri vii în treimea inferioară a gambei, prezintă deformare locală, iar ulterior apare tumefacția regiunii, flictene, echimoze, poziția de echin a piciorului și se constată mobilitate anormală. Examenul radiografic de față și profil precizează diagnosticul. Se însoțește de complicații imediate (F. deschisă) sau tardive (calusul vicios — frecvent; pseudartroza — rară). Beneficiază de tratament ortopedic (reducere extemporanee sau prin extensie continuă și imobilizare în aparat gipsat femuro-podal) sau chirurgical (în F. oblice sau spiroide lungi). Calea de abord este anterioară, internă sau postero-internă (reducere, osteosinteză cu placă adaptată, șuruburi, buloane, broșă groasă sau tijă introdusă de jos în sus, prin calcaneu, astragal și tibie). În F. metafizară transversală se poate folosi osteosinteza cu tijă cu focar închis (pătrundere în fragmentul distal cel puțin 5 cm). Calusul vicios este frecvent, cu deformare în valgus, varus sau recurvatum și necesită osteotomie de redresare (liniară, în zigzag, cuneiformă, în balama etc.) și osteosinteză. Pseudartroza, rară, implică decorticare osteomusculară + osteosinteză fermă asociată sau nu cu osteoplastie.

Fractura scoabei tibio-peroniere, frecventă, interesează maleolele și plafonul scoabei tibio-peroniere. F. maleolară este uni- sau bimaleolară și se produce prin mișcarea forțată a piciorului în scoaba tibio-peronieră, gamba rămînînd fixă sau piciorul rămîne fixat, iar gamba urmează mișcarea corpului. F. maleolară: 1) prin eversiune (pronație + abducție forțată). Atunci cînd predomină pronația, se întîlnesc: F. unimaleolară tibială simplă, F. unimaleolară tibială asociată cu diastaza tibio-peronieră, F. Dupuytren sau Pott și F. Maisonneuve. Cînd predomină abducția, se întîlnesc: F. oblică sau spiroidă a maleolei peroniere, asociată frecvent cu o F. marginală posterioară a pilo-

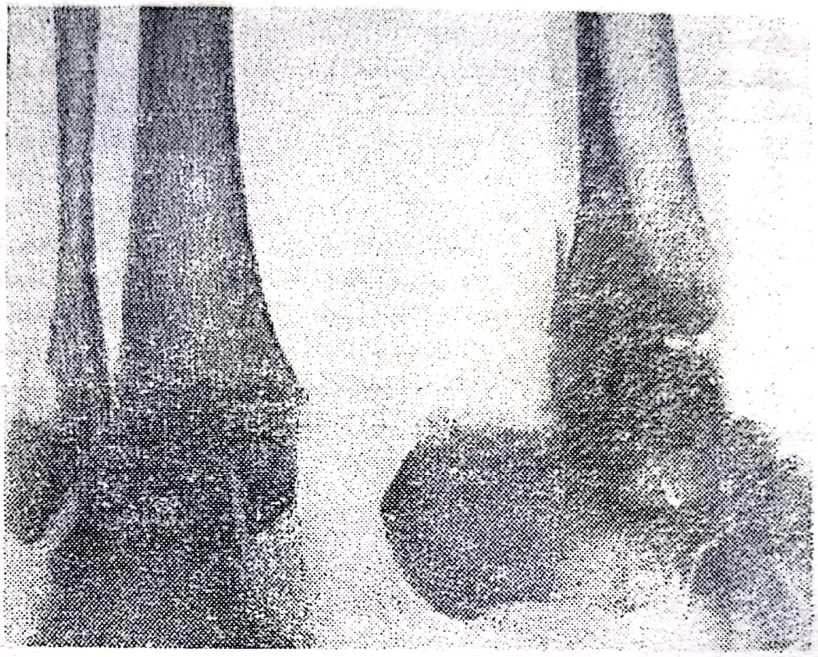

a

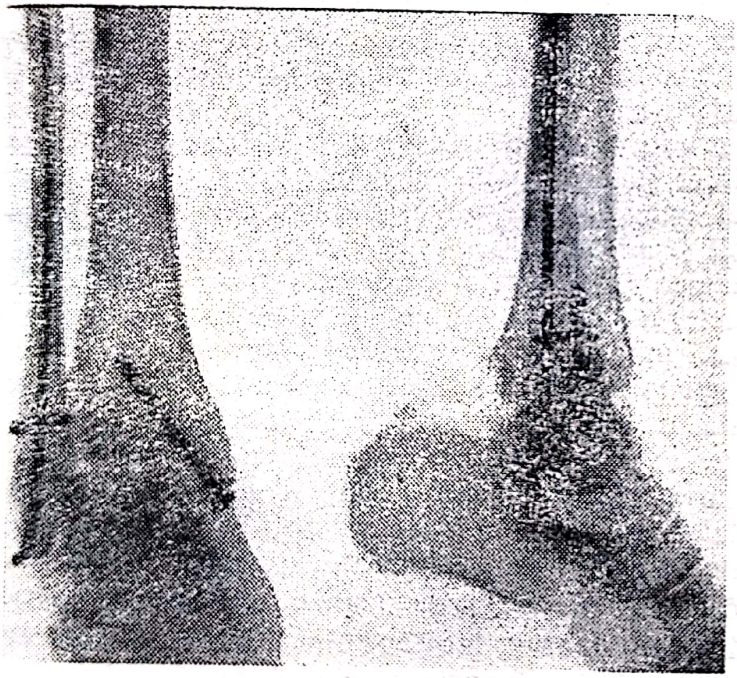

b

Fig. 62. Fractură bimaleolară cu deplasare:
a — aspect radiografic de față și de profil înainte de intervenție; *b* — aspect radiografic de față și de profil după intervenția chirurgicală (reducere sîngerîndă și osteosinteză cu șurub pe maleola internă și broșă cu cerc metalic pe peroneu).

nului tibial cu fragment mai mic de o treime din suprafața articulară a plafonului; maleola tibială se fracturează prin smulgere și poate fi deplasată în afară și înainte; 2) prin inversiune (supinație + adducție forțată): F. unimaleolară externă și F. bimaleolară (cu sau fără marginală posterioară). Prin șoc vertical se produce F. pilonului tibial cu următoarele varietăți: a) F. marginală anterioară; b) F. marginală posterioară; c) F. bimarginală și

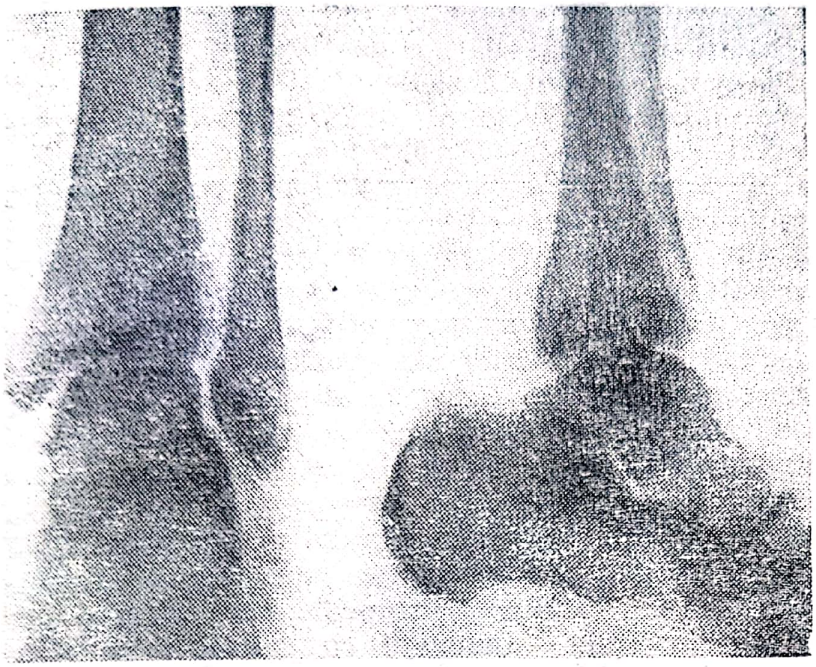

a

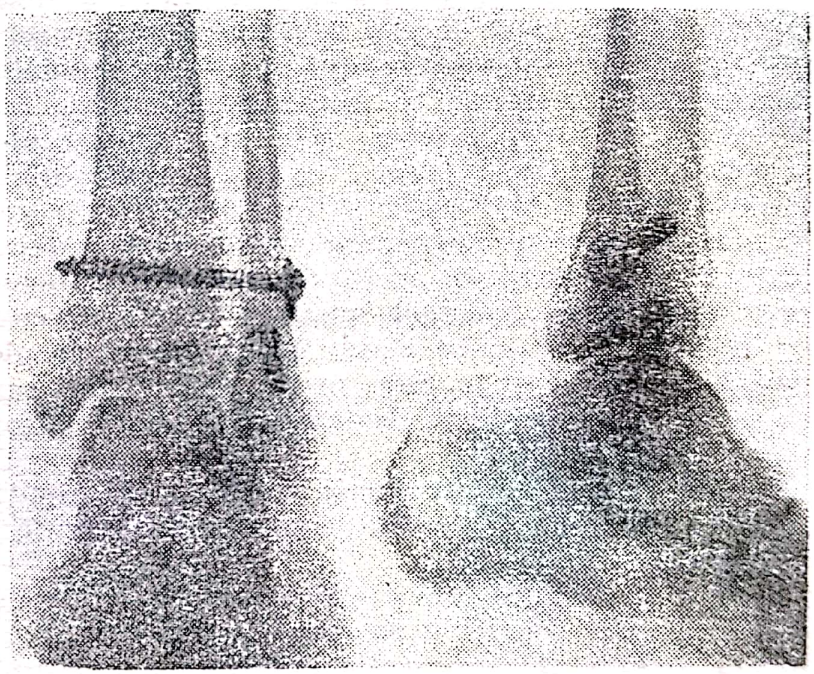

b

Fig. 63. Fractură de maleolă peronieră cu diastază tibio-peronieră:
a — aspect radiografic de față și de profil înainte de intervenția chirurgicală;
b — aspect radiografic de față și de profil după osteosinteză a maleolei peroniere cu un șurub și artrosinteză tibio-peronieră cu un șurub.

d) F. sagitală a pilonului. Leziunile ligamentare grave sînt echivalente cu F. maleolare; deci, o F. unimaleolară asociată cu ruptura ligamentului colateral opus echivalează cu o F. bimaleolară (patogenic, evolutiv, terapeutic). F. prin mecanism direct este rară. Bolnavul acuză dureri vii și impotență funcțională accentuată, regiunea tibio-tarsiană este tumefiată, iar tardiv apar echimozele și flictenele. Deplasarea astragalului în sens transversal constituie balotarea astragalului, iar lovirea acestuia de cele două maleole

produce șocul astragalian (diastazis tibio-peronier). Piciorul este translat extern, în valg sau rotat extern, în funcție de leziunea osoasă. Uneori, piciorul este subluxat anterior sau posterior. Examenul radiografic de față, profil sau din incidență oblică precizează diagnosticul. Radiografia în poziție menținută de varus sau valgus forțat evidențiază leziunile ligamentare. Se precizează de asemenea și diastazisul tibio-peronier (normal pe radiografia de față: peroneul se suprapune peste tuberculul tibial anteroextern cu 6 mm și este la o distanță de 2 mm de tuberculul posteroextern al tibiei). Complicațiile acestor F. sînt imediate (F. deschisă — risc de artrită; leziunea nervului sciatic popliteu extern — rară; leziunea vasculară — rară, interesează artera tibială posterioară sau artera pedioasă) sau tardive (calusul vicios, pseudartroza). F. maleolară fără deplasare necesită imobilizare în aparat gipsat de mers pentru 30—45 zile. F. maleolară asociată cu leziuni ligamentare se tratează ca o F. bimaleolară; cînd este cu deplasare se reduce ortopedic sau chirurgical (osteosinteză cu șurub, tijă, broșă groasă, fir metalic, plăci mici maleolare adaptate). În F. maleolei peroniere se pot folosi două broșe și un cerclaj cu efect de hoban; mersul se reia după formarea calusului. F. bimaleolară beneficiază de tratament ortopedic (de urgență, sub anestezie locală, rahidiană sau generală — bolnavul cu gamba atîrnînd la marginea mesei, în F. prin eversiune, chirurgul cu o mînă sub maleola peroneră perpendicular pe axul gambei împinge astragalul și calcaneul înăuntru, iar cu cealaltă mînă face o contrapresiune deasupra maleolei interne; în F. prin inversiune, manevrele sînt inversate; imobilizare în aparat gipsat femuro-podal pentru cca 60 zile) sau chirurgical (reducere anatomică; osteosinteză a maleolei externe, refacerea ligamentului tibio-peronier anterior, osteosinteza maleolei tibiale, fixarea fragmentului marginal posterior; dezinserția ligamentului peroneo-tibial necesită fixare cu un șurub, bulon). În F. maleolei interne se recurge de obicei la osteosinteză cu șurub sau două broșe și un cerclaj cu efect de hoban. F. pilonului tibial cu deplasare se reduce ortopedic (manual sau prin tracțiune cu o broșă transcalcaneană, cu imobilizare în aparat gipsat femuro-podal, cu piciorul în echin în F. marginală anterioară și în talus în cea posterioară) sau chirurgical (osteosinteză cu șurub sau placă). F. cominutivă necesită uneori artrodeză tibio-astragaliană. (fig. 62, 63).

Fractura extremității proximale a cubitusului, soluție de continuitate ce interesează olecranul și apofiza coronoidă, frecventă la tineri și rară la copii și bătrîni.

Fractura olecranului, frecventă la adulți, se produce prin mecanism direct (cădere pe cot, lovire cu un corp dur) sau indirect (cădere pe mînă cu antebrațul în extensie, contracția puternică a tricepsului pe antebrațul flectat). Are sediul obișnuit în porțiunea mijlocie a olecranului și are un traiect transversal sau ușor oblic. Interesează baza, corpul sau vîrful olecranului (extraarticulară), iar deplasarea fragmentelor este în raport de integritatea aparatului fibro-tendinos (tendonul tricepsului, expansiunile postero-laterale ale mușchilor vești — aripioarele chirurgicale); ruperea aparatului fibros determină deplasarea fragmentului superior în sus sub acțiunea mușchiului triceps, iar hematomul intraarticular mărește diastazisul. Bolnavul se prezintă cu antebrațul semiflectat susținut de mîna de partea sănătoasă, acuză dureri vii la nivelul cotului, care este tumefiat și cu echimoze; la paipare, se declanșează dureri în punct fix sau se decelează un șanț transversal (F. cu deplasare). Extensia activă a antebrațului nu este posibilă. Examenul radiografic precizează diagnosticul (a nu se confunda o F. cu nucleul osos al

ciocului olecranian). Se însoțește de complicații imediate (F. deschisă cu artrită secundară; leziuni ale nervului cubital — contuzie, elongație, ruptură; luxația anterioară a cotului — 3%) sau tardive (calusul vicios exuberant ce comprimă nervul cubital, diminuă amplitudinea și forța de extensie a antebrațului sau determină o artroză a cotului; pseudartroza — rară, dar jenantă funcțional pentru muncitorii manuali sau tineri). F. incompletă sau fără deplasare beneficiază de imobilizare în aparat gipsat brahio-palmar în extensie sau semiflexie pentru 30 zile. F. cu diastazis interfragmentar mai mare decît 3 mm se operează (țesutul fibroperiostic periolecranian se interpune între fragmentele de F. și împiedică consolidarea osoasă). În F. cu fragment apical mic, în F. cominutive ale treimii proximale a olecranului, la bătrîni sau inactivi se indică olecranectomia (Hofmeister) și refacerea aparatului extensor cu reinserția lui pe fragmentul distal sau se indică abstenția operatorie. Tratamentul chirurgical se indică și în F. deschise sau complicate cu leziuni ale nervului cubital. Tratamentul chirurgical are ca scop restabilirea forței de extensie a tricepsului, amplitudinii mișcărilor cotului și se face în general la 7—14 zile de la accident, cînd edemul și hemartroza au cedat, iar pielea este integră. Calea de abord este paraolecraniană externă, longitudinală sau mediană verticală (se îndepărtează țesuturile interpuse, se golește articulația de cheaguri sanguine; osteosinteză; refacerea aparatului extensor). Postoperator se imobilizează pe atelă gipsată posterioară sau aparat gipsat circular, cu cotul la 90° flexie pentru 30 zile. Elementul esențial în reducere este controlul traiectului de F. la nivelul suprafeței articulare, unde nu trebuie să existe nici o denivelare (evitarea artrozei posttraumatice). Osteosinteza trebuie să fie corectă și solidă (permite recuperarea precoce). Cînd fragmentul este mare se practică sutură cu fir metalic „în cadru" (cu torsada externă pentru a nu leza nervul cubital). Prima sutură metalică a olecranului a fost făcută de Lister (1873). Cînd fragmentul olecranian este mic se practică hemicerclajul în „8". Pen-

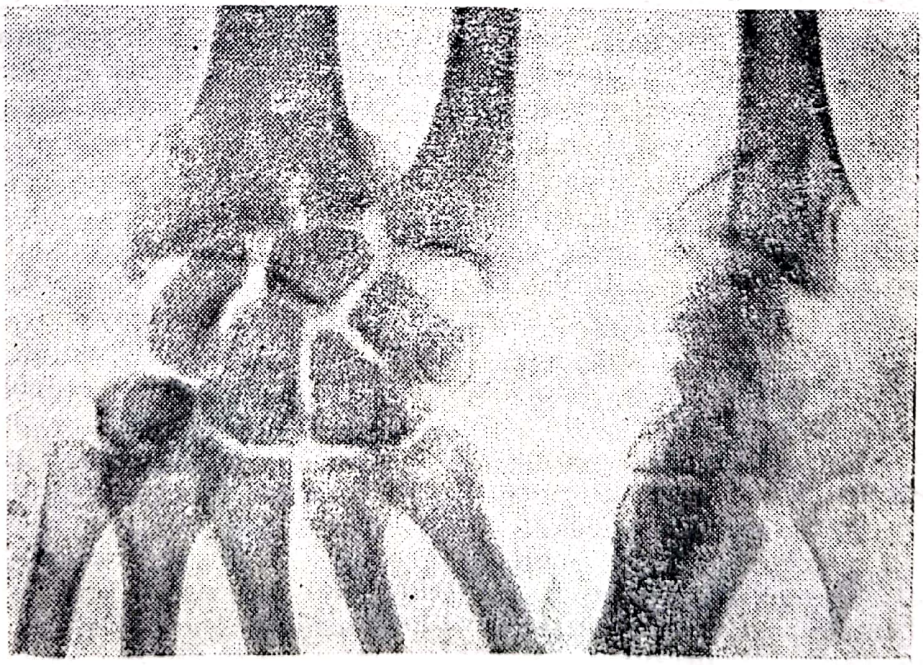

Fig. 64. Fractură cominutivă de epifiză radială distală cu subluxație posterioară a oaselor carpului.

a *b*

Fig. 65. Fractura diafizei cubitale distale asociată cu decolarea epifizei radiale distale:

a — aspect radiografic de față și de profil înainte de intervenția chirurgicală; *b* — aspect radiografic de față și de profil după reducere sîngerîndă și osteosinteză cu broșă.

tru a evita diastazisul interfragmentar, se utilizează două broșe introduse paralel prin olecran și diafiza cubitală, asociat cu un hemicerclaj în „8" cu efect de hoban (Weber). R. Judet practică cerclajul în „bușon de șampanie", care se poate înlocui cu o dublă răsucire a celor două fire de sîrmă în spatele olecranului. Cînd traiectul de F. este situat în regiunea mijlocie, la baza olecranului sau în asocierea F. olecran — F. diafiză cubitală, se indică osteosinteza longitudinală cu șurub sau chiar cu o tijă. Se utilizează un șurub lung, cu pas mare sau două șuruburi în „X", introduse perpendicular pe traiectul de F. (Danis). În F. cominutive asociate cu luxație anterioară, se utilizează placa semitubulară AO pentru creasta tibială. Zuelzer practică osteosinteza cu ajutorul unei plăci cu două cîrlige la o extremitate care se înfundă în olecran și se fixează cu două șuruburi la diafiza cubitală. Postoperator, se imobilizează în aparat gipsat pentru 21—30 zile. Recuperarea funcțională completă durează 2—3 luni de zile. Pseudartroza olecranului este rară și este rezultatul F. de olecran neglijate, incorect tratate și necesită tratament chirurgical (avivarea suprafețelor osoase și fixarea prin osteosinteză fermă); este necesară, uneori, alungirea tendonului mușchiului triceps. Consolidarea și recuperarea funcțională este mai îndelungată.

Fractura apofizei coronoide, foarte rară, frecventă la adulți, se produce prin mecanism indirect (cădere pe marginea cubitală a mîinii sau pe eminența hipotenară, cu antebrațul ușor flectat sau în extensie și semipronație — trohleea humerală lovește apofiza coronoidă fracturînd-o; mișcare violentă de flexie a cotului — lovirea apofizei coronoide de foseta coronoidiană a humerusului: hiperextensia bruscă a antebrațului pe braț — smulgere de către mușchiul brahial anterior și ligamentul humero-coronoidian) și foarte rar prin mecanism direct. Traiectul de F. poate interesa baza sau vîrful apofizei, poate fi orizontal, oblic sau longitudinal, complet, incomplet sau multiplu (F. cominutive). Fragmentul proximal se poate deplasa prin contracția muș-

chiului brahial anterior, dar datorită legăturilor capsulo-periostice vîrful fracturat prezintă o deplasare mică. Coexistă frecvent cu o luxaţie posterioară a cotului. Bolnavul acuză dureri vii la nivelul plicii cotului, tumefacţie, iar tardiv apare o echimoză orizontală. La palpare se declanşează dureri în partea antero-internă a cotului, iar uneori se simte fragmentul coronoidian mobil. Flexia cotului este limitată antalgic. Examenul radiografic (din profil şi din faţă) precizează diagnosticul. Se poate însoţi de complicaţii imediate (leziuni ale nervului median sau cubital; F. deschisă; luxaţia posterioară a cotului) sau tardive (luxaţia posterioară incoercibilă sau recidivantă; osteomul periarticular; calusul vicios; pseudartroza). În F. incomplete şi complete fără deplasare sau cu mică deplasare ale vîrfului, se indică tratament ortopedic: imobilizare pe atelă gipsată posterioară cu cotul la 90°, pentru 15—21 zile. În F. bazei apofizei cu deplasare mare se tentează reducerea ortopedică prin flectarea progresivă a antebraţului pe braţ, concomitent cu compresiunea digitală pe regiunea coronoidiană. Imobilizarea cotului în unghi ascuţit predispune însă la ischemie. De aceea se preferă intervenţia chirurgicală (calea de abord este internă, călare pe vîrful epitrohleei; descoperirea, izolarea şi protejarea nervului cubital; detaşarea părţilor moi de pe epitrohlee sau osteotomia epitrohleei, cu menajarea ramurilor din nervul median; capsulotomie şi descoperirea focarului de F.; osteosinteza coronoidei cu şurub; osteosinteza epitrohleei cu şurub). Postoperator se imobilizează pe atelă gipsată cu cotul în unghi drept pentru 30 zile. Se poate folosi şi calea de abord paraolecraniană internă, practicîndu-se osteosinteză cu un şurub trecut postero-anterior dinspre olecran spre apofiza coronoidă. F. cominutive necesită tratament ortopedic întrucît rezecţia apofizei duce la luxaţie recidivantă posterioară a cotului. În F. vîrfului coronoidei cu mare deplasare se extirpă fragmentul apical. (fig. 64, 65).

Fractura extremităţii proximale a femurului, frecventă la bătrîni (osteoporoză), include F. capului femural, F. gîtului femural, F. masivului trohanterian şi F. subtrohanteriană.

Fractura gîtului femural, soluţie de continuitate situată deasupra masivului trohanterian, frecventă la bătrîni (75%), se produce prin traumatisme care tind să modifice brusc unghiul de înclinaţie a gîtului pe diafiză (cădere de la înălţime pe genunchi sau în picioare, lovirea genunchilor de tabloul de bord, şoc la nivelul regiunii trohanteriene, cădere pe şold etc.) sau după radioterapie şi utilizare îndelungată a preparatelor cortizonice. Fragmentul inferior se deplasează astfel: în sus (contracţia muşchilor pelvi-trohanterieni), înăuntru (contracţia muşchilor adductori) şi se rotează extern (greutatea membrului inferior şi contracţia muşchilor externi). Se cunosc mai multe clasificări ale F. gîtului femural: a) Astley Cooper: intraarticulară şi extraarticulară; b) Delbet: subcapitală, mediocervicală şi bazicervicală; c) Böhler: prin adducţie — neangrenate şi prin abducţie — angrenate; d) Waldenström: în coxa vara — neangrenată şi în coxa valga — stabilă; f) Pauwels: gradul I = cu unghiul dintre traiectul de F. şi planul orizontal sub 30°; gradul II = între 30—50° şi gradul III = peste 50° — ce evoluează spre pseudartroză frecvent; g) Garden: tipul I=incompletă; tipul II=completă, fără deplasare — travee rupte, dar orientate normal; tipul III = completă cu deplasare parţială, menţinute prin sinoviala posterioară şi repliul pectineo-foveal, cu traveele capului orizontale, iar ale gîtului verticale; tipul IV = completă, cu deplasare totală, cu traveele capului paralele cu cele ale gîtului. La partea posterioară a focarului de F. se constată frecvent cominuţie (radiografie profil), care, după reducere făcînd F. instabilă, determină un

vid cervico-cefalic. Bolnavul acuză dureri vii spontane la baza coapsei, accentuate la palparea marelui trohanter sau bazei triunghiului Scarpa, prezintă impotență funcțională absolută a membrului inferior care este rotat extern și scurtat. Datorită ascensiunii fragmentului inferior, marele trohanter depășește linia Nélaton-Roser (de la spina iliacă antero-superioară la ischion), triunghiul lui Bryant (spina iliacă antero-superioară-trohanter-verticală) micșorat, iar linia Schömäcker (normal: de la vîrful marelui trohanter prin spina iliacă antero-superioară-ombilic) trece sub ombilic; scurtarea membrului inferior se reduce prin tracțiune, dar se reproduce ușor după încetarea acesteia (semnul sertarului Delbet), iar în regiunea inghinală se percepe o formațiune dură determinată de rotația externă a fragmentului distal (semnul Laugier). Examenul radiografic precizează diagnosticul, fiind necesară o radiografie de față (de bazin) și de profil (cu șoldul traumatizat în poziție anatomică, coapsa și gamba opusă flectate la 90°, se plasează tubul între picioare făcînd cu membrul inferior respectiv un unghi de 40°, iar placa se așază oblic — lateral paralel cu gîtul femural împingînd-o în părțile moi deasupra crestei iliace). Cu cît micul trohanter este mai evident, cu atît rotația este mai mare (radiografie de față). Diagnosticul diferențial trebuie făcut cu contuzia șoldului, luxația traumatică a șoldului, fractura pertrohantetiană, F. cavității cotiloide cu protruzia capului femural, epifizioliza. Consolidarea fracturii gîtului femural se face greu, prin calus endostal (lipsa periostului); de aici necesitatea reducerii anatomice și osteosintezei perfecte, cu compresiune. Se poate însoți de complicații precoce (bronhopneumonie, escare sau infecții urinare) produse prin decubit prelungit și prevenite prin mobilizare precoce (trombo-emboliile — prevenite prin utilizarea sistematică a anticoagulantelor administrate cu discernămînt la bătrîni) sau tardive (pseudartroza, necroza aseptică a capului femural, coxartroza). La bolnavii foarte

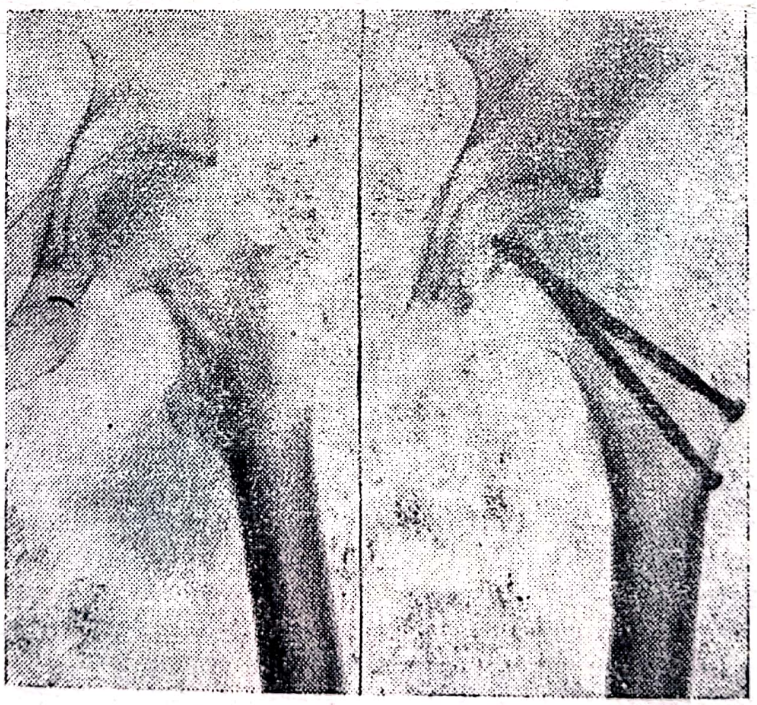

a *b*

Fig. 66. Fractură închisă de gît femural bazicervicală cu mică deplasare: *a* — aspect radiografic de față înainte de intervenția chirurgicală; *b* — aspect radiografic de față după reducere sîngerîndă și osteosinteză cu 2 șuruburi în triangulație.

tarați se preferă un tratament funcțional (Lucas-Championnière), mobilizare la marginea patului și în fotoliu, după trecerea fazei dureroase, cu mișcări pasive și active, cu mers în cîrje după 21—30 zile și practicarea de masaje și gimnastică respiratorie. În F. fără deplasare sau stabilă (vezi clasificarea) se tinde din ce în ce mai mult a se trece de la imobilizarea gipsată (aparat gipsat antirotator, aparat gipsat pelvi-pedios) sau de la extensia continuă, la steosinteză. În F. cu deplasare se va proceda de obicei la reducere ortopedică (tracțiune longitudinală pe masa ortopedică, se trage în afară cu o chingă trecută la rădăcina coapsei, rotația internă și abducția membrului inferior la 45°) urmată de imobilizare în aparat gipsat pelvi-pedios; astăzi se intervine chirurgical. Osteosinteza duce la scăderea mortalității, mobilizarea precoce cu evitarea complicațiilor de decubit și crește șansa de consolidare. Intervenția chirurgicală se efectuează precoce (la 24—48 ore). Reducerea anatomică a F. rămîne piatra unghiulară a vindecării (Putti). Operația se execută sub control vizual (aparat Röntgen portativ, amplificator de lumină cu ecran de televiziune). Calea de abord este regiunea externă a șoldului (incizie unică pe marginea inferioară a marelui trohanter, introducerea broșei conductoare la 2 cm sub creasta subtrohanteriană, paralel cu planșeul, făcînd cu diafiza un unghi de 45°; control radiografic de față și profil; pe broșă se bate: cui Smith Petersen, cui Sven — Johansen). În ultimul timp se preferă osteosinteza cu șuruburi introduse paralel sau după principiul triangulației (cel superior orizontal, iar cel inferior înclinat la 30° față de axa diafizei, încrucișîndu-se cu primul în zona de intersecție a evantaiclor de susținere și de sprijin). Se mai poate folosi: cui-placă, șurub-placă cu compresiune, iar în ultima vreme se utilizează tije tip Ender. În F. veche, cominutivă, se practică osteotomia intertrohanteriană cu medializarea fragmentului distal sau osteotomie de valgizare, cu orizontalizarea traiectului de F., urmată de osteosinteză cu cui-placă. Cominuția posterioară a fost ameliorată prin asocierea osteosintezei cu grefă pediculată trohanteriană. În F. de gradul IV Garden, la bătrîni, cu fenomene artrozice, în F. veche sau asociată cu luxația se preconizează artroplastia șoldului de la început. Tromboemboliile se previn prin mobilizare precoce, folosirea judicioasă și sistematică a anticoagulantelor, iar o dată apărute necesită administrare urgentă de heparină intravenos (la 4 ore interval) sau de calciparină subcutanat (4 ori pe zi). Pseudartroza, complicație frecventă, beneficiază de osteosinteză + osteotomie, artrodeză, proteză, osteosinteză + grefon osos. Necroza capului femural impune: osteotomia, artroplastia (proteză cefalică sau proteză totală), artrodeza (tineri activi). →*coxartroză*.

Fractura trohanteriană, interesează masivul osos trohanterian; se produce prin mecanism indirect și mai rar prin mecanism direct la persoanele de peste 60 ani, în special de sex feminin (osteoporoză endocrină). Se cunosc mai multe varietăți: cervico-trohanteriană, pertrohanteriană simplă, pertrohanteriană complexă, trohantero-diafizară, intertrohanteriană, F. izolată a marelui trohanter și micului trohanter. Bolnavul acuză dureri vii la nivelul regiunii trohanteriene și impotență funcțională accentuată, se prezintă cu membrul inferior în adducție și rotație externă sau internă (F. marelui trohanter), scurtat, iar la rădăcina coapsei se constată o deformare în cross. Uneori, bolnavul fiind în poziție șezîndă, nu-și poate flecta coapsa pe bazin (semnul Ludloff — F. micului trohanter). Examenul radiografic de față și profil precizează diagnosticul. Complicațiile acestor F. pot fi precoce (tromboembolii, bronhopneumonie, escare și infecții urinare de decubit) sau tardive (calusul

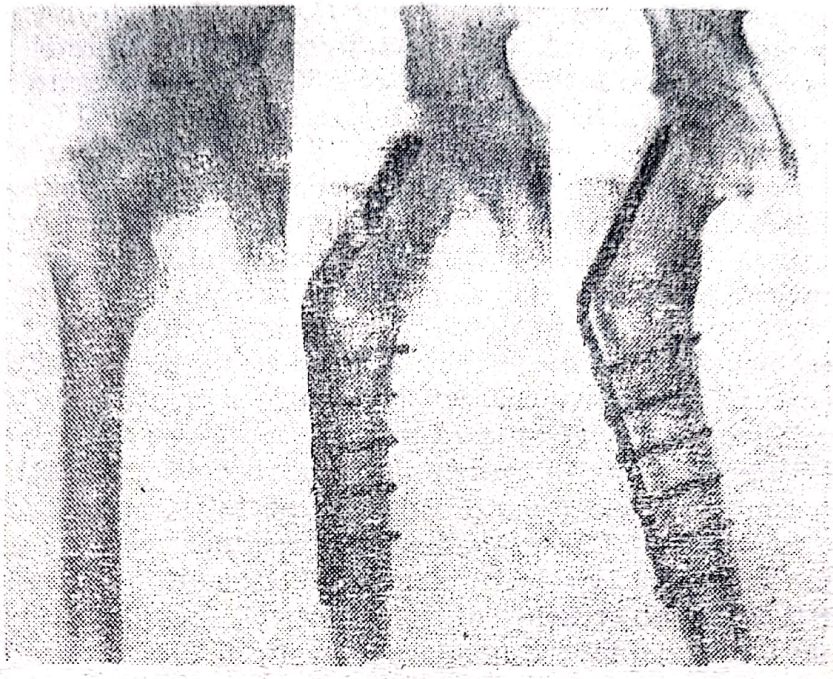

a *b* *c*

Fig. 67. Fractură închisă de gît femural cu deplasare la un adult tînăr: *a* — aspect radiografic de față înainte de intervenția chirurgicală; *b* — aspect radiografic de față după osteotomie de valgizare, reducere și osteosinteză cu cui-placă înșurubată; *c* — aspect radiografic de față după 1 an de la intervenția chirurgicală.

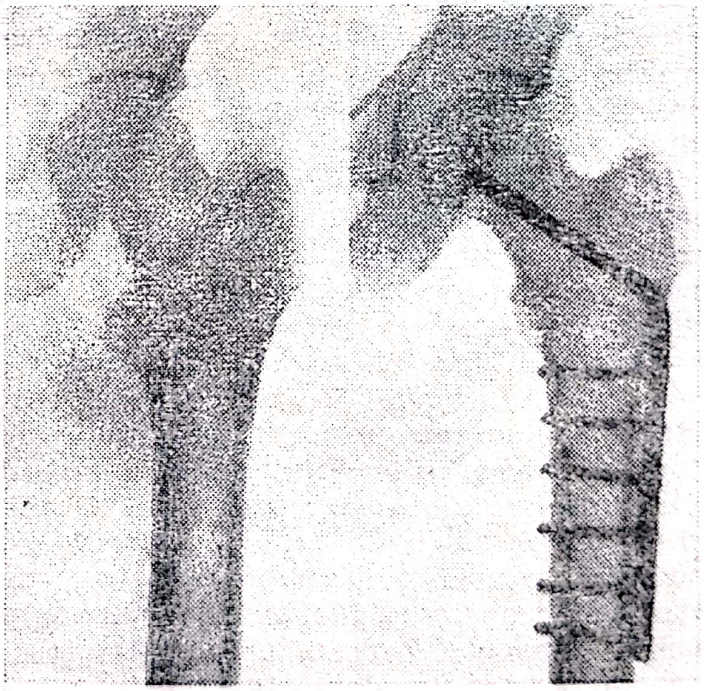

a *b*

Fig. 68. Fractură închisă pertrohanteriană fără deplasare la un adult: *a* — aspect radiografic înainte de intervenția chirurgicală; *b* — aspect radiografic după osteosinteză cu cui-placă înșurubată.

vicios — frecvent, pseudartroza — rară; tulburări psihice la bătrîni). La bătrînii cu starea generală alterată, care nu ar suporta nici cea mai benignă intervenție chirurgicală se preferă tratamentul funcțional precoce. F. fără deplasare la tineri se poate imobiliza în aparat gipsat pelvipodal. Tot la tineri se mai ia în discuție: reducerea sub anestezie (tracțiune în abducție

a b

Fig. 69. Fractură închisă pertrohanteriană cu deplasare: *a* — aspect radiografic de față înainte de intervenția chirurgicală; *b* — aspect radiografic de față și de profil după reducere sîngerîndă pe focar închis sub R — televizor și osteosinteză cu 3 tije. Ender. Se remarcă plasarea în evantai a tijelor flexibile în capul femural pe ambele incidențe — element de stabilizare deosebit de important.

a

b

Fig. 70. Fractură închisă pertrohanteriană cu discretă deplasare în coxa vara la un bolnav cu mielom multiplu Kahler; *a* — aspect radiografic de față înainte de intervenția chirurgicală; *b* — aspect radiografic de față după reducere sîngerîndă și osteosinteză pe focar închis cu 2 tije Ender.

și rotație internă urmată de imobilizare în aparat gipsat pelvi-podal, suspensia-tracțiune (permite mobilizarea articulațiilor) pentru 60—80 zile sau extensia continuă (cu coapsa în abducție) pentru 40—60 zile, urmată de aparat gipsat pelvipodal. În prezent, se preferă intervenția chirurgicală care

permite mobilizarea precoce. La bolnavii tineri, se practică osteosinteza cu cui-placă monobloc, cui-placă cu unghi reglabil, completat, sau nu, cu 1—2 șuruburi pentru os spongios introduse deasupra cuiului. La bătrîni se preferă osteosinteza cu tije Ender (→ *osteosinteză elastică stabilă*), care este puțin traumatizantă și permite mobilizarea precoce a bolnavului (bolnavul pe masa ortopedică; reducere; incizie longitudinală deasupra condilului femural intern; forarea unui tunel pînă în cavitatea medulară; se introduc tije Ender sub control radiologic folosind amplificatorul de luminozitate). **F.** izolată a marelui trohanter beneficiază de tratament ortopedic sau chirurgical (sutură cu fir metalic, șuruburi, broșe + cerclaj în „8"). **F.** micului trohanter necesită tratament ortopedic, în general. Calusul vicios în coxa vara necesită, la tineri, osteotomie de valgizare. Pseudartroza, rară, implică grefă osoasă și osteosinteză fermă.

Fractura subtrohanteriană (diafizară înaltă), produsă la adulți, cu traiect oblic, spiroid (frecvent) sau orizontal (rar) și cu deplasare frecventă (cu fragmentul proximal în abducție tras de mușchiul mijlociu fesier, în rotație externă prin contracția mușchilor pelvitrohanterieni și în flexie prin acțiunea mușchiului psoas iliac, iar fragmentul distal este ascensionat prin acțiunea mușchilor ischio-gambieri și cvadriceps, în adducție prin acțiunea mușchilor adductori și în rotație externă prin greutatea membrului inferior). Tratamentul este, în general, chirurgical: osteosinteză cu cui-placă, placă adaptată, tijă centromedulară bine calibrată asociată, sau nu, cu un hoban extern din fir metalic. Alezajul centromedular este foarte important. Se mai folosesc: cerclaje metalice, șuruburi sau chiar fixatorul extern. Calusul vicios al acestor **F.** necesită osteotomie de corecție și osteosinteză solidă. (fig. 66, 67, 68, 69, 70).

Fractura extremității proximale a humerusului, soluție de continuitate a humerusului situată deasupra inserției mușchiului mare pectoral. Sînt cele mai frecvente **F.** ale humerusului și se produc în special la femei după vîrsta de 50 ani (datorită osteoporozei). Se produc prin mecanism indirect (cădere pe cot, cădere pe mînă, torsiunea brațului) sau, mai rar, prin mecanism direct (cădere pe braț sau umăr, lovire cu un corp dur la nivelul brațului). **F** extremității proximale a humerusului poate interesa gîtul anatomic, gîtul chirurgical, trohiterul, trohinul, capul humeral.

Fractura gîtului anatomic, **F.** articulară sau **F.** subcapitală, are un traiect, de obicei, oblic în jos și înăuntru și cu fragmente frecvent angrenate; uneori fragmentul cefalic se deplasează în jos și înainte sau în jos și înapoi sau chiar se răstoarnă, iar fragmentul diafizar este tras în sus și înainte de marele pectoral și deltoid. Rareori, această **F.** se asociază cu luxația capului în axilă, fragmentul distal pătrunzînd în cavitatea glenoidă.

Fractura gîtului chirurgical, cea mai frecventă, prezintă un traiect transversal sau oblic în jos și înăuntru sau în jos și în afară, situat deasupra inserției marelui pectoral. Fragmentele de **F.** sînt, de obicei, angrenate în abducție sau în adducție (deplasarea depinde de poziția brațului în timpul căderii pe cot sau pe mînă, W. A. Hoyt). În cele angrenate în adducție, fragmentul diafizar face cu cel epifizar un unghi deschis înăuntru. În **F.** în abducție, fragmentul diafizar face cu cel epifizar un unghi deschis în afară. În **F.** neangrenate, fragmentul diafizar este tras în sus, înainte și înăuntru (de mușchii biceps, coraco-brahial și marele pectoral), iar fragmentul epifizar se deplasează în abducție și rotație externă (de mușchii scurți rotatori ai umărului). Mai rar, deplasarea este în adducție (se produc prin cădere cu brațul lîngă

Fig. 71. Traiecte de fractură pe extremitatea humerală proximală (gît anatomic, gît chirurgical, trohiter).

Fig. 72. Fractura gîtului humeral anatomic cu mică deplasare. Beneficiază de tratament ortopedic (imobilizare în bandaj moale Desault pentru 3 săptămîni).

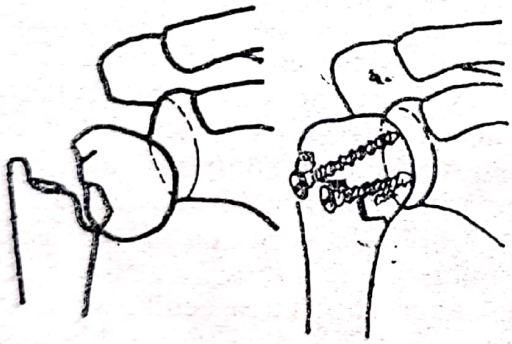

Fig. 73. Fractura gîtului humeral anatomic cu deplasare. Osteosinteză cu 2 șuruburi.

trunchi). Frecvent, **F.** neangrenate ale gîtului chirurgical se asociază cu **F.** mari i tuberozități (**F.** cervico-trohiteriană Delbet sau **F.** în „K" a lui Kocher) cu a micii tuberozități sau cu un traiect diafizar.

Fractura trohiterului este parcelară sau totală și se produce izolat sau asociat cu o **F.** a gîtului chirurgical sau anatomic sau chiar cu o luxație scapulo-humerală. Ea se produce prin contracția puternică a mușchilor scurți rotatori externi sau prin traumatism direct, fiind fără deplasare sau cu deplasare.

Fractura trohinului este foarte rară și se datorește contracției violente a subscapularului.

Fractura capului humeral este și ea foarte rară și poate fi: incompletă (tasare), parcelară (fragment lenticular) sau cominutivă.

Fractura-decolare apare la copii sau tineri pînă la 20 ani și este reprezentată printr-un traiect ce corespunde cartilajului de conjugare detașînd și un

Fig. 74. Fractură închisă de trohiter cu mică deplasare. Beneficiază de tratament ortopedic (imobilizare în bandaj moale Desault pentru 3 săptămîni).

Fig. 75. Fractură dezangrenată a gîtului humeral chirurgical în abducție *(după Rieunau)*.

mic fragment diafizar. Uneori, se constată o decolare epifizară pură. Deplasarea fragmentelor este foarte rară. Bolnavul accidentat, prezentînd o F. a extremității superioare a humerusului, acuză dureri vii la nivelul umărului și o impotență funcțională în raport cu varietatea anatomo-clinică a F. El se prezintă într-o „atitudine umilă" (cu umărul aplecat înainte și în jos, capul înclinat spre umărul respectiv, brațul lipit de corp, cotul în flexie și antebrațul susținut cu mîna sănătoasă —Desault), cu regiunea umărului deformată, tumefiată, cu dispariția șanțului delto-pectoral, cu o echimoză toraco-brahială (echimoza lui Hennequin) ce apare la cîteva zile. Palpînd regiunea umărului se declanșează dureri la 3—4 cm sub acromion; fixînd cu o mînă umărul și cu cealaltă imprimînd cotului mișcări, se percepe o mobilitate anormală în treimea superioară a brațului. Măsurînd distanța acromion — epicondil, se constată o scurtare de 1—4 cm. În F. prin abducție, se constată o depresiune sub acromion ca o „lovitură de topor", asemănătoare cu aspectul din luxația umărului, dar cotul poate fi apropiat de torace. În F. prin adducție, la nivelul umărului se constată aspectul „de crosă" convexă artero-extern. Obligatoriu, se cercetează starea sensibilității și motilității membrului superior, precum și starea circulației sanguine periferice (temperatura tegumentului și culoarea sa, pulsul la artera radială). În F. gîtului anatomic semnele clinice descrise sînt mai atenuate, iar în F. asociată cu luxație se poate palpa în axilă capul humeral. În F. tuberozităților, semnele clinice sînt puțin mai accentuate ca într-o contuzie a umărului. Uneori, se pot percepe dureri și crepitații osoase la un lat de deget sub acromion, iar rotația externă și abducția brațului sînt limitate. Examenul radiografic trebuie efectuat din față și din profil (cu brațul în abducție sau trans-

toracic). Radiografia de profil evidențiază unghiul făcut de cele două fragmente în plan sagital. Diagnosticul diferențial trebuie făcut cu luxația scapulo-humerală, contuzia umărului, luxația acromio-claviculară, F. treimii externe a claviculei, F. acromionului, F. gîtului omoplatului. Evoluția și prognosticul acestor F. sînt bune, pseudartroza fiind foarte rară. Aceste F. se pot însoți de o serie de complicații imediate (F. deschisă; leziuni ale vaselor axilare; leziuni ale nervului circumflex, radial, median sau cubital) sau tardive (calusul vicios-frecvent; pseudartroza — foarte rară; necroza aseptică a capului humeral — foarte rară; artroza scapulo-humerală sau periartrita scapulo-humerală). Tratamentul F. extremității proximale a humerusului este în general conservator, ortopedic. În F. fără deplasare se practică imobilizarea într-un bandaj Desault sau într-o eșarfă pentru 21 zile, după care se începe reeducarea funcțională treptată. Această atitudine terapeutică este indicată și în F. cu deplasare întîlnite la bătrîni sau la tarați. În F. gîtului humeral cu deplasare se indică reducerea extemporanee sau progresiv-lentă. Reducerea extemporanee pentru F. în abducție se realizează prin procedeul Böhler (bolnavul pe un scaun, iar medicul stă la spatele lui și își introduce brațul său opus între torace și braț; îndepărtează astfel, cu brațul său, fragmentul diafizar în afară, concomitent cu împingerea cotului spre torace). Reducerea lentă se realizează cu ajutorul gipsului de atîrnare (hanging cast, Caldwell); greutatea înglobată în gips sub cot determină o extensie continuă. Dacă aceste metode sînt eficiente mai ales în F. prin abducție, în cele prin adducție, sub anestezie, se așază fragmentul diafizar în prelungirea celui epifizar (prin tracțiune și manevre manuale locale) și se imobilizează în aparat gipsat toraco-brahial în poziția de reducere pentru 30—40 zile. Se poate practica de asemenea, la politraumatizați, o reducere prin tracțiune continuă (cu benzi adezive sau cu broșă transolecraniană). Cînd reducerea este instabilă, se poate fixa focarul cu broșe trecute percutan. Tratamentul chirurgical

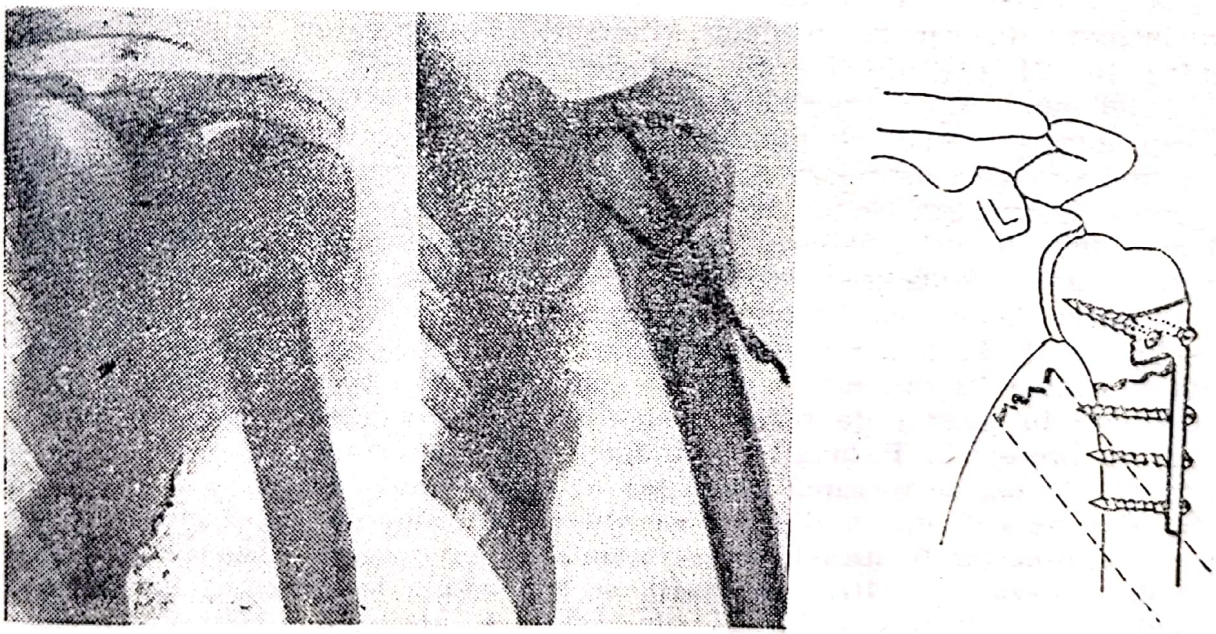

a *b* *c*

Fig. 76. Fractură închisă cominutivă a gîtului humeral cu deplasare: *a* — aspect radiografic de față înainte de intervenția chirurgicală; *b* — aspect radiografic de față după reducere sîngerîndă și osteosinteză cu 2 fragmente de broșă; *c* — osteosinteză cu placă în „T" cu șuruburi.

Fig. 77. Fractură cominutivă explozivă a extremității humerale proximale (cap humeral, gît anatomic și gît chirurgical, diafiza humerală proximală) cu păstrarea conturului capului humeral. Beneficiază de tratament ortopedic (ghips de atîrnare pentru 4 săptămîni).

este aplicat foarte rar (F. cu deplasare importantă ce nu se reduc prin metode ortopedice datorită interpunerii de țesuturi moi interfragmentar; F. complicate). Uneori, este nevoie doar de reducere sîngerîndă, iar alteori, se fixează fragmentele osoase cu ajutorul șuruburilor, plăcilor înșurubate, scoabelor, tijelor Küntscher, broșelor). Cînd fragmentul superior este mic se poate fixa la diafiză printr-un pinten al acesteia (Gosset) sau cu ajutorul unui grefon introdus în canalul medular (Lahaut). Postoperator, se imobilizează pentru 15—21 zile, urmată de reeducarea funcțională. În F. cominutivă a capului humeral, se practică procedeul „ciupercii" (Denischi) sau rezecție de cap humeral urmată de aplicarea unei endoproteze tip Neer; excepțional și tardiv, se indică artrodeza de necesitate. F. trohiterului și trohinului fără deplasare beneficiază de imobilizare în bandaj Desault sau eșarfă pentru 15 zile; în cele cu deplasare, se preferă uneori fixarea cu un șurub în F. trohiterului cu deplasare, sau, imobilizare în aparat gipsat toraco-brahial în abducție de 90° cu brațul rotat extern și în antepulsie de 40° (pentru 30—40 zile). În F. decolare, fără deplasare, se recurge la imobilizare în bandaj Desault pentru 10 zile, iar în cele cu deplasare, reducere ortopedică și apoi imobilizare în poziția de reducere pentru 14 zile sau chirurgical (și se fixează cu broșe). În F.-luxație, atitudinea terapeutică este diferită: în primele 24—48 ore se încearcă reducerea ortopedică sub anestezie și cu blîndețe, dar de cele mai multe ori se ajunge la reducerea chirurgicală (prin abord delto-pectoral), urmată de osteosinteză sau rezecție (urmată de aplicare de proteză); la bătrîni și tarați, se recomandă imobilizarea în bandaj Desault sau eșarfă pentru 15—21 zile. Aceste F. ale extremității superioare a humerusului dau un procent mare de redori articulare care implică fiziokinetoterapie sau chiar acromiectomia și artroplastia. În cazuri excepționale, cu necroza capului humeral, se indică, de necesitate, endoproteza sau artrodeza. Tratamentul recuperator trebuie început precoce prin contracții musculare statice (în timpul imobilizării) sau active (după suprimarea imobilizării). (fig. 71, 72, 73, 74, 75, 76, 77).

Fractura extremității proximale a radiusului, soluție de continuitate a radiusului cuprinsă între suprafața articulară a capului radial și tuberozitatea bicipitală. F. rară, are două varietăți: F. capului radial și F. gîtului radial. *Fractura capului radial* (cupușoarei radiale) se produce la adulți, în general, prin mecanism indirect (cădere pe mînă cu cotul extins și antebrațul în abducție sau cu cotul flectat) și excepțional prin mecanism direct, cu traiect de F. complet sau incomplet, cu deplasare sau fără deplasare, parcelare sau cominutive. Bolnavul acuză dureri la nivelul regiunii externe a cotului tumefiat și cu echimoză tardivă locală. Palparea declanșează dureri vii sub condilul humeral. Supinația este limitată și dureroasă. Examenul radiografic este obligatoriu și important pentru stabilirea atitudinii terapeutice. Evoluează frecvent spre artroză sau osificări periarticulare cu redori articulare importante și tulburări de prono-supinație. F. incomplete, fără deplasare sau cu deplasare minimă necesită tratament ortopedic: imobilizarea pe atelă gipsată posterioară cu cotul flectat la 90° pentru 15 zile, cu reluarea precoce a mișcărilor. F. cu deplasare sau cominutive impun intervenția chirurgicală: ablația unui fragment osos, rezecția capului radial sau osteosinteză cu un șurub sau broșă; calea de abord este șanțul epicondiloolecranian (unde capul radial este superficial) și printr-o incizie oblică la nivelul septului dintre mușchii cubital posterior și anconeu, reclinînd în jos filetele scurtului supinator (calea de abord postero-externă Kocher, ce respectă ramura motorie a nervului radial și inervația mușchiului anconeu). Calea de abord postero-externă expune larg această regiune. Dacă fragmentul este mic, sub 1/3 din suprafața capului, se extirpă. Fragmentul mare (peste 1/3 din suprafața capului) impune osteosinteza cu șurub sau broșă (trecută dinapoi înainte prin paleta humerală, capul și gîtul radial, cotul fiind în flexie de 90°). Imobilizarea postoperatorie este de 15—21 zile. Uneori, este necesară rezecția capului radial (deasupra tuberozității bicipitale); la copii, este contraindicată ducînd la cubitus valgus. Broșa se extrage la 2—3 săptămîni și se începe mobilizarea activă progresivă a articulației cotului.

Fractura gîtului radial, situată între capul radial și tuberozitatea bicipitală, frecventă la copii și tineri, se produce prin mecanism indirect. Se descriu patru tipuri anatomo-patologice (Judet): F. de gradul I (fără deplasare), F. de gradul II (cu deplasare mai mică decît jumătate din diametrul suprafețelor fracturate și basculare externă a fragmentului capital pînă la 30—35°), F. de gradul III (cu deplasare care depășește jumătate din diametrul

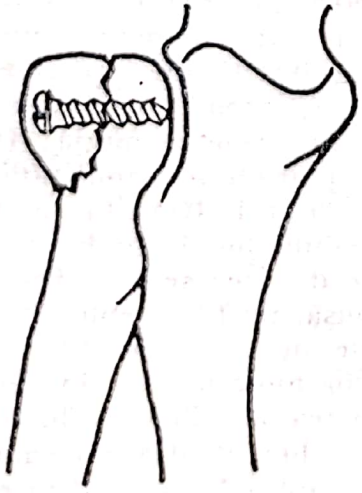

Fig. 78. Fractură parcelară de cap radial. Osteosintez cu șurub.

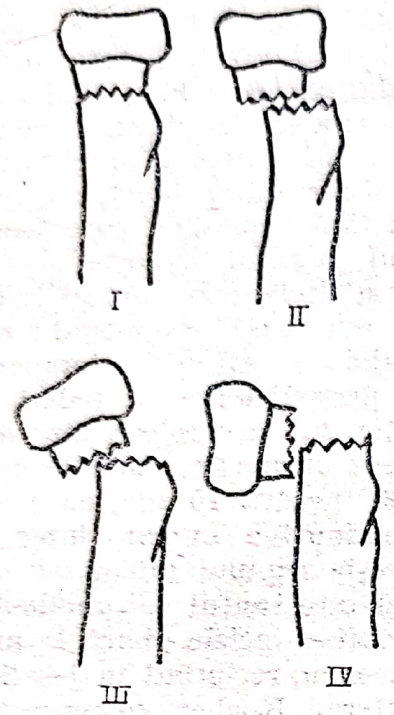

Fig. 79. Fracturi de gît radial (clasificarea lui *R. Judet*).

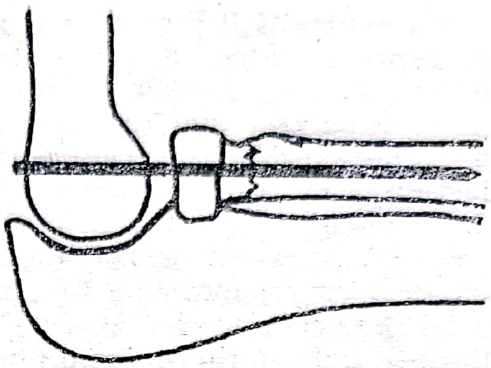

Fig. 80. Fractura gîtului radial. Osteosinteză cu broșă transhumero-radială.

suprafețelor fracturate și basculare externă a fragmentului capital pînă la 60°; contactul interfragmentar este păstrat, dar foarte redus) și F. de gradul IV (cu deplasare mare, suprafețele de F. nemaifiind în contact cu fragmentul capital basculat la 90° față de axul longitudinal al diafizei). Traiectul de F. este transversal sau oblic, complet sau incomplet. Deplasarea fragmentelor este rară datorită angrenării și contenției realizate de ligamentul inelar și mușchiul scurt supinator. În F. cu deplasare, se constată și deplasarea anterioară și în sus a fragmentului diafizar sub acțiunea mușchiului biceps. Bolnavul acuză dureri la nivelul regiunii supero-externe a antebrațului, tumefacție și echimoză locală, iar mișcarea de supinație și palparea sub plica cotului declanșează dureri vii. Examenul radiografic (din față și profil) precizează diagnosticul. Diagnosticul diferențial se face cu entorsa cotului, F. condilului humeral extern, pronația dureroasă a copiilor, luxația capului radial. Tratamentul F. de gradul I este ortopedic: imobilizare pe atelă gipsată posterioară cu cotul flectat la 90° și antebrațul în supinație (relaxarea bicepsului și scurtului supinator) pentru 21—30 zile. În F. de gradul II se practică reducere ortopedică (anestezie generală; tracțiune și înclinare cubitală a antebrațului; presiune cu policele pe capul radial) și imobilizare pe atelă gipsată ca în cazul F. de grad I. Rezultatele funcționale sînt mai bune decît după o reducere sîngerîndă bună. În F. de gradul III se încearcă reducerea ortopedică, iar în caz de eșec se practică intervenția chirurgicală. Indicația chirurgicală trebuie pusă, de la început, în F. de gradul IV. Prin abord postero-extern — incizie de la epicondilul humeral în jos, prin interstițiul dintre vastul extern și brahioradial, cu evitarea ramurii posterioare a nervului radial ce trece în partea inferioară a inciziei; incizia verticală a capsulei, se descoperă focarul, se reduce deplasarea capului radial și se fixează cu o broșă Kirschner transhumeroradială; imobilizare în aparat

gipsat pentru 30 zile; extragerea broșei se face la 21 zile. Rezultatele funcționale ale osteosintezei sînt uneori mediocre datorită osificărilor secundare, necrozei aseptice a capului radial sau artrozei consecutive. De aceea, la adult, în F. de gradul III—IV este necesară rezecția capului radial (fig. 78, 79, 80).

FRACTURA EXTREMITĂȚILOR PROXIMALE ALE OASELOR GAMBEI. *Fractura extremității proximale a peroneului*, F. capului și F. gîtului peroneului, ambele fără deplasare sau cu deplasare, fără leziune sau cu leziune de nerv sciatic popliteu extern. De regulă se tratează ortopedic (imobilizare în burlan gipsat pentru 21—30 zile). În caz de leziune a nervului sciatic popliteu extern, explorarea nervului și eventual neurorafia se asociază cu reducerea fracturii și osteosinteză cu broșă, sîrmă sau hoban.

Fractura extremității proximale a tibiei, soluție de continuitate a spinelor tibiale, platoului tibial sau tuberozității tibiale anterioare.

Fractura spinelor tibiale, rară, dar frecventă la tineri, se produce prin traumatism indirect (mișcări forțate din articulația genunchiului sau traumatism pe fața anterioară a genunchiului, cu tensionarea ligamentelor încrucișate), incluzînd spinele tibiale propriu-zise sau masivul spinelor. Bolnavul prezintă semne de entorsă severă, cu hemartroză voluminoasă și uneori cu mișcări anormale (valg, var, sertar). Examenul radiografic din față, profil și trei sferturi precizează diagnosticul. În F. izolată a spinelor se imobilizează în aparat gipsat femuro-gambier, cu genunchiul în extensie, pentru 3—4 săptămîni. Aceeași conduită se poate aplica și în F. masivului spinelor fără deplasare. F. spinei tibiale interne însoțită de smulgerea suprafeței prespinale și a ligamentului încrucișat anterior, cu fragment mare, necesită fixare chirurgicală cu șurub mic sau cu un fir metalic trecut transosos și legat pe fața anterioară a tibiei; cînd fragmentul este mic — însăilarea cu fir de ață a ligamentului încrucișat anterior și trecerea sa anterioară prin tunele osoase; postoperator: aparat gipsat femuro-pedios pentru 40 zile. În F. spinei asociată cu smulgerea suprafeței retrospinale și a ligamentului încrucișat posterior se intervine chirurgical prin abord postero-intern (secțiunea gemenului intern) cu reducerea și fixarea fragmentului, extirparea sa sau reinserția ligamentului.

Fractura platoului tibial, frecventă la bărbați între 30 și 60 ani, se produce prin traumatism direct (rar) sau indirect (șoc vertical — accentuarea valgusului sau varusului normal; valgus forțat). F. platoului tibial poate fi: unituberozitară, bituberozitară, cu înfundare (tasare), cu separație, mixtă (tasare și separare), cominutivă. În F. supraligamentară, corectarea varusului sau valgusului nu ridică și fragmentul, ducînd la laxitate ligamentară. Bolnavul acuză dureri în treimea superioară a gambei, prezintă un genunchi tumefiat, în semiflexie și în valgus sau varus, iar la palpare se declanșează dureri vii și se constată mobilitate anormală la nivelul platourilor tibiale sau la nivelul genunchiului. Se vor cerceta obligatoriu eventualele leziuni vasculo-nervoase periferice (motilitate, sensibilitate, colorația și temperatura tegumentelor, pulsul la arterele pedioasă și tibială posterioară). Examenul radiografic din față, profil și poziție intermediară și examenul tomografic precizează diagnosticul. F. se poate însoți de complicații imediate (leziunea vaselor poplitee și a nervului sciatic; F. deschisă) sau tardive (calusul vicios, cu genu valgum, varum sau recurvatum; genunchiul lax posttraumatic; artroza posttraumatică; redoarea articulară, pseudartroza). În F. fără deplasare, cu deplasare mică sau la tarați, se practică imobilizarea în aparat gipsat femuro-podal, pentru 45 zile. F. cu deplasare necesită: restabilirea anatomică a suprafeței articulare, mobilizare precoce. Reducerea F. unituberozitare (manuală sau instrumentală)

se realizează prin: înclinația laterală a gambei de partea opusă F. (varus pentru platoul tibial intern) și presiunea directă pe fragmentul tuberozitar cu ambele police alăturate, cu o țepușă sau un cui percutan; după reducere, se imobilizează în aparat gipsat în poziție de corecție pentru 30—45 zile. Alteori, reducerea se obține prin tracțiune manuală sau pe masa ortopedică sau prin extensie continuă transscheletică. F. bituberozitară în „T", „V" sau „Y" inversat, cu deplasare, necesită tratament ortopedic sau chirurgical. Tratamentul ortopedic se realizează prin: reducere extemporanee (tracțiune manuală sau pe masa ortopedică și presiune convergentă pe fragmentele deplasate lateral) sau reducere prin extensie continuă transscheletică (15 zile). Tratamentul chirurgical este rezervat F. ireductibile prin mijloace ortopedice, asociată cu leziuni vasculo-nervoase sau în cazul F. cu tasare. Artrotomia este obligatorie (controlul suprafeței articulare, meniscectomie eventuală). Se ridică porțiunile înfundate, se reface suprafața articulară, iar golul rămas se umple cu grefe spongioase iliace. Contenția fragmentelor se realizează cu: șuruburi pentru os spongios, cui-placă, placă modelată, placă în „T", buloane, fir metalic, broșe, scoabe. Calusul vicios cu genu varum sau valgum, necesită osteotomie cuneiformă subtuberozitară sau îndințată. Genunchiul lax, consecință a F. supraligamentare, impune ridicarea în masă a platoului tibial prin osteotomie transversală subglenoidiană și umplerea golului rămas cu un grefon osos cuneiform dur. → *Redoarea genunchiului* este frecventă.

Fractura diaepifizară fără deplasare se imobilizează în aparat gipsat cruropodal pentru 30—40 zile. În cele cu deplasare se folosește reducerea ortopedică (extemporanee sau prin extensie continuă) sau tratament chirurgical (fixare cu placă mulată sau cu lamă-placă).

Fractura tuberozității anterioare a tibiei, frecventă la adolescenți și sportivi, se produce prin smulgerea tuberozității (contracție violentă a cvadricepsului) (fractura lui Schlatter) sau prin traumatism direct (rar). Bolnavul acuză dureri vii, nu poate extinde gamba pe coapsă, prezintă o tumefacție sub genunchi. Examenul radiografic de față și profil precizează diagnosticul. Se va diferenția de ruptura ligamentului rotulian, F. rotulei sau apofizita tibială anterioară. F. fără deplasare se imobilizează în aparat gipsat pentru 21 zile, iar cea cu deplasare necesită intervenție chirurgicală (fixare cu un șurub sau sutură cu fir metalic).

Decolarea epifizei tibiale superioare se întîlnește la copii (pînă la 18 ani), prin traumatism direct sau indirect (contracție violentă a cvadricepsului. F. — decolare include trei tipuri: I = epifiză intactă decolată + mic fragment diafizar triunghiular; II = traiect de F. vertical al epifizei decolate și al cartilajului de creștere; III = traiect vertical ce interesează epifiza decolată, cartilajul și metafiza. Cele fără deplasare sau cu deplasare foarte mică se imobilizează în aparat gipsat femuro-podal 21—35 zile. F. — decolare cu deplasare necesită reducere ortopedică extemporanee sub anestezie sau reducere sîngerîndă, ca și fractura transversală subtuberozitară (fractura lui Heidenreich).

Fractura latentă a vertebrelor, soluție de continuitate cu semne discrete sau mascate de simptomatologia unui politraumatizat, durerile apărînd la mobilizarea bolnavului. Descoperită tardiv poate determina diformități care necesită rahisinteză.

Fractura-luxație a oaselor antebrațului, soluție de continuitate a diafizei cubitale sau radiale cu deplasare, însoțită de luxația capului radial sau cubital. *Fractura cubitusului cu luxația capului radial*, descrisă de Monteggia (1814), de Malgagne (1855) și apoi de Stănciulescu (1880), se produce prin trauma-

tism direct cînd se fracturează cubitusul, iar sprijinul imediat pe mînă determină luxaţia capului radial („bolnavul fracturează cubitusul căzînd şi luxează radiusul ridicîndu-se" — Perrin). Rareori, se produce prin traumatism indirect (cădere pe palmă cu antebraţul în pronaţie forţată). După mecanismul de producere, F. Monteggia pot fi: F. prin extensie şi F. prin flexie.

Fractura prin extensie (F. Monteggia tipică sau propriu-zisă) este determinată de un traumatism direct pe faţa posterioară a antebraţului sau de hiperextensia forţată a antebraţului pe braţ. Fragmentul inferior cubital se deplasează înainte şi antrenează şi radiusul prin intermediul membranei interosoase, producîndu-se luxaţia anterioară a capului radial. Cînd ligamentul inelar nu se rupe, capul radial trece sub el şi apoi înaintea lui; ligamentul integru va constitui o cauză de ireductibilitate a luxaţiei.

Fractura prin flexie (F. Monteggia inversată) este determinată de un traumatism direct pe faţa anterioară a antebraţului sau de o cădere cu antebraţul flectat. Fragmentul cubital inferior se deplasează posterior, iar capul radial se luxează posterior. Uneori, la copii, capul radial se luxează extern. Antebraţul bolnavului este tumefiat, deformat (cu o înfundare pe faţa posterioară sau anterioară), în semiflexie şi semipronaţie, iar la nivelul cotului se constată proeminenţa anterioară sau posterioară a capului radial. La palpare se evi-

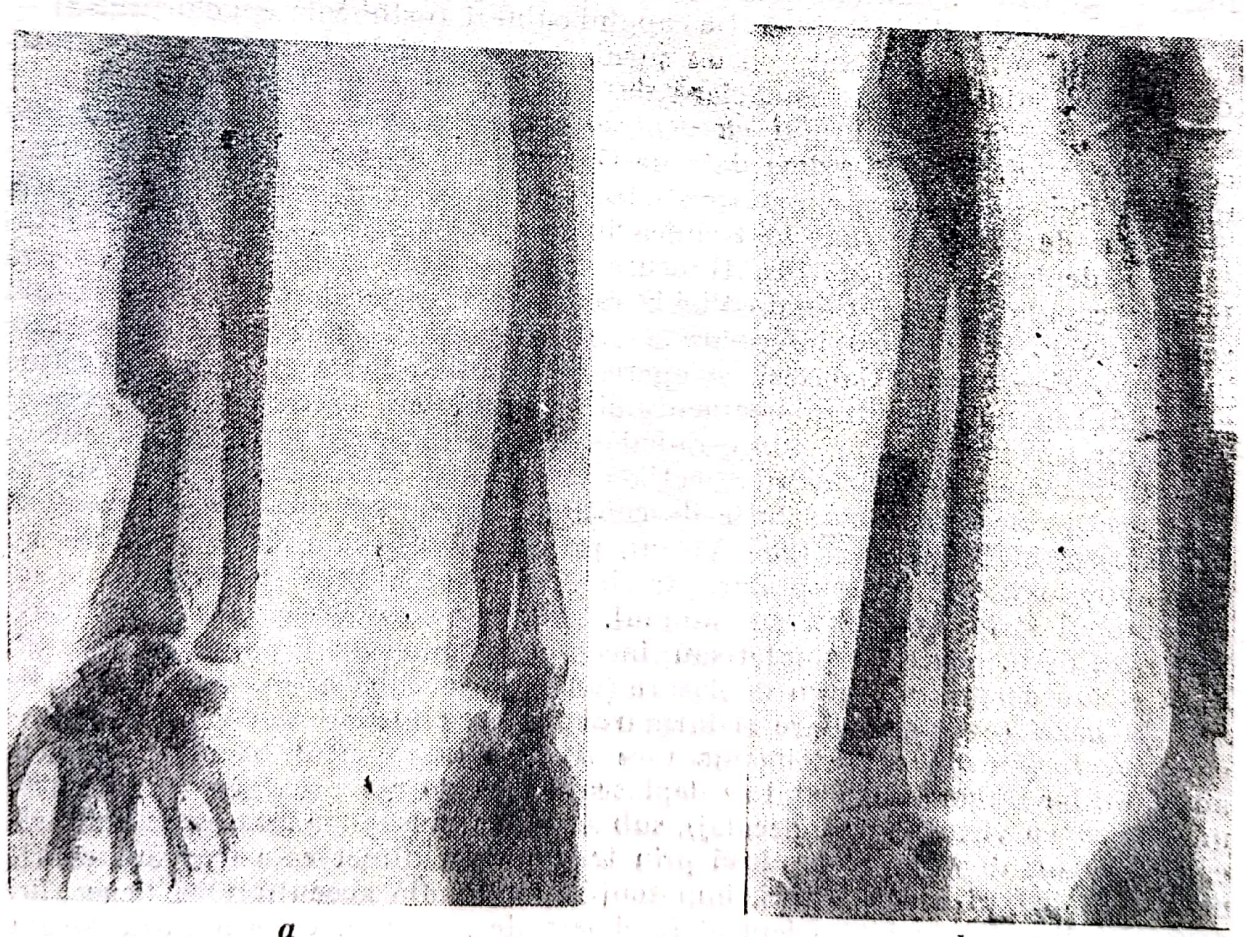

a *b*

Fig. 81. Fractură—luxaţie Galeazzi:
a — aspect radiografic de faţă şi de profil înainte de intervenţia chirurgicală; *b* — aspect radiografic de faţă şi de profil după reducere sîngerîndă a fracturii de radius şi osteosinteză cu placă înşurubată cu compresiune interfragmentară. Luxaţia capului radial se reduce spontan şi simultan.

denţiază semne de F. şi se decelează duritatea capului radial deplasat. Examenul radiografic trebuie să cuprindă obligatoriu cele două articulaţii vecine; în mod normal, pe radiografia de faţă şi de profil, axul longitudinal al radiusului taie condilul humeral. Aceste leziuni osteo-articulare trebuie tratate de urgenţă sau precoce: reducerea să fie precoce şi cît mai perfectă. Luxaţia capului radial reprezintă elementul de urgenţă. Reducerea F. este elementul primordial şi se face sub anestezie generală sau se intervine chirurgical. F. Monteggia în extensie se reduce prin tracţiunea antebraţului flectat, iar F. Monteggia în flexie se reduce prin tracţiunea antebraţului în supinaţie şi extensie completă. Majoritatea cazurilor se operează (osteosinteză şi reducerea spontană luxaţiei; uneori este necesară secţionarea temporară a ligamentului inelar sau reconstrucţia sa cînd este distrus). După reducere sau intervenţie chirurgicală, se imobilizează în aparat gipsat brahiopalmar pentru 6 săptămîni. În F. vechi, vicios consolidate, este necesară osteotomia calusului vicios şi osteosinteza cubitusului concomitent cu rezecţia capului radial (contraindicat la copii). Pseudartroza focarului cubital necesită cura ei chirurgicală concomitent cu rezecţia capului radial.

Fractura capului radial cu deplasare asociată cu luxaţia capului cubital a fost descrisă de Essex-Lopresti (1950). Examenul radiografic efectuat corect stabileşte diagnosticul. Tratamentul acestei asociaţii lezionale implică atît rezolvarea F. capului radial cît şi luxaţia capului cubital (ortopedic sau chirurgical — reducere sîngerîndă şi fixare cu un şurub cubito-radial). Luxaţia veche, reziduală, a capului cubital beneficiază de operaţia Darrach. (fig. 81).

Fractura izolată a radiusului cu deplasarea fragmentelor asociată cu luxaţia capului cubital, descrisă prima dată de Galeazzi (1934), se produce prin traumatism indirect (cădere pe mînă); este frecventă, dar luxaţia trece neobservată. Traiectul de F. este situat în treimea inferioară a radiusului, cu fragmentul inferior deplasat spre cubitus. Ruptura ligamentului triunghiular determină luxaţia capului cubital. Clinic, stiloida radială este ascensionată şi se constată semne de F. în treimea inferioară a antebraţului. Deoarece reducerea este instabilă, F.—luxaţie Galeazzi se operează practicîndu-se osteosinteză fermă asociată, sau nu, cu sutura ligamentului triunghiular, solidarizîndu-se uneori şi cu un şurub temporar cubito-radial inferior. În cazul unei luxaţii vechi, se practică operaţia Darrach (rezecţia extremităţii inferioare a cubitusului).

Fractura metacarpienelor, soluţie de continuitate a metacarpienelor, produsă mai ales la bărbaţii tineri (20—50 ani) prin traumatism direct (lovire cu un corp dur, lovire de un corp dur, strivire etc.) sau indirect (cădere pe mînă cu pumnul strîns, lovitură cu pumnul, cădere pe mînă cu palma întinsă). Traiectul de F. poate fi complet sau incomplet, transversal, oblic sau spiroid. F. este fără deplasare sau cu deplasare (unghiulare, încălecare, decalaj) diafizară, a bazei (extraarticulare şi intraarticulare), a gîtului sau capului metacarpian. Legăturile capsuloligamentare fixează fragmentul bazal în poziţie normală, iar fragmentul distal se deplasează faţă de cel proximal (încălecare, unghiulare cu vîrful dorsal, decalaj), sub acţiunea muşchilor interosoşi, lombricali şi flexori digitali. F. produsă prin traumatism direct este frecvent cominutivă. Bolnavul acuză dureri, impotenţă funcţională accentuată a degetului corespunzător şi prezintă edem al feţei dorsale a mîinii, cu echimoză locală tardivă; la palpare, se constată uneori mobilitate anormală, crepitaţii osoase, vîrful unghiulaţiei dorsale a fragmentelor, iar împingerea înapoi a degetului corespunzător declanşează dureri vii (semnul Verneuil). Examenul radiografic de faţă, profil şi poziţie intermediară precizează diagnosticul. În F. incomplete şi complete fără deplasare este necesară imobilizare pe atelă gipsată antebrahio-

palmară cu degetele în flexie, pentru 21 zile. În F. cu deplasare, se face reducerea ortopedică prin tracțiune digitală în ax și flexie progresivă cu presiune directă pe vîrful unghiulării dorsale (de sus în jos) și pe capul metacarpianului (de jos în sus). Imobilizarea gipsată se face în poziție funcțională (articulația metacarpo-falangiană se flectează la 10—20°, iar articulațiile interfalangiene la 30—45°) pentru 21—30 zile. Degetele sănătoase rămîn libere și se mobilizează precoce. F. gîtului se reduc flectînd articulația metacarpo-falangiană în unghi drept și împingînd dorsal capul metacarpianului cu baza primei falange. Tratamentul chirurgical este indicat în: F. articulare, care nu pot fi reduse anatomic, F. instabile, F. mai multor metacarpiene, F. deschise. F. cominutive închise nu se operează. Osteosinteza se face cu ajutorul broșei centromedulare, introdusă anterograd. Broșajul medular retrograd are consecințe funcționale mai mici pentru articulația carpo-metacarpiană (mobilitate foarte mică). În F. mai multor metacarpiene sau în F. ireductibilă a gîtului metacarpian se folosește broșajul transversal al metacarpienelor vecine. Se mai folosește broșajul oblic sau cu două broșe în „X". A nu se leza articulațiile vecine, tendoanele și ligamentele vecine focarului de F. Placa înșurubată, șurubul sau cerclajul sînt foarte rar folosite (F. spiroide sau oblice lungi). F. deschisă comportă tratamentul părților moi (piele, tendoane) și osteosinteză. Calusul vicios cu rotația fragmentului distal duce la tulburări funcționale (cu pumnul închis, degetul respectiv încalecă un deget vecin); necesită osteotomie, axare, osteosinteză și grefe spongioase. Pseudartroza metacarpienelor, rară, dar cea cu pierdere mare de substanță necesită tratament chirurgical (excizia țesutului cicatricial și eliberarea tendonului extensor; excizia țesutului cicatricial interfragmentar; rezecția capetelor osoase; grefon tibial încastrat în cele două fragmente cu sau fără fixare cu 1—2 broșe transfixante intermetacarpiene ce prind și grefonul sau cu o broșă axială. Postoperator, se imobilizează în aparat gipsat în poziție funcțională. F. primului metacarpian poate compromite mobilitatea (adducție-abducție, flexie-extensie, opoziție) cu tulburări funcționale importante. F. extremității distale (F. Lenoir) produsă la boxeri, este frecvent angrenată, dar uneori cu basculare palmară a fragmentului inferior. F. bazei, cea mai importantă, este extra- sau intraarticulară. F. extraarticulară este situată la unirea corpului cu baza, iar cea intraarticulară este mai gravă și îmbracă aspectul de F.-luxație (Bennett, 1881): traiectul de F. oblic în jos și înăuntru, detașează un fragment cuneiform din partea internă a epifizei, care rămîne în contact cu trapezul sau se basculează palmar către regiunea tenară, iar sub acțiunea lungului abductor al policelui restul epifizei cu diafiza se deplasează în sus, în afară și înapoi. Focarul de F. format din trei fragmente dintre care două articulare (unul palmar și altul dorsal) constituie F. Rolando. Tracțiunea în ax a policelui duce la dispariția deformației locale, care reapare după încetarea tracțiunii ceea ce diferențiază F. Bennett de o luxație trapezometacarpiană. Examenul radiografic precizează diagnosticul. F. bazei primului metacarpian se împarte în stabilă (F. extraarticulară transversală cu sau fără deplasare) și instabilă (F. extraarticulară oblică, cominutivă sau F.-luxație Bennett). Sechela cea mai importantă a F. bazei este micșorarea unghiului primei comisuri, cu limitarea mișcării de abducție pînă la blocarea policelui în adducție. Pentru a preveni retracția comisurii interdigitale police-index și a leziunilor de artroză trapezo-metacarpiană, reducerea și contenția trebuie să restabilească obligatoriu unghiul de deschidere a primului spațiu interosos și integritatea suprafeței articulare. Reducerea ortopedică, descrisă de Böhler, se face prin tracțiunea policelui în abducție asociată cu

presiunea directă a focarului de F. pentru corectarea unghiulației externe a fragmentelor. Contenția se realizează cu un aparat gipsat antebrahio-palmar, care cuprinde baza policelui așezat în abducție (lăsînd articulația interfalangiană liberă), pentru 30 zile. Control repetat. Dacă reducerea este instabilă se practică extensie continuă prin pulpa degetului sau prin ultima falangă timp de 2—3 săptămîni, cu imobilizare timp de 4—5 săptămîni; metoda este greoaie și expune la complicații (infecție, necroză pulpară). De aceea, în F. instabilă care se reduce ortopedic, se fixează focarul percutan cu o broșă Kirschner ce se trece ușor oblic din afară înăuntru prin baza metacarpianului, articulație și trapez (Wagner). Dacă reducerea ortopedică nu este bună se descoperă focarul de F. prin incizie curbă, care începe pe fața postero-externă a primului metacarpian, imediat înăuntrul marginii interne a lungului abductor și se continuă în pliul de flexie a pumnului; se pătrunde printre tendoanele scurtului și lungului extensor al policelui și tendonului lungului abductor; F. se reduce anatomic și se fixează cu o broșă transmetacarpo-trapeziană trecută oblic, broșaj axial metacarpo-trapezian (Wiggins). Se aplică apoi un aparat gipsat pentru 30 zile. În F. ireductibile ortopedic se poate recurge la reducere sîngerîndă și printr-o incizie transversală în dreptul articulației trapezo-metacarpiene; prin palmă se introduce apoi o broșă în micul fragment epifizar pînă vîrful ajunge în focar; se reduce F. și se introduce broșa și în extremitatea proximală a primului metacarpian. Unii traumatologi preferă extensia continuă după tehnica Lars—Thoren (după anestezie locală sau generală se practică o incizie dorsală de 10 mm de-a lungul marginei interne a lungului abductor, la nivelul focarului de F.; se așază fața palmară a mîinii pe masă, se trage de police în abducție, se introduce o broșă prin baza primului metacarpian care se recurbează ca un croșet pe fragmentul diafizar; se confecționează un aparat gipsat antebrahio-palmar fără a îngloba policele și prima comisură; se fixează o atelă Kramer de care se leagă firul de tracțiune elastică, trecută în jurul unei bucle a capătului distal al broșei; tracțiunea se face paralel cu axul metacarpianului II. Numai reducerea anatomică evită artroza posttraumatică și conservă deschiderea primei comisuri. Tratamentul chirurgical dă o reducere anatomică, mare stabilitate, o recuperare funcțională bună și previne artroza posttraumatică.

Fractura metatarsienelor, soluție de continuitate frecventă a celor cinci metatarsiene, produsă prin traumatism direct (lovire cu un corp dur, strivire) sau indirect (cădere pe antepicior, flexie plantară forțată a antepiciorului — modificarea curburii normale a osului), cu traiect la nivelul bazei, diafizei sau gîtului. De menționat și F. de oboseală *(→ fractură de oboseală)*. Focarul de F. este oblic, spiroid, transversal sau cominutiv, fără deplasare sau cu deplasare (unghiulare, încălecare, decalaj). Cea mai frecventă este F. bazei metatarsianului V (smulgere tendon scurt peronier lateral, piciorul fiind forțat în inversiune) și bazei metatarsianului I (smulgere tendon lung peronier lateral). Bolnavul acuză dureri, prezintă mers dificil, tumefacție și echimoză pe fața dorsală a piciorului, uneori soluție de continuitate a pielii (traumatism direct), iar palparea evidențiază mobilitate anormală și crepitații osoase. Examenul radiografic de față, profil și poziție intermediară precizează diagnosticul. F. fără deplasare necesită imobilizare în aparat gipsat de mers pentru 21—40 zile, apoi purtarea unui susținător plantar (3 luni). F. cu deplasare impune reducerea ortopedică (extensie și manevre manuale; extensie transosoasă sau transpulpară). Reducerea sîngerîndă este indicată în F. cu deplasare (ireductibilă prin manevre ortopedice), F. deschisă, F. multiple cu deplasare, F.-luxație reductibilă sau instabilă, F. instabilă sau F. bazei metatarsianului I și V cu deplasare.

Calea de abord este dorsală (incizie longitudinală a pielii, fasciei superficiale, fasciei profunde; expunerea focarului de F.; broșaj centromedular al fragmentului distal cu degetul respectiv în hiperextensie; reducerea F. și introducerea broșei și în fragmentul proximal). Postoperator se imobilizează în aparat gipsat pentru 3 săptămîni, după care se extrage broșa și se aplică un aparat gipsat de mers pentru 3 săptămîni. F.-luxație tarso-metatarsiană ireductibilă ortopedic sau instabilă se reduce chirurgical și se fixează cu broșe longitudinale sau oblice. În F. cu deplasare a metatarsienelor II—IV, după reducerea sîngerîndă se poate realiza o osteosinteză mediată cu broșe transfixiante oblice subfocale și suprafocale. În F. cu deplasare a bazei metatarsianului I și V se indică osteosinteză cu șurub sau broșă subțire. F. cominutivă a capului necesită uneori rezecția acestuia. Calusul vicios cu tulburări de mers importante se rezolvă chirurgical: osteotomie de aliniere sau rezecție cuneiformă, osteosinteză, osteoplastie cu grefe spongioase și imobilizare gipsată pentru 30—40 zile. Pseudartroza metatarsienelor, rară, impune tratament chirurgical numai dacă determină tulburări funcționale importante: cura pseudartrozei (excizie țesut interpus, avivare, alezaj medular), osteosinteză și grefă osoasă, după care se imobilizează în aparat gipsat pentru 30—60 zile.

Fractura mielică a vertebrelor, soluție de continuitate însoțită de leziuni ale sistemului nervos, produsă în 20—30% din cazuri, interesînd frecvent zidul posterior sau asociindu-se cu luxații anterioare (strivirea măduvei de marginea postero-superioară a vertebrei subjacente). Complicațiile neurologice apar imediat sau tardiv (deplasare secundară, hematom extradural). Tetraplegia se produce prin hiperflexia coloanei vertebrale cervicale (F.-luxație), prin hiperextensia acesteia (leziunea arterelor spinale anterioare — cu caracter terminal, ce irigă substanța cenușie și cordoanele antero-laterale) sau printr-o hernie discală mediană (uneori fără leziuni osoase). Anatomo-patologic se deosebesc: comoția medulară (trecătoare — fără leziuni anatomice), contuzia medulară (focare de hematomielie), secțiunea traumatică a măduvei, hematomul intra- sau extradural (compresiune medulară, rupturi arteriale (ischemie cu infarct medular), leziuni radiculare (comprimare, elongație, ruptură). Examenul clinic al bolnavului poate evidenția: tetraplegie flască (traumatism coloană cervicală) însoțită uneori de tulburări respiratorii grave (ce necesită traheotomie de urgență sau respirație artificială), sindrom de hipertermie (piederea funcției sudorale a măduvei sublezional), escare, infecții urinare, osificări periarticulare, paraplegie (traumatism coloană dorsală) totală sau flască cu tulburări sfincteriene (retenție de urină, incontinență de materii fecale sau constipație); uneori și tardiv se instalează un automatism medular (funcționarea măduvei subjacente leziunii independent de controlul cerebral și include: exagerarea reflexelor, spasm al membrelor, micțiuni automate. Tetraplegia cu deplasare a corpului vertebral necesită reducerea de extremă urgență (tracțiune continuă Crutchfield și/ sau osteosinteză prin abord anterior (Cloward); cînd tetraplegia nu se însoțește de deplasare osoasă sau se produce fără leziuni osoase se practică tomo-mielografia gazoasă pentru depistarea unei eventuale hernii discale (unica indicație chirurgicală). Se indică de asemenea: aspirație bronșică, traheotomie sau ventilație artificială (tulburări respiratorii), refrigerație cu gheață (sindrom de hipertermie), igienă perfectă cu masaje și schimbarea poziției (escare), sondaje aseptice și administrare de antibiotice (infecții urinare), administrare de anticoagulante (prevenire tromboembolii). Compresiunea la nivelul găurii de conjugare printr-o luxație sau F. a apofizelor articulare determină leziuni radiculare ce beneficiază de reducere. F.-luxație a coloanei dorso-lombare necesită reducere și osteosinteză cu placă

metalică sau tijă Harrington sau se practică artrodeză intersomatică, decomprimînd astfel măduva și rădăcinile nervoase. În paraplegia progresivă prin hematom extradural, se indică laminectomia. Tratamentul va fi completat prin mobilizarea pasivă a articulațiilor, reeducarea micțională (percuție supra-pubiană — leziune deasupra centrului vezical al măduvei sacrate; presiune manuală — leziunea măduvei sacrate) sau cistostomie (excepțional).

Fractura oaselor carpiene, soluție de continuitate la nivelul oaselor carpiene (scafoid, semilunar, piramidal, pisiform, trapez, trapezoid, osul mare, osul cu cîrlig).

Fractura scafoidului (navicularului) reprezintă 85% din F. oaselor carpiene. Scafoidul este interpus între cele două blocuri ale carpului și epifiza distală a radiusului constituind centrul traumatic al pumnului (Destot). F. lui sînt mai frecvente la bărbați și la sportivi și se produc prin traumatism indirect (prin hiperextensia și supinația forțată a pumnului în timpul căderii pe mînă etc.); curbura scafoidului se exagerează și acesta se lovește brutal de marginea epifizei inferioare a radiusului și se fracturează. Tracțiunea brutală a ligamentelor scafo-lunare determină F. tuberculului scafoidian. Situat, în mod obișnuit, în porțiunea istmică sau mijlocie a osului (70%), sau la polul superior (20%) și la polul inferior (10%), traiectul de F. poate fi oblic, orizontal sau vertical, iar deplasarea fragmentelor este redusă. Uneori, se asociază cu luxația carpului. Bolnavul acuză dureri la nivelul regiunii postero-externe a pumnului și prezintă o impotență funcțională relativă. La inspecție, se constată o ușoară tumefacție locală. Palparea tabacherei anatomice declanșează dureri vii. Mișcarea de inclinare radială la nivelul pumnului este foarte dureroasă. Examenul radiografic trebuie făcut numai în incidențele pentru scafoid (Schneck): 1) radiografie cu pumnul închis, așezat pe casetă cu fața palmară, cu marginea cubitală și cu cea radială (3 clișee); 2) cu pumnul închis în pronație și înclinație cubitală de 45° (poziția de scris); 3) un clișeu cu policele și indexul pe casetă și fața palmară a mîinii orientată în sus și 4) radiografie comparativă a pumnului sănătos pentru excluderea scafoidului bipartit care este o malformație congenitală bilaterală. Aceste poziții radiografice sînt absolut necesare, deoarece pe radiografiile standard de față și profil cu mîna în extensie completă, scafoidul are o direcție oblică față de film, mascînd traiectul de F. O fisură a scafoidului, neobservată inițial, devine evidentă abia la 15—20 zile prin resorbție osoasă. Diagnosticul diferențial trebuie făcut cu entorsa radio-carpiană, F. altor oase carpiene, luxațiile carpiene, scafoidul carpian bipartit, artrita radio-carpiană, necroza scafoidului. F. scafoidului se vindecă greu, prin calus endostal, întrucît periostul lipsește și vascularizația este precară. Consolidarea depinde și de direcția traiectului (consolidează cel mai bine F. cu traiect oblic, fiind mai stabile). Evoluția este frecvent spre pseudartroză. În F. fără deplasare se imobilizează în aparat gipsat brahio-palmar, ce cuprinde prima falangă a policelui, cu mîna în poziție funcțională și cu policele în opoziție. Aparatul gipsat ce cuprinde și cotul împiedică mișcarea de forfecare în focarul de F. din timpul prono-supinației (prin tensionarea ligamentului radio-carpian anterior). Pentru prevenirea redorii articulației cotului, s-a preconizat aparatul gipsat cu cameră liberă la cot (Verdan). Acest aparat gipsat se menține 8 săptămîni și se înlocuiește cu un aparat gipsat antebrahio-palmar pentru încă 4 săptămîni. Chiar dacă tratamentul ortopedic este bine condus, se constată că în 45% din cazuri se produce pseudartroză. Tratamentul chirurgical este indicat de la început în F. cu mare deplasare și în cele asociate cu o luxație retro-

lunară a carpului. De asemenea, imobilizarea îndelungată și dificultățile de consolidare prin tratament ortopedic au determinat lărgirea sferei tratamentului chirurgical. Abordul scafoidului se face pe cale postero-externă, prin tabachera anatomică sau pe cale anterioară, pe marginea laterală a tendonului marelui palmar. Se fixează focarul cu un șurub de lungime adecvată, care se introduce în axul longitudinal al scafoidului (oblic de jos în sus și din afară înăuntru). Postoperator, se aplică un aparat gipsat pentru 6—8 săptămîni. Pseudartroza este complicația cea mai frecventă a F. de scafoid; s-au propus diferite metode de tratament chirurgical: foraje, grefe încastrate, stiloidectomie, ablația parțială sau totală a scafoidului, ardrodeza periscafoidiană, artrodeza radio-carpiană, extirparea primului rînd al oaselor carpiene. În prezent se admite cura pseudartrozei prin avivare, efectuarea de foraje, aplicarea de grefă simplă sau pediculată tip Judet și osteosinteza cu șurub sau grefă pediculată tip Dobre. Postoperator, se imobilizează în aparat gipsat pentru cca 60 zile.

Fractura semilunarului (os lunatum) se produce prin șoc direct (cădere pe mînă, la lucrătorii cu ciocanul sau perforatorul). Poate interesa cornul anterior sau pot fi complete. Durerea vie în partea anterioară a articulației radiocarpiene sugerează efectuarea unei radiografii din față și profil (comparativ), care descoperă focarul de F. Diagnosticul diferențial trebuie făcut cu necroza semilunarului (boala Kienböck). Tratamentul este ortopedic (imobilizare în aparat gipsat).

Fractura osului mare este foarte rară. Ea se produce prin traumatism direct pe fața dorsală a pumnului sau prin cădere pe mînă în dorsoflexie. Ea are un traiect transversal, fără deplasare și se asociază de obicei altor F. ale carpului. Examenul radiografic este obligatoriu. Tratamentul este în general ortopedic (imobilizare în aparat gipsat pentru 4 săptămîni) și foarte rar chirurgical (F. cu deplasare și rotație a fragmentului proximal).

Fractura piramidalului, trapezului, osului cu cîrlig și pisiformului sînt rare, parcelare și se asociază altor F. sau luxații ale carpului. Ele se produc prin cădere pe mîna în hiperflexie și abducție. Tratamentul este conservator și constă în imobilizare în aparat gipsat pentru 21 zile. În unele cazuri de F. cu mare deplasare, cum este F. longitudinală a trapezului se indică reducerea sîngerîndă și osteosinteza cu șurub sau broșe; osteosinteza se indică și atunci cînd F. osului mare se asociază cu o F. de scafoid.

Fracturile-luxații ale oaselor carpiene, ireductibile prin manevre externe sau instabile, beneficiază de intervenție chirurgicală urmată de osteosinteză. Uneori, luxațiile mediocarpiene se însoțesc de F. piramidalului care împiedică reducerea luxației și implică astfel o reducere sîngerîndă urmată de osteosinteză cu broșă subțire sau șurub fin. În cazul F. trapezului cu deplasare, se abordează focarul de F. pe marginea radială a pumnului și se fixează cu broșe filetate sau broșe Kirschner. Tratamentul chirurgical este rezervat cazurilor cu deplasare, precum și F.-luxații nereduse ortopedic, ceea ce impune rezolvarea F. sau/și luxației și refacerea structurilor anatomice ligamentare.

Fractura oaselor degetelor mîinii, soluție de continuitate a falangelor, foarte frecventă, prima falangă fiind cea mai interesată. Se produce frecvent prin mecanism direct (lovire cu un corp dur, strivire etc.) sau indirect (hiperflexie, torsiune). Au traiect transversal, oblic sau spiroid și sînt cu deplasare sau fără deplasare (cele transversale).

Fractura primei falange este de obicei cu deplasare în unghi cu vîrful palmar (datorită contracției interosoșilor și lombricalilor, care flectează fragmentul

superior și trag în extensie fragmentul inferior prin intermediul aparatului extensor).

Fractura falangei a II-a se caracterizează printr-o deplasare a fragmentelor mai redusă; dacă F. este deasupra inserției flexorului superficial, fragmentul distal se flectează formîndu-se un unghi deschis palmar; cînd F. este sub inserția flexorului superficial, fragmentul proximal se flectează formîndu-se un unghi deschis dorsal. F. bazei falangei se poate asocia cu o luxație, iar F. capului determină leziuni de artroză secundară și redori articulare.

Fractura falangei distale este de obicei cominutivă, frecvent deschisă sau cu hematon subungheal ce se poate infecta secundar. Dacă traiectul de F. este situat distal de inserția tendoanelor, F. este fără deplasare. Cînd traiectul de F. este distal față de inserția flexorului profund, fragmentul proximal este tras înainte de acest tendon, iar cel distal se basculează înapoi. Traiectul de F. situat deasupra inserției flexorului profund determină o deplasare în extensie a fragmentului proximal (tras de tendonul extensor), iar cel distal în flexie (tras de flexorul profund). Cînd se produce o F. prin smulgere a inserției tendonului extensor și a unui fragment bazal (F. Busch) se produce o flexie în unghi drept a falangei a III-a pe cea de-a II-a. Bolnavul prezintă degetul tumefiat, cu echimoză, deformat și acuză dureri și impotență funcțională. În F. prin smulgere a ultimei falange, degetul are aspect de ciocan, cu imposibilitatea extensiei active a falangei distale. Palparea poate evidenția mobilitate anormală și crepitații osoase. Durerea provocată de tracțiunea sau impactarea degetului este caracteristică. Examenul radiografic (din față, profil și poziție intermediară) precizează diagnosticul. F. fără deplasare se tratează prin imobilizare pe atelă gipsată cu degetul în flexie, cu vîrful liber pentru urmărirea circulației. F. cu deplasare a primei falange, cu unghiulare și decalaj al fragmentului distal, determină tulburări funcționale blocînd cursa tendoanelor flexoare, necesitînd o rezolvare foarte bună. Reducerea F. se obține prin tracțiune și flectarea falangelor (flexia articulației metacarpo-falangiene la 45° și a articulației interfalangiene proximale la 90°) și imobilizare pe atelă gipsată în această poziție. Axul longitudinal al degetului flectat trebuie să întîlnească tuberculul scafoidului. Uneori, pentru reducere este necesară extensia continuă transpulpară sau transosoasă care este greu suportată și dă complicații (osteită, necroză și infecție pulpară), încît se folosește excepțional (F. marginală anterioară și posterioară a bazei falangei proximale însoțită de subluxație). Durata imobilizării este de 21—90 zile. Lungimea imobilizării este explicată de lipsa musculaturii și deci a vascularizației locale de calitate. F. falangei proximale a policelui se imobilizează în aparat gipsat antebrahio-palmar prelungit cu o atelă gipsată pe care se fixează policele în poziție funcțională (opoziție și ușoară flexie). Tratamentul chirurgical este indicat în: F. cu deplasare ireductibilă sau instabilă, F. cu deplasare a mai multor falange, F. articulare cu fragment unic ce interesează peste o treime din suprafața articulară, F. deschise. Abordul chirurgical al primei falange se face printr-o incizie posterioară în „S", mergînd de la articulația metacarpo-falangiană la cea interfalangiană superioară, urmată de secțiunea longitudinală a tendonului extensor, descoperirea focarului de F., osteosinteză cu broșă centromedulară anterogradă și refacerea tendonului extensor. Broșa se scoate după 21—30 zile și se începe recuperarea funcțională. În F. falangei mijlocii, abordul focarului se face printr-o incizie postero-externă ce trece lateral față de tendonul extensor. Se mai poate folosi ca mijloc de osteosinteză (în afară de broșă centromedulară): cerclajul (de necesitate — F. spiroidă sau oblică), broșă perpendi-

culară pe traiect sau în „X", șurub fin centromedular (introdus prin tuberculul lateral al bazei falangei), plăci metalice mici. Deoarece F. articulare sînt instabile, se fixează fragmentul detașat cu o broșă sau se fixează articulația cu o broșă. Smulgerea langhetei mijlocii a tendonului extensor împreună cu inserția ei osoasă de pe baza falangei a II-a implică reinserția. F. falangei distale, frecvent cominutive și fără deplasare, necesită imobilizare gipsată pe atelă ce cuprinde degetul respectiv așezat în ușoară flexie. Uneori este nevoie de extragerea unghiei și evacuarea hematomului subungheal. Reducerea F. se poate realiza cu o broșă sau cu un ac de seringă. În F. extremității proximale a falangei distale (angulație deschisă palmar) și în F. prin smulgerea inserției tendonului extensor de pe baza falangetei, se imobilizează în hiperextensie pentru 21—30 zile. Smulgerea tendonului flexor profund cu inserția sa osoasă se cooptează cu o broșă transfixiantă trecută oblic și care se extrage după patru săptămîni. Tendonul extensor se reinseră și aplicînd tehnica „pullout" (Sterling-Bunnel): se însăilează tendonul smuls cu fir de oțel fin ce se trece printr-un tunel forat în falanga distală, se scoate prin pulpa degetului și se leagă pe un nasture; pentru extragerea firului tractor, prin bucla lui superioară se trece în ansă un alt fir metalic ale cărui capete se scot în afara inciziei dorsale. Imobilizarea postoperatorie este în hiperextensie pentru 4—5 săptămîni. Zdrobirile mari impun amputația de necesitate și economică, cu confecționarea unui bont bun. Cînd este necesară intervenția chirurgicală, abordul F. se face pe cale dorsală, printr-o incizie în „S" ce merge de la articulația interfalangiană proximală la baza unghiei sau pe cale postero-externă. În F. deschise (cu sau fără leziunea tendoanelor) se practică toaleta mecanică și chimică a plăgii, osteosinteză, rezolvarea defectului cutanat posibil și se administrează antibiotice. Stabilitatea reducerii F. este foarte importantă pentru prevenirea infecției, iar buna acoperire cutanată este esențială. Pentru acoperirea cutanată se folosesc lambouri autoplastice și de vecinătate. Calusul vicios cu angulație anterioară ce împiedică alunecarea tendoanelor flexoare impune osteotomia de corecție. Cura pseudartrozei este urmată de osteosinteză și aport de grefe spongioase. În caz de osteită a falangei III, cu sechestru, se impune sechestrectomia sau excizia în bloc a focarului osteitic. Redorile articulare necesită uneori intervenție chirurgicală: artrodeză interfalangiană în poziție funcțională pentru muncitorii manuali, artroliză, rezecție articulară sau artroplastie la tineri. Pentru recuperarea funcțională este necesar întotdeauna o cooperare strînsă între accidentat și chirurg, iar acesta din urmă trebuie să aibă cunoștințe de tehnică de chirurgie plastică a mîinii, cît și de chirurgie ortopedică.

Fractura oaselor degetelor piciorului, soluție de continuitate a falangelor, frecventă, produsă de obicei prin traumatism direct (lovire cu corp dur — leziuni părți moi) și rar indirect (accentuarea curburii oaselor — izbire de un corp dur), cu traiect oblic, transversal sau parcelar al extremităților (bază sau condil); sub acțiunea tendonului extensor, fragmentele osoase se unghiulează plantar. Bolnavul acuză dureri la nivelul unui deget al piciorului (spontane și la palpare), ce este tumefiat, cu echimoză locală. Examenul radiografic al antepiciorului efectuat din față, profil și poziție intermediară evidențiază traiectul de F.: fără deplasare (ultima falangă — cominutivă), cu deplasare (falanga I). Tratamentul este în general ortopedic: reducere prin tracțiune în ax a degetului, semiflexia lui și compresiune pe articulația metatarso-falangiană; menținerea reducerii se face cu benzi de leucoplast (ultimele falange) și utilizarea de încălțăminte fără vîrf sau cu aparat gipsat. Cînd fractura este cu deplasare, iar tratamentul ortopedic eșuează, se

practică reducerea sîngerîndă și osteosinteză cu broșă subțire. Calusul vicios necesită osteotomie și reaxare cu osteosinteză sau modelarea celui exuberant.

Fractura omoplatului, soluție de continuitate la nivelul omoplatului. Sînt excepționale la copii și tineri și mai frecvente la bărbați, produse prin mecanism direct și violent (armă de foc, lovitură cu un corp dur, cădere de la înălțime pe regiunea scapulară etc.) și foarte rar prin mecanism indirect (cădere pe mînă, cot sau umăr, contracții musculare puternice din epilepsie, tetanos, electrocutare etc.).

Fracturile unghiului supero-extern sînt cele mai frecvente. Se deosebesc F. ale gîtului anatomic, F. ale gîtului chirurgical, F. ale glenei. Cele mai importante sînt F. gîtului chirurgical (linia de F. pleacă de la scobitura coracoidiană și merge oblic în jos și în afară ajungînd sub glenă). Datorită greutății membrului superior, precum și datorită contracției musculare, fragmentul se poate deplasa în jos și rota cu glena înainte. Dacă traiectul de F. pleacă de la tuberculul supraglenoidian și ajunge la cel subglenoidian, se realizează F. gîtului anatomic (intraarticulară). F. glenei sînt foarte rare și pot fi simple sau cominutive. F. marginii glenei se poate însoți de o luxație scapulo-humerală.

Fracturile unghiului inferior (vîrfului omoplatului) sînt rare și se produc datorită contracturilor puternice ale mușchiului mare dorsal și marelui dințat care pot deplasa fragmentele.

Fracturile unghiului supero-intern sînt rare și se produc de obicei prin contracția mușchiului unghiular care poate deplasa fragmentele. *Fracturile corpului omoplatului* sînt reprezentate prin traiecte de F. orizontale, verticale sau oblice și interesează fosa supraspinoasă, fosa subspinoasă sau/și spina omoplatului. De obicei, fragmentele nu sînt deplasate. Uneori F. este cominutivă.

Fracturile apofizelor interesează apofiza coracoidă sau acromionul; traiectul de F. poate fi situat la bază sau la vîrf. În F. acromionului, fragmentul proximal se poate deplasa în jos și înainte, prin greutatea membrului superior, iar în F. coracoidei deplasarea fragmentului se face în jos și înainte prin contracția mușchiului coraco-brahial și a scurtei porțiuni a bicepsului. F. gîtului chirurgical se pot manifesta prin dureri vii spontane sau provocate de mișcarea brațului sau de respirație. Cînd fragmentele sînt deplasate, se constată aspect de epolet al umărului, ștergerea șanțului delto-pectoral și ușoară abducție a brațului; mișcările umărului sînt posibile, dar dureroase, iar abducția brațului este reductibilă (semnul Berger negativ). Deformația umărului dispare prin ridicarea cotului (semnul Astley-Cooper). Se poate percepe mobilitate anormală a masivului glenoidian. Dacă se prinde cu degetele vîrful inferior al omoplatului și se face mișcarea de abducție a brațului, unghiul inferior nu basculează (semnul Desault). Semn patognomonic este și mobilizarea coracoidei la mișcările brațului. În F. gîtului anatomic se constată crepitații osoase la mobilizarea brațului, iar coracoida nu se mobilizează (deosebire de F. gîtului chirurgical). Mișcările din articulația umărului sînt foarte dureroase în F. glenei și se însoțesc de perceperea crepitațiilor osoase. În F. corpului omoplatului, se evidențiază o tumefacție mare a regiunii scapulare, durere vie în punct fix, crepitații osoase și mobilitate anormală. F. acromionului declanșează dureri prin abducția brațului și apare aspectul căzut al umărului. F. coracoidei se evidențiază și prin exagerarea durerii în timpul mișcării de flexie — supinație contrariată a antebrațului

(prin acțiunea scurtei porțiuni a bicepsului). Examenul radiografic este obligatoriu pentru precizarea diagnosticului și se efectuează în două incidențe standard (de față, cu omoplatul pe placă și de profil). Pentru glenă, se recomandă o radiografie de față cu mîna dusă la ceafă. Diagnosticul diferențial se face cu: contuzia umărului, F. treimii externe a claviculei, F. extremității proximale a humerusului, luxația acromio-claviculară, luxația scapulo-humerală, ruptura mușchilor scurți rotatori ai umărului, F. arcurilor posterioare ale coastelor. Evoluția și prognosticul F. omoplatului sînt bune. Totuși, în cazul F. glenei se poate instala ulterior artroza. Pseudartrozele sînt excepționale. În general, F. omoplatului se tratează ortopedic (conservator) imobilizîndu-se în bandaj Desault sau eșarfă pentru 15—21 zile. În F. gîtului omoplatului cu deplasare, se practică reducerea prin împingerea umărului în sus, înapoi și în afară, apoi se imobilizează în aparat gipsat toraco-brahial în abducție, care se menține timp de 21 zile. Excepțional se indică tratamentul chirurgical (F. cu deplasare mare a masivului glenoidian, la tineri). Calea de acces Judet este reprezentată printr-o incizie în „L" inversat, care merge de-a lungul marginii vertebrale a omoplatului și marginii inferioare a spinei omoplatului; se fixează focarul cu o placă înșurubată. Calea de acces Dupont-Évrard este reprezentată printr-o incizie pe marginea posterioară a deltoidului (cu brațul în abducție); se trece printre deltoid și marele dorsal, apoi între micul rotund și marele rotund și se abordează marginea axilară a omoplatului. În cazul F. de acromion cu deplasare se poate practica osteosinteză cu șurub, la care se poate asocia un cerclaj cu efect de hoban. F. de acromion vicios consolidate, cu tulburări funcționale ale articulației scapulo-humerale, beneficiază de acromiectomie. În F. corpului omoplatului cu mare deplasare a fragmentelor, este indicată osteosinteza cu placă înșurubată (placă liniară, placă A.O., placă în „T" sau „Y") cu broșe sau sîrmă. Calea de abord este reprezentată printr-o incizie orizontală paralelă cu marginea inferioară a spinei omoplatului. Osteosinteza este urmată de o imobilizare a brațului în abducție, cu recuperare precoce. Acromionul se abordează printr-o incizie curbă externă, care necesită dezinserția deltoidului și trapezului, iar coracoida printr-o incizie anterioară (în treimea superioară a șanțului deltopectoral). În toate cazurile se indică mobilizarea precoce pentru prevenirea redorilor articulare.

Fractura rotulei, soluție de continuitate a rotulei, produsă cu o frecvență de 2% din totalul F., mai ales între 25—50 ani, prin traumatism direct (lovire cu un corp dur, lovire de un corp dur — lovire de tabloul de bord, cădere pe genunchi) sau indirect (contractură violentă a cvadricepsului — smulgere), avînd un traiect transversal (75%), vertical, frontal, parcelar sau cominutiv. Deplasarea fragmentelor este în funcție de ruptura aparatului fibros prerotulian și laterorotulian, precum și de continuarea mișcării de flexiune a genunchiului după traumatism; acestora li se adaugă hemartroza consecutivă și retracția ulterioară a mușchiului cvadriceps. F. cominutivă se poate însoți de plăgi superficiale, iar deplasarea este mică. F. verticală este rară (contracția violentă a vastului extern ce tracționează rotula peste marginea condilului femural; lovirea longitudinală a marginilor rotulei). F. parcelară se produce de obicei prin smulgere (vîrf, bază). Bolnavul acuză o durere vie prerotuliană, impotență funcțională absolută a articulației genunchiului (extensia gambei imposibilă); uneori, impotența funcțională este parțială (F. fără deplasare), prezintă genunchiul tumefiat, iar la palpare se poate constata o depresiune transversală, mobilitate anormală, șoc rotulian; alteori, semnele clinice sînt discrete (F. fără deplasare). Examenul radiografic

Fig. 82. Fractură închisă de rotulă fără deplasare care beneficiază de tratament ortopedic (imobilizare în burlan gipsat pentru 3—4 săptămîni).

Fig. 83. Fractură închisă de rotulă, polară inferioară care beneficiază de patelectomie parţială şi reinserţia ligamentului rotulian la fragmentul superior prin tunel transosos.

de faţă, profil şi axial evidenţiază tipul de F. şi ajută la stabilirea indicaţie terapeutice. Diagnosticul diferenţial se face cu: ruptura tendonului cvadricipital, ruptura ligamentului rotulian, F. tuberozităţii anterioare a tibiei, luxaţia traumatică a rotulei, entorsa genunchiului, patella bipartita (bilaterală, cu contur net); apofizita rotuliană, apofizita tibială anterioară. F. rotulei se poate însoţi de complicaţii imediate (F. deschisă — risc articular) sau tardive (calusul vicios, cu incongruenţă femuro-patelară; artroza femuro-patelară, datorită F. vicios consolidate; pseudartroza — rară; F. iterativă). F. fără deplasare sau parcelară necesită tratament ortopedic (puncţia evacuatoare a articulaţiei şi imobilizare în aparat gipsat femuro-podal pentru 30 zile, cu recuperare funcţională ulterioară). F. cu deplasare mai mare de 3 mm impune intervenţia chirurgicală (incizie curbă; evacuarea cheagurilor articulare; îndepărtarea ţesutului fibros interpus; sinteză osoasă cu cerclaj circumferenţial plasat uşor anterior sau asociat cu un cerclaj anterior sau cu două broşe longitudinale anterioare, cu efect de hoban; refacerea aparatului fibros pre- şi laterorotulian). Refacerea suprafeţei articulare este foarte importantă. Se mai poate practica: hemicerclajul, sutura osoasă, osteosinteză cu şuruburi sau buloane. Postoperator se imobilizează pe atelă gipsată sau

în aparat gipsat femuro-podal pentru 15 zile, cu recuperare funcţională precoce şi mers la 30 zile. Uneori, F. cu mare cominuţie impune patelectomia, cu sutura tendonului cvadricipital la ligamentul rotulian; în F. parcelară se recomandă patelectomia parţială (polară superioară sau inferioară, cu reinserţia tendoanelor la rotulă). F. deschisă se operează de urgenţă (toaleta locală minuţioasă; toaleta cavităţii articulare cu ser fiziologic; osteosinteză), asociind antibiotice în doze mari şi drenaj al cavităţii articulare. Calusul vicios necesită, în situaţii rare, osteotomia şi osteosinteza sau patelectomia. Pseudartroza, rară, după F. neglijate, impune intervenţie chirurgicală (avivare; osteosinteză). Artroza femuro-patelară invalidantă duce la patelectomie de necesitate (fig. 82, 83, 84).

a

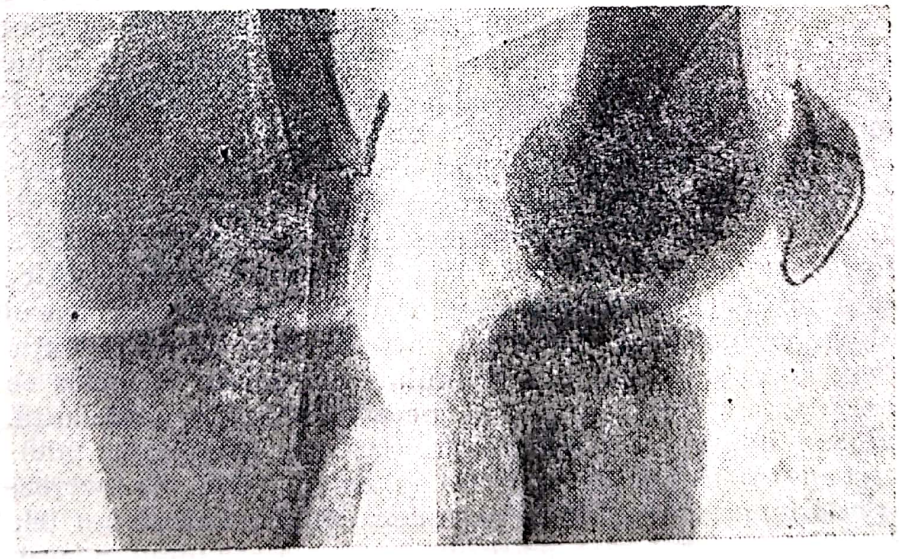

b

Fig. 84. Fractură închisă de rotulă cu deplasare:
a — aspect radiografic de faţă şi de profil înainte de intervenţia chirurgicală; *b* — aspect radiografic de faţă şi de profil după reducere sîngerîndă şi osteosinteză prin hemicerclaj metalic.

Fractura sacrului, soluţie de continuitate iradiată de la bazin sau izolată a sacrului, produsă prin cădere pe spate, strivire, cădere de la înălţime pe ischioane sau lovire cu un corp dur. Traiectul este orientat orizontal în dreptul găurilor de conjugare, putînd leza rădăcinile plexului sacrat sau rectul. Bolnavul acuză dureri la nivelul regiunii sacrate, nu-şi poate dezlipi călcîiul de partea bolnavă de pe planul patului, prezintă semne ale → *fracturii bazinului* sau chiar semne aparţinînd sindromului sau hemisindromului de coadă de cal, regiunea sacrată este împăstată, echimotică. Tuşeul rectal sau vaginal declanşează durerea. Examenul radiografic de faţă şi profil precizează diagnosticul. Tratamentul este ortopedic (repaus la pat sau reducere prin tuşeu rectal) şi numai cele însoţite de leziuni neurologice neremise necesită tratament chirurgical (reducere şi fixare metalică — fir metalic).

Fractura scafoidului tarsian, soluţie de continuitate rară, produsă prin traumatism indirect (cădere de la înălţime pe vîrful piciorului — comprimare între astragal şi oasele cuneiforme), sau direct (lovire cu un corp dur pe faţa dorsală a piciorului, contractură puternică a gambierului posterior cu smulgerea cornului intern), cu traiect la nivelul tuberculului scafoidian, marginii superioare sau corpului (transversal, iar ruperea ligamentelor astragaloscafoidiene şi scafo-cuneene duce la deplasarea fragmentului dorsal; rar, traiectul este sagital separînd cele două fragmente la nivelul interliniei dintre primul şi al doilea cuneiform). Bolnavul acuză dureri vii pe marginea internă a piciorului, prezintă tumefacţie şi echimoză locală, iar uneori se constată flexia dorsală a halucelui (datorită tensionării tendonului extensor ridicat pe fragmentul scafoidian luxat dorsal). Examenul radiografic de faţă şi profil precizează diagnosticul. Se va diferenţia **F.** tuberculului scafoidian de osul tibial extern (bilateral, contur net). În **F.** tuberculului scafoidian şi a marginii superioare se recurge la imobilizare în aparat gipsat de mers pentru 30 zile (aceeaşi conduită în **F.** corpului fără deplasare). **F.** corpului cu deplasare se reduce ortopedic (flexie plantară, abducţie a piciorului, tracţiune puternică a calcaneului; sau: extensie şi contraextensie cu două broşe Kirschner prin metatarsiene şi transcalcanean şi presiune manuală, urmată de imobilizare gipsată pentru 60 zile) sau chirurgical (cale de abord dorsală între tendonul gambierului anterior şi extensorul propriu al halucelui ce se reclină în afară împreună cu vasele pedioase şi nervul anterior; reducere şi fixare cu şurub, broşă, cerclaj metalic sau scoabă, iar în caz de **F.** cominutivă se asociază şi artrodeza primară astragaloscafoidiană şi/sau scafocuneană + osteoplastie cu grefe spongioase iliace, pentru a reconstitui lungimea arcului intern). Tratamentul chirurgical este indicat, în general, datorită reluxării frecvente a fragmentului dorsal, necrozei sale aseptice, artrozei consecutive şi instalării piciorului plat. Pentru stabilizarea focarului se mai poate folosi un grefon tibial încastrat într-un şanţ săpat pe faţa dorsală a capului astragalului, scafoidului şi primului cuneiform. **F.** vicios consolidată, cu fragment deplasat dorsal şi medial, necesită rezecţie modelantă. Pseudartroza dureroasă impune scafoidectomia parţială (fragment mic) sau cura pseudartrozei şi osteosinteză cu şurub şi osteoplastie. În necroza aseptică şi artroza posttraumatică se indică artrodeza simplă, dublă sau triplă cu, sau fără, tarsectomie. Piciorul plat artrozic (frecvent) impune refacerea chirurgicală a bolţii longitudinale prin tarsectomie cuneiformă cu baza plantară şi osteosinteză cu broşe axiale, oblice sau scoabe.

Fractura sesamoidelor halucelui, soluţie de continuitate a sesamoidelor halucelui, rară, însoţind de obicei alte **F.** ale piciorului, produsă prin traumatism direct (lovire cu un corp dur) sau indirect (torsiunea piciorului), cu traiect

transversal sau sagital. Este cu deplasare sau fără deplasare (frecvent). Bolnavul acuză dureri ușoare la baza halucelui în timpul mersului, prezintă o ușoară tumefacție locală, iar durerile reapar după flexia dorsală a halucelui (mobilizarea fragmentelor osoase). Examenul radiografic este obligatoriu pentru precizarea diagnosticului; este necesară radiografia bilaterală și se va exclude: sesamoidul bipartit (fragmente rotunjite), osteocondroza sesamoidului (os pătat). Tratamentul este ortopedic: imobilizare în aparat gipsat de mers, cu sprijin pe retropicior, pentru 21 zile. După suprimarea aparatului gipsat se indică purtarea unui susținător plantar cu pelotă anterioară. Uneori, persistența unui sindrom dureros obligă la intervenția chirurgicală (extirpare). **Fractura vertebrelor cervicale**, soluție de continuitate, produsă frecvent printr-o mișcare de flexie sau extensie bruscă a coloanei cervicale, mai rar prin telescopare (cădere pe cap, căderea unui corp dur pe cap, lovire cu capul de un corp dur etc.).

Fractura atlasului include : **F.** arcului posterior (frecventă, cu sediu lateral sau median), **F.** arcului anterior (rară), **F.** — separare a maselor laterale (**F.** lui Jefferson — cea mai frecventă). Forțele de presiune traumatică se transmit prin condilii occipitali. Bolnavul acuză dureri vii în regiunea occipitală cu iradiere în membrele superioare și prezintă impotență funcțională absolută, contractură a mușchilor cefei. Se cercetează obligatoriu motricitatea și sensibilitatea membrelor superioare și inferioare. Examenul radiografic de față (cu gura deschisă) și de profil (centrată pe primele două vertebre) precizează diagnosticul. Uneori, sînt necesare tomografii. Ruptura ligamentului transvers și a ligamentelor alare ce se inseră pe vîrful odontoidei duce la deplasarea anterioară a blocului occipito-atlantoidian (mărirea distanței radiografice dintre odontoidă și arcul anterior al atlasului — normal este mai mică de 3 mm). **F.** arcului anterior sau posterior necesită imobilizare în aparat gipsat tip Minerva sau guler de celuloid. În **F.**-separare a maselor laterale fără deplasare, deseori instabilă, se indică imobilizarea în aparat gipsat tip Minerva. **F.** cu deplasare se reduce prin tracțiune continuă transscheletică cu ajutorul potcoavei Crutchfield sau Panoza pentru 30 zile (formare de calus fibros), apoi se imobilizează în aparat gipsat tip Minerva pentru 90 zile, sau se intervine chirurgical, de la început, practicîndu-se artrodeză occipito-axoidiană (indicată și în **F.** vechi, foarte dureroase).

Fractura axisului, mai frecventă, mai gravă, include **F.** apofizei odontoide, corpului vertebral și a arcului posterior. Se produce prin hiperflexie a capului (cădere pe occiput, lovitură violentă pe regiunea occipitală), torsiune forțată a coloanei vertebrale cervicale sau prin hiperextensie. Odontoida se fracturează la bază, de obicei ; odontoida se luxează anterior cu atlasul și comprimă măduva prin arcul posterior (**F.** prin hiperflexie) sau se luxează posterior cu leziuni medulare mai frecvente (**F.** prin hiperextensie). Bolnavul acuză dureri vii suboccipitale, prezintă ușor torticolis și, uneori, își susține capul cu mîinile ; la palpare, se poate constata o depresiune suboccipitală și o echimoză a mucoasei peretelui posterior al faringelui. Examenul radiografic de față (cu gura deschisă-transbucală) și profil (centrată) sau tomografia precizează diagnosticul. **F.** apofizei odontoide fără deplasare necesită imobilizare în aparat gipsat tip Minerva pentru 90—120 zile. **F.** odontoidei cu deplasare se reduce prin tracțiune transscheletică, apoi se aplică un aparat gipsat tip Minerva pentru 90—120 zile. Uneori, se practică artrodeza atlanto-axoidiană sau occipito-axoidiană de la început. **F.** corpului vertebral cu deplasare se reduce prin tracțiune transscheletică cu ajutorul potcoavei Crutchfield

Scanned with OKEN Scanner

sau Panoza. F. arcului posterior interesează pediculii, lamele sau baza apofizei spinoase și se produce de obicei prin hiperflexie, antrenînd un spondilolistezis prin alunecarea înainte a corpului vertebral, fără leziuni neurologice (canalul rahidian se lărgește); cele fără deplasare necesită aparat gipsat tip Minerva, iar cea cu deplasare implică reducere prin tracțiune transscheletică sau artrodeză occipito-axoidiană sau atlanto-axoidiană.

Fractura vertebrelor cervicale inferioare (C_3—C_7), rară, cuprinde următoarele varietăți: F. corpului (tasare, cominutivă, sagitală, separare, parcelară), F. arcului posterior (apofize articulare, apofize spinoase, apofize transverse). F. prin tasare se imobilizează într-o minervă gipsată, iar F. cominutivă, cu leziuni neurologice necesită abordul focarului pe cale anterioară Cloward, reducerea deplasării fragmentelor, decomprimarea măduvei și artrodeză intersomatică.

Fractura vertebrelor dorsale, frecventă (20% din F. rahisului), produsă prin hiperflexie, cu deplasare mică (mobilitate redusă a coloanei vertebrale dorsale), sau cu deplasare mare (ruperea zidului posterior — leziuni medulare prezente), însoțită uneori de luxație prin ruperea complexului ligamentar posterior. Bolnavul acuză dureri spontane și, la palpare, prezintă o gibozitate locală și contractură a musculaturii paravertebrale. Examenul radiografic de față și profil precizează diagnosticul. F. prin tasare amielică necesită repaus la pat 30 zile sau reducere prin hiperextensie cu imobilizare în corset gipsat pentru 90 zile. F. cominutivă a corpului vertebral cu leziuni neurologice impune intervenția chirurgicală de decompresiune prin toracotomie antero-laterală; aceeași conduită terapeutică în F.-luxație (rezecția apofizelor articulare, reducerea luxației, decompresiunea măduvei, rahisinteză posterioară cu placă).

Fractura vertebrelor lombare, foarte frecventă (80% din traumatismele coloanei vertebrale), produsă prin cădere, de la înălțime (în picioare sau pe regiunea fesieră), prin lovire cu un corp dur pe umeri (telescopare, hiperflexie, rotație și înclinare laterală), prezentînd diferite varietăți (prin tasare, cominutivă, asociată cu luxații, a arcului posterior). Ruperea complexului ligamentar posterior, cu deteriorarea zidului posterior și leziuni medulare consecutive. Uneori se produce alunecarea înainte a vertebrei L_3/L_4, L_4/L_5, L_5/S_1. Bolnavul acuză dureri la nivelul coloanei vertebrale lombare, impotență funcțională, iar la palpare se declanșează dureri la nivelul apofizei spinoase și se constată contractură musculară, rigiditate a coloanei vertebrale, uneori gibozitate. Examenul radiografic de față, profil și poziție intermediară precizează diagnosticul; în caz de compresiune medulară, se recurge la tomografie. Pe radiografia de profil spondiloliza se evidențiază prin soluție de continuitate la nivelul istmului vertebral, iar radiografia de 3/4 arată imaginea decapitării „cățelului"; spondilolistezisul se reliefează prin alunecarea înainte a corpului vertebral împreună cu pediculii, apofizele articulare superioare și apofizele transverse. Se descriu patru grade (gradul I: alunecare egală cu 1/4 din diametrul antero-posterior al vertebrei; gradul II: alunecare egală cu 1/2 din diametrul antero-posterior al vertebrei; gradul III: alunecare egală cu 3/4 din diametrul antero-posterior al corpului; gradul IV: alunecare egală cu întreg diametrul vertebral — spondiloptoză). În F. prin tasare se practică tratament funcțional (decubit dorsal pe pat tare, cu un sul în dreptul gibozității; masaj al musculaturii membrelor, peretelui abdominal; mobilizarea articulațiilor membrelor; la două săptămîni, decubit ventral și masaj al musculaturii șanțurilor vertebrale; poziție șezîndă la 30 zile; mers la 45—60 zile) sau reducere ortopedică (prin hiperlordoză, cu imobi-

lizare în corset gipsat pentru 90 zile; mers imediat și tratament funcțional. F. cominutivă cu interesarea zidului posterior fiind instabilă se imobilizează în corset gipsat pentru 90 zile, dar se preferă osteosinteza cu placă metalică înșurubată în pediculii vertebrali sau osteosinteza cu tije Harrington în detracție. În F.-luxație se începe cu tracțiune continuă cranio-podală în axul rahisului, apoi osteosinteză (incizie posterioară mediană; dezangrenarea apofizelor articulare luxate sau rezecția lor, reducere; osteosinteza cu placă sau tije Harrington în compresiune). În spondilolistezisul de gradul I se recomandă repaus la pat, analgetice, sedative, evitarea eforturilor fizice, tratament balneofizioterapic. Spondilolistezisul de grad mai mare necesită intervenție chirurgicală (abord pe cale anterioară, transperitoneală; reducere; artrodeză intersomatică). În cazurile vechi se recomandă repaus, gimnastică medicală, antiinflamatorii, tratament balneofizioterapic, purtare de lombostat, iar uneori tratament chirurgical (operația Gill — rezecția arcului posterior și țesutului fibrocartilaginos din jurul lizei istmice, eliberarea rădăcinilor nervoase, artrodeză posterioară; operația Bosworth — reducere și încastrarea unui grefon în „H" între apofizele spinoase vecine cu spondilolisteza; artrodeză anterioară sau posterioară).

Fractura vertebrelor pe fond patologic, soluție de continuitate produsă pe „vertebre bolnave", cuprinzînd o multitudine de cauze: boli de sistem cu afectarea scheletului vertebral, afecțiuni endocrine, tuberculoza vertebrală, infecții nespecifice vertebrale, tumori vertebrale primitive sau metastatice, parazitoze vertebrale — echinococoza, tulburări ale metabolismului fosfocalcic, distrofii, spondilita anchilopoietică, osteoporoza. Diformitățile apar la traumatisme minime. Infecțiile nu respectă discul, ulcerînd suprafețele vertebrale vecine, ducînd la tasări vertebrale. Neoplaziile sînt litice sau condensante și se însoțesc de fenomene de compresiune. Echinococoza vertebrală are aspect polichistic sau de ciorchine de strugure, cu respectarea discului (eozinofilie crescută, reacția Weinberg—Pîrvu sau Cassoni pozitivă). În mielomul multiplu (boală de sistem), se constată o citologie sanguină caracteristică, aspect lacunar circumscris al mai multor vertebre, cu tasări multiple ce duc la cifoză și modificarea taliei bolnavului. Pe fondul de spondilită anchilopoietică se poate suprapune o F. cu localizare frecvent cervicală sau toraco-lombară, coloana vertebrală comportîndu-se ca un baston de sticlă casabil, linia de F. separînd coloana în două segmente deplasate unul față de altul; tulburările neurologice sînt frecvente. Tratamentul se adresează bolii de bază cît și F. (decompresiune, ablația vertebrală, sinteză osteoplastică, imobilizare gipsată etc.).

FURUNCUL, infecție a foliculului pilos și a glandei sebacee, produsă de stafilococul auriu ce pătrunde printr-o mică soluție de continuitate. Infecția începe printr-o senzație pruriginoasă pe o zonă eritematoasă centrată pe un fir de păr; ulterior apare durere locală, iar regiunea se tumefiază conic și în vîrful ei apare o mică pustulă centrată pe firul de păr; se acumulează puroi (burbion) și în ziua a opta—a noua se produce eliminarea. Se va diferenția de hidrosadenită, chistul dermoid mic infectat. Se însoțește uneori de complicații: celulita, abcesul, limfadenita, flegmonul perinefretic, osteomielita, abcesul cerebral etc. Dacă F. se dezvoltă într-o zonă păroasă se rade părul și se badijonează pielea cu alcool iodat. Pentru a grăbi procesul de necroză se mărește temperatura locală cu ajutorul căldurii uscate (raze infraroșii, raze ultraviolete, raze ultrascurte). Colecția formată reclamă incizia și excizia focarului. La un diabetic se indică administrarea unui antibiotic cu spectru larg.

G

GANGLIONEUROM ARTICULAR, hamartom care poate avea localizări intraosoase, meniscale, tendinoase.

GANGRENĂ GAZOASĂ, toxiinfecţie gravă, determinată de o asociere de germeni aerobi şi anaerobi *(b. perfringens, b. histolyticus, b. sporogens, b. putrificus, b. funduliformis, vibrionul septic)* ce se pot găsi în orice plagă accidentală zdrobită şi anfractuoasă ce a venit în contact cu pămîntul. Microbii anaerobi sînt foarte rezistenţi, persistînd mult timp în pămînt sub formă sporulată şi se dezvoltă repede în condiţiile prielnice din plăgi, unde produc gaze ce degaje un miros urît şi determină crepitaţiile. Avortul septic, flegmoanele ischiorectale, extracţia dentară pe o pioree alveolodentară sînt condiţii pentru producerea **G. G.** Microbii dezvoltă toxine puternice ce invadează organismul, atacînd globulele roşii, celulele musculare şi nervoase. Bolnavul acuză o senzaţie de jenă locală, de tensiune dureroasă (distensia terminaţiilor nervoase prin edem), iar la nivelul plăgii se degajá un miros urît (putrid, de „şoricioaică"), scurgîndu-se o secreţie murdară, fetidă, brunăroşiatică, cu bule mici gazoase; tegumentul din jurul plăgii este marmorat, cu pete negricioase şi flictene pline cu lichid roşiatic-verzui, mirositor. La palpare, se constată crepitaţii, iar examenul radiografic evidenţiază aspectul „tigrat". Apar tulburări de sensibilitate şi de motilitate. Starea generală este alterată, prezintă febră mare, vărsături, stare icterică, anemie, hemoglobinurie, albuminurie, oligurie cu hematurie, diree, limbă uscată, hipotensiune arterială, tahicardie, iar uneori colaps cardiovascular. De diferenţiat de: flegmonul gangrenos, erizipel, antrax, emfizem subcutanat. Tratamentul profilactic cuprinde: tratamentul corect al plăgilor, administrarea de ser antigangrenos şi antibiotice. Măsurile curative vor cuprinde: administrare de sedative (morfină, novocaină 1% i.v., barbiturice), ser antigangrenos polivalent (rol antitoxic şi antimicrobian — 40—60 ml), antibiotice; toaletă minuţioasă a plăgilor cu drenaj corect şi irigaţie continuă cu soluţie Dakin, apă oxigenată, oxigenare locală (procedeul Boerema de oxigenare locală în barocameră la 3 at); în cazuri grave, se practică amputaţia fără sutura plăgii; se administrează perfuzii de sînge, plasmă, soluţii glucozate 5%, soluţii alcaline, exsanguinotransfuzia sau epurare extrarenală.

GENU RECURVATUM, deformare a genunchiului, cu incurbare posterioară, produsă la copii şi adolescenţi printr-o întîrziere în dezvoltarea porţiunii anterioare a cartilajului de creştere de la nivelul epifizelor vecine, cu înclinarea anterioară a suprafeţei articulare (anterior şi în jos în cazul afectării cartilajului tibiei şi anterior şi în sus în cazul lezării cartilajului femural) sau ca o sechelă rahitică. Se descrie şi un **G.R.** compensator în cazul hiperextensiei şoldului sau piciorului echin, sau un **G.R.** prin dezechil ibru

muscular (poliomielită). Bolnavul prezintă genunchiul în hiperextensie cu formarea unui unghi deschis înainte, cu pliuri cutanate transversale și fosa poplitee dispărută. Necesită, la copii și adolescenți, o imobilizare a genunchiului în semiflexie (degajarea cartilajului de conjugare în partea anterioară), iar în formele avansate, se recurge la osteotomia epifizei superioare a tibiei de deschidere anterioară cu introducerea unui grefon osos cuneiform în această osteotomie, cu efect de artroriză anterioară (operația Brett—Böhm).

GENU RECURVATUM CONGENITAL, malformație evidentă de la naștere, deplasarea articulației genunchiului însoțindu-se de o scurtare a cvadricepsului și ligamentului rotulian, iar corectarea deformației și flexiunii genunchiului se obține numai după alungirea ortopedico-chirurgicală a aparatului cvadricipital. Se constată că gamba nu se află în prelungirea coapsei, formînd cu aceasta un unghi al cărui sinus este deschis anterior; pe fața anterioară a genunchiului pielea formează pliuri transversale, iar la palpare se simte creasta tibiei, subluxată anterior și proeminența condililor femurali în spațiul popliteu. Tentativa de flexie a genunchiului este oprită brutal și încetarea mișcării duce la hiperextensie bruscă. Mișcările de lateralitate sînt ample și se constată o deviere în valgus, cu o rotație externă a tibiei. Radiografic se constată subluxația femurotibială, atrofia porțiunii posterioare a condililor femurali și turtirea lor anterioară (conform legii Delpech), prezența unei creste la nivelul platoului tibial ce îl împarte într-o zonă luxată și una de contact posterioară. Se va diferenția de **G. R.** de creștere, **G.R.** după o imobilizare gipsată prelungită, **G.R.** după o fractură în treimea inferioară a femurului prost tratată, **G.R.** paralitic. Tratamentul este conservator (masaj; mișcări de întindere a cvadricepsului; corectarea subluxației și imobilizare a genunchiului în flexiune ușoară; mărirea progresivă a flexiei prin aparate gipsate succesive) sau chirurgical (peste 2 ani; alungirea aparatului extensor al genunchiului printr-o dedublare în „Z" a tendonului cvadricipital, cu secționarea aderențelor intraarticulare și sutura sa după flexiunea genunchiului; imobilizare în aparat gipsat la 90°, pentru 2 luni; recuperare, mișcări și aparat ortopedic de mers cu limitarea extensiei gambei pentru 1 an; uneori este necesară osteotomia epifizei distale a femurului sau epifizei proximale a tibiei tip Brett—Böhm).

GENU VALGUM, deformare a genunchiului în perioada de creștere, axa femurului și a tibiei făcînd un unghi deschis în afară sub 150° (normal 170—175°), genunchiul proeminînd intern. Se produce ca urmare a unei dezvoltări asimetrice a cartilajului de conjugare datorită leziunilor traumatice, inflamatorii (osteomielită), distrofice (discondroplazie, maladie exostozantă etc.), sau ca urmare a rahitismului. Uneori, se produce un **G.V.** compensator atitudinii vicioase de adducție a coapsei (luxație congenitală de șold, coxartroză, coxa vara, tuberculoza șoldului) sau deviațiilor în varus ale piciorului (picior strîmb congenital, picior paralitic, astragalectomie). La un adolescent înalt, cu picior plat, aspect adipozogenital, uneori cu scolioză, se poate întîlni un **G.V.** primitiv. Bolnavul merge frecîndu-și genunchii, exagerînd poziția de valgus a piciorului și rotația internă a membrelor inferioare (condilii femurali se îndepărtează de axa mediană), iar bolnavii cu **G.V.** accentuat merg cu genunchii flectați pentru a permite să nu meargă cu coapsele depărtate. Se produce și o scolioză statică în formele unilaterale. La bolnavul în decubitus dorsal, se măsoară distanța dintre maleolele tibiale, genunchii fiind apropiați, și se măsoară săgeata **G.V.**-ului (lungimea perpendicularei duse de la marginea externă a genunchiului la linia ce unește marele trohanter cu maleola

peronieră). Radiografic, se constată deformarea caracteristică, permițînd măsurarea unghiului deviației patologice, iar în **G.V.** de cauză rahitică se constată o imagine caracteristică: tibie cu o unghiulare bruscă juxtaepifizară, cu vîrful intern, iar pe marginea internă a tibiei se observă o ridicătură osoasă corespunzînd tracțiunii ligamentului lateral intern asupra osului distrofic — spina Mc Ewen; la nivelul femurului, se află o curbură cu concavitatea internă, iar metafiza este deformată „în pagodă". **G.V.** rahitic necesită tratament antirahitic și evitarea sprijinului în perioada evolutivă; redresarea ortopedică în rahitismul stabilizat (perne între genunchi, iar coapsele și gambele apropiate prin chingi; ghete cu marginea internă a tălpii ridicată; atele din lemn sau material plastic, bine capitonate și așezate pe fața externă a membrului de care se leagă genunchiul; redresări gipsate succesive; aparat gipsat cu cameră liberă, în care se face compresiunea gambei pe fața externă). **G.V.** cu deformare mare beneficiază de tratament chirurgical; epifiziodoză (încetinirea creșterii porțiunii interne a cartilajului de conjugare), operația Mc Ewen (după încetarea creșterii; osteotomia femurului la nivelul deformării maxime), rezecția cuneiformă, cu baza internă a femurului sau osteotomia liniară paralelă cu suprafața articulară urmată de redresarea genunchiului și umplerea spațiului triunghiular creat între fragmente cu grefoane osoase sau osteotomia „în zig zag" (Rădulescu, Doboșiu etc.) este mult mai interesantă și cu rezultate sigure.

GENU VARUM, deformare a genunchiului, cu deplasarea sa în afara axei membrului, produsă în urma unui rahitism vitaminorezistent, după o atrofie a condilului intern femural sau tibial, după o încetinire a creșterii cartilajului de conjugare în porțiunea internă (tibia vara — Blount) sau posttraumatic. Bolnavul prezintă un membru inferior deformat la nivelul genunchiului concav intern, iar în forma bilaterală, deformarea este în paranteză (cu torsiunea internă a porțiunii distale a tibiei), merge dificil, cu coapsele în abducție pentru a nu-și suprapune picioarele. Se produce o abducție a șoldului și o deformare în valgus a piciorului de natură compensatorie. Necesită redresări succesive în aparate gipsate, aparate gipsate cu cameră liberă, atele redresoare, aparate ortopedice, iar deformările importante impun osteotomia tibiei asociată sau nu cu cea a femurului.

GLOMANGIOM, tumoare benignă rară, fiind rezultatul unor leziuni osoase apărute prin contiguitate. Se dezvoltă pe extremitatea falangelor distale, sub pielea degetelor. Glomusul este o anastomoză arterio-venoasă, care șuntează o ansă capilară. Prin proliferarea pericitelor glomusului se formează tumoarea, care poate avea sediul intraosos sau numai în țesuturile moi. Clinic, apare durerea cu caracter lancinant, aproape permanent, exacerbată de atingere și expunere la frig. La nivelul patului ungheal, apare o tumefacție violacee. Macroscopic, apare o formațiune unică, nodulară. Microscopic, se observă tumori vasculare de tip capilar, anastomozate, și elemente musculare și nervoase. Radiografic, se remarcă o mică zonă de intensitate redusă, situată pe falangă. Diagnosticul diferențial se face cu: encondromul, chistul osos și chistul epidermoid. Tratamentul constă în ablația chirurgicală a tumorii.

GONARTROZĂ, afecțiune a genunchiului produsă prin ruperea echilibrului presiune unitară—rezistență cartilaj articular, întîlnită într-o incidență de 20—40%. Se caracterizează anatomic prin uzura progresivă a cartilajului cu reacții de eburnare osoasă, clinic prin dureri cu impotență funcțională, radiologic prin pensarea spațiului articular, osteofitoză și condensare osoasă, iar biologic prin negativitatea testelor de reacție inflamatorie. Se va deosebi

peronieră). Radiografic, se constată deformarea caracteristică, permiţînd măsurarea unghiului deviaţiei patologice, iar în **G.V.** de cauză rahitică se constată o imagine caracteristică : tibie cu o unghiulare bruscă juxtaepifizară, cu vîrful intern, iar pe marginea internă a tibiei se observă o ridicătură osoasă corespunzînd tracţiunii ligamentului lateral intern asupra osului distrofic — spina Mc Ewen ; la nivelul femurului, se află o curbură cu concavitatea internă, iar metafiza este deformată „în pagodă". **G.V.** rahitic necesită tratament antirahitic şi evitarea sprijinului în perioada evolutivă ; redresarea ortopedică în rahitismul stabilizat (perne între genunchi, iar coapsele şi gambele apropiate prin chingi ; ghete cu marginea internă a tălpii ridicată ; atele din lemn sau material plastic, bine capitonate şi aşezate pe faţa externă a membrului de care se leagă genunchiul ; redresări gipsate succesive ; aparat gipsat cu cameră liberă, în care se face compresiunea gambei pe faţa externă). **G.V.** cu deformare mare beneficiază de tratament chirurgical ; epifiziodoză (încetinirea creşterii porţiunii interne a cartilajului de conjugare), operaţia Mc Ewen (după încetarea creşterii ; osteotomia femurului la nivelul deformării maxime), rezecţia cuneiformă, cu baza internă a femurului sau osteotomia liniară paralelă cu suprafaţa articulară urmată de redresarea genunchiului şi umplerea spaţiului triunghiular creat între fragmente cu grefoane osoase sau osteotomia „în zig zag" (Rădulescu, Doboşiu etc.) este mult mai interesantă şi cu rezultate sigure.

GENU VARUM, deformare a genunchiului, cu deplasarea sa în afara axei membrului, produsă în urma unui rahitism vitaminorezistent, după o atrofie a condilului intern femural sau tibial, după o încetinire a creşterii cartilajului de conjugare în porţiunea internă (tibia vara — Blount) sau posttraumatic. Bolnavul prezintă un membru inferior deformat la nivelul genunchiului concav intern, iar în forma bilaterală, deformarea este în paranteză (cu torsiunea internă a porţiunii distale a tibiei), merge dificil, cu coapsele în abducţie pentru a nu-şi suprapune picioarele. Se produce o abducţie a şoldului şi o deformare în valgus a piciorului de natură compensatorie. Necesită redresări succesive în aparate gipsate, aparate gipsate cu cameră liberă, atele redresoare, aparate ortopedice, iar deformările importante impun osteotomia tibiei asociată sau nu cu cea a femurului.

GLOMANGIOM, tumoare benignă rară, fiind rezultatul unor leziuni osoase apărute prin contiguitate. Se dezvoltă pe extremitatea falangelor distale, sub pielea degetelor. Glomusul este o anastomoză arterio-venoasă, care şuntează o ansă capilară. Prin proliferarea pericitelor glomusului se formează tumoarea, care poate avea sediul intraosos sau numai în ţesuturile moi. Clinic, apare durerea cu caracter lancinant, aproape permanent, exacerbată de atingere şi expunere la frig. La nivelul patului ungheal, apare o tumefacţie violacee. Macroscopic, apare o formaţiune unică, nodulară. Microscopic, se observă tumori vasculare de tip capilar, anastomozate, şi elemente musculare şi nervoase. Radiografic, se remarcă o mică zonă de intensitate redusă, situată pe falangă. Diagnosticul diferenţial se face cu : encondromul, chistul osos şi chistul epidermoid. Tratamentul constă în ablaţia chirurgicală a tumorii.

GONARTROZĂ, afecţiune a genunchiului produsă prin ruperea echilibrului presiune unitară—rezistenţă cartilaj articular, întîlnită într-o incidenţă de 20—40%. Se caracterizează anatomic prin uzura progresivă a cartilajului cu reacţii de eburnare osoasă, clinic prin dureri cu impotenţă funcţională, radiologic prin pensarea spaţiului articular, osteofitoză şi condensare osoasă, iar biologic prin negativitatea testelor de reacţie inflamatorie. Se va deosebi

de senescenţa articulară în care nu există un dezechilibru articular, cartilajul atrofiindu-se progresiv, iar osul subjacent decalcifiindu-se fără fenomene de regenerare (proces obligatoriu al artrozei). Debutul se produce prin deperdiţia exagerată a substanţei fundamentale a cartilajului articular (depolimerizarea mucopolizaharidelor, cu diminuarea concentraţiei de condroitinsulfat) cu pierderea structurii normale şi a calităţilor mecanice, la aceasta contribuind şi factorii hormonal-nervoşi ce intervin prin intermediul sistemului simpatic-adrenergic (adrenalina scade proteinele şi mucopolizaharidele din cartilaj). Staza în circulaţia de întoarcere are răsunet asupra nutriţiei cartilajului, iar estrogenii au o acţiune protectoare asupra cartilajului articular (apariţia G. după menopauză). Toţi factorii (metabolici, ereditari, glandulari, vasculari) pot fi capabili să determine leziunile distrofice ale substanţei fundamentale a cartilajului articular chiar sub acţiunea unor solicitări mecanice normale, producînd gonartroza aparent primitivă sau esenţială din cadrul poliartrozei. Cauzele care produc creşterea presiunii unitare în articulaţie sînt multiple: traumatismul (cu reacţii circulatorii, biologice, reflexe la distanţă), leziunea meniscală (cu eroziuni cartilaginoase ceea ce impune meniscectomia), instabilitatea genunchiului prin leziuni ligamentare (tulburarea jocului articular normal), atrofia reflexă a cvadricepsului (lipsa controlului reflex al stabilităţii articulare), osteocondroza disecantă, condrodistrofii genotipice (maladia Morquio, displazia spondiloepifizară tardivă, displazia poliepifizară etc. — tulburări de dezvoltare epifizară, neregularităţi ale suprafeţelor articulare, deviaţii axiale ale membrelor, rezistenţă slabă mecanică a cartilajului), devierea în plan frontal a axului mecanic al membrului inferior (încărcare articulară asimetrică), încărcare statică şi dinamică la distanţă (deviaţie în valgus sau varus a piciorului, malformaţiile membrelor inferioare, artrodeza şoldului etc.), sporturile violente (schiori, jucători de fotbal, de rugby etc.), obezitatea (supraîncărcarea articulară), anumite profesiuni (parchetari, ecleziaşti etc.), instabilitatea laterală a rotulei, condromalacia rotulei etc. De remarcat noţiunea de preartroză cu valoare practică profilactică (combaterea dezechilibrului funcţional, prin corijarea defectului anatomic ce întrerupe cercul vicios al dezvoltării G. Artroza apare iniţial la un singur compartiment, se generalizează apoi la întreaga articulaţie, iar în final se produce degradarea articulară întinsă cu invaliditate accentuată. Bolnavul acuză dureri ce se accentuează progresiv pentru a deveni permanente şi care iradiază la coapsă sau la gambă, apar la efort fizic sau la primii paşi după o perioadă de imobilizare (cauza: vasculară — stază, care se adaugă la modificările sinoviale şi capsulo-ligamentare), senzaţie de instabilitate (inhibiţie reflexă provocată de durere sau de frecarea dintre două suprafeţe articulare cu cartilaj erodat ce frînează mişcarea), prezintă pseudoblocaje, tumefacţii ale genunchiului după eforturi fizice (revărsat articular), cracmente articulare la mobilizare, deviaţii progresive ale genunchiului, chisturi sinoviale Baker în spaţiul popliteu, mersul este dureros şi apoi şchiopătat. Examenele de laborator sînt de obicei normale; lichidul sinovial este galben-palid, vîscos, conţine cca 700 celule/mm, cu predominenţa limfocitelor sau monocitelor, iar glucoza şi proteinele sînt în concentraţii apropiate lichidului normal, cu *p*H normal. Radiografia de faţă şi profil efectuată pe filme lungi (15/40) — centrată pe genunchi — evidenţiază localizarea şi gradul leziunilor artrozice, deviaţiile în plan frontal sau sagital, iar radiografia axială a rotulei va oferi date despre compartimentul femuro-patelar; radiografia în poziţii forţate, de valgum sau varum, relevă tipul de laxitate laterală asociată. Artrografia (cu aer — Wer-

nerdorf, 1905; oxigen — Hoffa, 1906; soluție uleioasă iodată radioopacă — Kelikian, 1930; contrast gazos și iodat — Bircher, Ficat etc.) cu substanță de contrast (50 cm aer sau alt gaz, sau 10 cm dintr-o substanță iodată radioopacă, sau ambele) evidențiază cavitatea articulară pe toată întinderea sa, dar rămîne o metodă de excepție în G. Radiografia întregului membru inferior în ortostatism este indispensabilă pentru a studia deviațiile axiale în plan frontal (caseta de 24/90; tubul la 3 m distanță și centrat pe genunchi), trasîndu-se în acest scop: centrul radiologic al capului femural, centrul radiologic al interliniei articulare a genunchiului, centrul radiologic al interliniei tibio-tarsiene, axul mecanic radiologic al membrului inferior (unind centrul capului femural cu cel al articulației tibio-tarsiene; normal, trece între spinele tibiale sau prin spina externă), axul radiologic al femurului și axul radiologic al tibiei formează, în mod normal, un unghi deschis în afară; înclinația interliniei articulare spre axul mecanic sau de partea opusă indică originea tibială sau femurală a dezaxării, dar originea deviației se poate determina și trasînd perpendiculare prin centrul mecanic al genunchiului la cele două axe obținîndu-se astfel două unghiuri ale componentei femurale sau tibiale a deformației. Această constatare are o deosebită importanță pentru determinarea sediului osteotomiei și a gradului de corecție. Flebografia intraosoasă evidențiază staza venoasă, cu mărirea calibrului și a sinuozităților venelor loco-regionale profunde și superficiale și a ramurilor lor anastomotice, la care se asociază și un reflux important al substanței de contrast în sinusurile venoase intramedulare din treimea superioară și medie a tibiei și o persistență prelungită a ei (normal, se vizualizează puține vene subțiri, iar substanța de contrast dispare după 2—3 min). Artroscopia, imaginată de Lange în 1894, s-a perfecționat încît aparatele moderne fotografiază sau cinematografiază în culori permițînd totodată biopsia sinovialei și a cartilajului. Scintigrafia pune în evidență o fixare mai accentuată a substanței radioactive (hiperemie). G. evoluează în trei stadii: I — localizare într-un singur compartiment articular; II — artroză generalizată la întreaga articulație, cu accentuarea deviațiilor axiale, iar radiografic constatîndu-se o îngustare a spațiului articular, osteofitoză, un contur neregulat; III — G. invalidantă, cu dureri mari și impotență funcțională avansată prin leziuni cartilaginoase, dezaxare importantă și leziuni ligamentare, radiografic constatîndu-se deformări osoase mari, pensarea spațiului articular, osteofitoză avansată. Se va diferenția de: durerile proiectate la nivelul genunchiului (coxalgie, coxartroză etc.), leziunile traumatice ale genunchiului (entorse, leziuni ligamentare etc.), meniscoză, algodistrofia reflexă posttraumatică, osteonecroza aseptică spontană, artritele cronice, artritele infecțioase, artritele bacilare, poliartrita reumatoidă, spondilita anchilopoietică cu debut periferic, osteocondromatoza genunchiului, gută, condromalacia rotulei, artropatia tabetică, artropatie hemofilică. Tratamentul este medical (antialgice; antiinflamatorii; corticoterapie în puseurile inflamatorii sau cortizon intraarticular; mucopolizaharide sulfurate sau trasylol intraarticular), de recuperare — ortopedic (mișcări în flexie — extensie ale genunchiului din poziția de decubit pentru a descărca articulația de presiunea statică exercitată de greutatea corpului; contracții musculare contra unei rezistențe progresiv crescînde pentru a împiedica atrofia cvadricepsului; exerciții de postură pentru a împiedica instalarea unei retracții a genunchiului în flexie; atele gipsate de redresare progresivă a flexiei permanente; purtare de genunchere sau aparate ortopedice în instabilitățile articulare) sau chirurgical (scop: suprimarea durerii și oprirea evoluției

prin restabilirea mecanicii articulare, îmbunătățirea funcției articulare — stabilizarea genunchiului cu artroză avansată; condiții: stare generală bună, voință de cooperare a bolnavului pentru o recuperare funcțională precoce, anestezie adecvată persoanelor vîrstnice cu evaluarea riscului tromboembolic, tehnică chirurgicală corectă, cu o echipă bine antrenată și dotată cu arsenal tehnic modern; categorii de intervenții chirurgicale: operații care influențează condițiile de încărcare a articulației cauzate de modificările axului membrului inferior — osteotomii; operații ce se adresează artrozei femuro-tibiale — emondaj articular, sinovectomie, patelectomie, foraje, pateloplastie, avansarea ligamentului rotulian Maquet; operații de desființare sau de reconstituire a articulației — artrodeza, artroplastia). Osteotomia (prima osteotomie a fost efectuată în 1958 de Jackson) este astăzi singurul tratament etiologic al **G.** statice, avînd efect mecanic (diminuarea încărcării articulare și mărirea suprafeței portante) sau vascular (suprimarea stazei venoase și favorizarea nutriției cartilajului; osteotomia trebuie să realizeze readucerea axului mecanic al membrului inferior în poziția sa corectă și o orizontalizare a interliniei articulare. Se preferă osteotomia cuneiformă reglată, după sediul femural sau tibial al deviației axiale, sau osteotomia de deschidere tibială, în funcție de necesitățile orizontalizării interliniei articulare. De pe clișeele radiografice efectuate în ortostatism se copiază pe o hîrtie de calc întreg membrul inferior, se trasează axele femurului, tibiei, axul mecanic al membrului inferior, interlinia articulară, se calculează unghiul dintre axele femurului și tibiei, stabilindu-se gradul deviației în valgum sau varum și locul exact al osteotomiei, măsurîndu-se în grade pana de os ce trebuie rezecată sau introdusă în linia de osteotomie (cu ajutorul patroanelor gradate); fiind necesar în general unui milimetru grosime la baza penei 1° de corecție. Osteotomia se rezervă genunchilor stabili cu o mobilitate pînă la 90°. Coexistența leziunilor intraarticulare (corpi străini, ruptură meniscală, osteofite mari) cu o dezaxare în plan frontal sau genu flexum impune asocierea emondajului articular cu osteotomia de corecție. Asocierea chistului popliteu Baker impune extirparea sa pe cale posterioară (cauză de genu flexum reflex). Patelectomia se indică în **G.** cu predominanță femuro-patelară, la persoane în vîrstă, cu o viață mai sedentară, la persoanele tinere preferîndu-se pateloplastia, ambele urmate de o reeducare funcțională bună; la persoane tinere, se mai indică avansarea ligamentului rotulian tip Maquet, ce reduce presiunea femuro-patelară. Ultima resursă chirurgicală în fața artrozelor grave, invalidante (stadiul III), cu instabilitate articulară și redori importante articulare, o constituie artrodeza și artroplastia. Artrodeza se realizează prin fixarea articulară în ușoară flexie (5°—10°), iar artroplastia a cunoscut mai multe stadii de evoluție tehnică; prin rezecție, prin interpoziție, prin înlocuire (parțială sau totală — proteze de diferite tipuri). Tratament: a) în stadiul I se indică: osteotomie de corecție, pateloplastie sau patelectomie, b) în stadiul II se indică osteotomia de corecție, capsulotomia posterioară (genu flexum), emondaj articular, foraje Pridie, patelectomie și c) în stadiul III se indică: artrodeza sub 50—60 ani sau artroplastia peste 60 ani; în toate stadiile, se recomandă tratament medicamentos, recuperator, igieno-dietetic.

GONIOMETRIE (în ortopedie), metodă de determinare a amplitudinii articulare de mișcare. Amplitudinea de mișcare se determină plecîndu-se de la poziția anatomică a segmentului respectiv: picior în unghi drept pe gambe; gambele, coapsele, trunchiul și capul pe aceeași linie; membrele inferioare apropiate; membrele superioare apropiate de trunchi, cu mîna și degetele extinse, cu palmele privind înainte. Poziția anatomică este poziția zero în

G. Mișcarea pasivă sau activă se efectuează pe un arc de cerc, centrul cercului fiind însuși axul biomecanic al mișcării și se cuprinde între poziția zero și poziția finală. *Goniometrul medical* are forma unui raportor prezentînd o bază dreaptă, un semicerc gradat de la 0° la 180° și un indicator ce se rotește în jurul unui ax plasat în mijlocul bazei și care indică pe semicercul gradat amplitudinea de mișcare. Se determină astfel amplitudinea de mișcare într-un singur plan, în timp ce mișcările articulare se efectuează în mai multe planuri. Se evidențiază astfel o mobilitate articulară normală, exagerată (poliomielită, paralizii, sechele posttraumatice, sindrom Ehlers—Danlos), diminuată (redori) sau dispărută (anchiloză). O amplitudine pasivă normală concomitent cu o amplitudine activă de zero grade este caracteristică paraliziei totale a musculaturii unui segment.

GRANULOM EOZINOFIL, tumoare benignă, reprezentînd o formă de histiocitoză localizată, ce apare mai ales la copii și tineri, cu frecvență maximă sub 20 ani. **G. E.** poate afecta orice os. Mai frecvent, apare la nivelul oaselor craniului, apoi pe femur, bazin, vertebre, coaste, claviculă și mandibulă. Clinic, durerea reprezintă simptomul principal; ea poate fi trecătoare, sau persistentă, intensă, ajungînd la paroxisme. În localizarea craniană a tumorii, apare o cefalee rebelă la tratament, parestezii, diplopie, paralizii segmentare. Localizarea costală poate da complicații pleuro-pulmonare. Uneori, fractura spontană este prima manifestare clinică. Macroscopic, leziunea apare ca o mică formațiune chistică, cu un conținut de culoare galbenă, alternînd cu zone roșii-brune, colorația galbenă fiind corespondentul unei necroze lipoidice, iar cea brună unor focare hemoragice. Microscopic, se constată aglomerări de histiocite cu protoplasma vacuolară, nucleii palizi, înconjurate de o lizieră de celule eozinofile, apoi de celule gigante de tipul osteoclastelor și elemente de reparație osoasă, precum și grămezi independente de celule eozinofile. Între celulele histiocitare nu se găsesc fibre de colagen. Radiologic, se constată imaginea unei lacune bine delimitate, rotundă sau ovală, cu diametrul de 1—5 cm, contrastantă cu zona de os normal învecinată. Marginile sînt precise, fiind conturate uneori de o dungă fină de scleroză osoasă. Diagnosticul diferențial se face cu: reticulosarcomul, osteomielita cronică, chistul osos esențial, tumoarea cu celule gigante și chistul anevrismal. Evoluția obișnuită a granulomului eozinofil este benignă. Tratamentul se poate face prin radioterapie, care poate da rezultate bune, tumoarea regresînd uneori în totalitate. Tratamentul chirurgical se recomandă în unele cazuri și constă în excizia tumorii, cu acest prilej efectuîndu-se și un diagnostic de certitudine.

GREFĂ OSOASĂ, fragment de os transferat într-o altă zonă osoasă. Se folosesc **G.O.** cu păstrarea pediculului nutritiv vascular principal sau cu păstrarea circulației periostale, prin inserțiile musculare sau prin aderența la tegument. Cu ajutorul microchirurgiei vasculare, s-a reușit, în ultima vreme, folosirea unor **G.O.** ale căror pedicul vascular principal a fost anastomozat la vasele patului osos receptor. **G.O.** pot fi: autografe, homografe și heterografe.

GUTĂ, boală de origine genetică, afectînd mai ales bărbații peste 30 ani sau femeile după menopauză și în special obezii, producîndu-se prin biosinteza excesivă purinică (defect genetic; hiperuricemie secundară, cu infiltrație uratică tisulară). Se manifestă clinic sub două aspecte: a) accesul acut de **G.** (excese alimentare, oboseală, traumatism; articulația metatarso-falangiană a halucelui; „podagră"; debut nocturn brusc, cu durere vie și leziuni

locale inflamatorii; durează 5—15 zile; tulburări digestive, febră, V.S.H. crescută, leucocitoză; rar alte articulații: gleznă, medio-tarsiană, genunchi, coate, interfalangiene mînă; mecanism alergic-inflamator pe un dezechilibru endocrin suprarenalian) și b) artropatia uratică (G. tofacee; depunere de urați de sodiu în cartilaje, oase, sinovială, cu degenerarea cartilajului, inflamația sinovialei și rezorbția osului; dureri și tumefacții periarticulare — tofi uratici (concrețiuni uratice dure, alb-gălbui) situați la: pavilionul urechii, coate, degete, baza halucelui, picior, genunchi etc.; radiografic: diminuarea spațiului articular, osteofite exuberante în „halebardă" sau în „spate de arici", geode ale extremităților). Tratamentul este medical (colchicină, derivați pirazolonici, aspirină, probenecid — uricoeliminator; regim dietetic), ortopedic (ghete cu talpă suplă și susținător plantar) și chirurgical (extirparea tofilor mari compresivi; rezecție osoasă; rezecție-artrodeză a piciorului; amputație de necesitate degete).

H

HALLUX RIGIDUS, blocare a mişcărilor din articulaţia metatarso-falangiană a halucelui cu abolirea flexiei degetului la sfîrşitul fazei de sprijin a mersului, apărut ca o urmare a unei artroze deformante şi exteriorizat prin dureri la mers, sprijinul piciorului făcîndu-se în supinaţie. Se produce după microtraumatisme repetate în mers şi supraîncărcare funcţională pe un haluce mai lung sau ca urmare a unei osteocondroze a capului metatarsianului ce duce la artroză de postură. Se va diferenţia de artropatia gutoasă sau de o artrită secundară. Tratamentul este conservator (kinetofizioterapie, susţinător plantar rigid) sau chirurgical (rezecţia bazei primei falange — Brandes).

HALLUX VALGUS, deformaţie statică a piciorului, cu devierea laterală a halucelui, apărută în general la femei, fiind de obicei bilateral. A fost descrisă încă din sec. 18 şi denumită astfel de Hütter în 1870. **H.V.** este considerat ca o manifestare particulară a antepiciorului plat, la producerea căreia participă factori intrinseci şi extrinseci (încălţăminte strîmtă, cu vîrf ascuţit şi toc înalt; leziuni degenerative etc. — A. Denischi), în piciorul plat apărînd un dezechilibru muscular între flexorii şi extensorii degetelor (ce devin preponderenţi şi trag degetele în abducţie; abducţia halucelui exagerează adducţia metatarsianului). Abducţia halucelui este exagerată de: lungul flexor deplasat în afară, abductorul transvers al halucelui care luxează sesamoidele în primul spaţiu intermetatarsian, adductorul halucelui care se situează plantar şi nu se mai opune abductorului transvers. Se produce o artroză secundară exostozantă metatarso-falangiană a halucelui, subluxaţie a primei falange, distrofie fibromusculară. Bolnavul acuză dureri la nivelul articulaţiei metatarso-falangiene, prezintă fenomene artrozice şi bursită locală şi o deformaţie caracteristică: abducţia halucelui pînă la 90°, uneori alunecat peste degetul II, iar la partea internă se constată proeminenţa capului artrozic al metatarsianului, bursită şi hiperkeratoză locală; existenţa unui picior rotund duce şi la retracţia „în ciocan" a celorlalte degete, cu subluxaţie secundară, tendoanele făcînd coardă sub tegumente. Examenul radiografic evidenţiază gradul leziunilor şi orientează conduita terapeutică; se constată: adducţia capului metatarsian, deplasarea externă a sesamoidelor cu leziuni de artroză, deplasarea în afară şi subluxaţia primei falange, pronaţia halucelui, exostoză internă mare a capului metatarsian, turtirea bolţii longitudinale cu orizontalizarea calcaneului. După mărimea unghiului de abducţie a halucelui se deosebesc trei grade: gradul I (abducţie pînă la 20°; normal; 5°), gradul II (abducţie pînă la 45°) şi gradul III (abducţie peste 45°; hiperkeratoză şi exostoză mare; artroză avansată). Tratamentul este profilactic (gimnastică, sport, măsuri de igienă locală, încălţăminte fiziologică), conservator (tare organice, vîrstă înaintată; kinetofizioterapie; sport;

susţinător plantar cu pelotă anterioară; tampon ortopedic de redresare a halucelui; protectorul cutanat al exostozei) sau chirurgical (gradul I: rezecţia exostozei, corecţia abducţiei halucelui prin capsulorafie internă, transplantarea tendonului pedios la adductor — procedeul Schede, Rădulescu, Denischi; gradul II: rezecţia extremităţii bazale a falangei I, rezecţia exostozei — procedeul Brandes-Keller; gradul III: rezecţia extremităţii bazale a falangei I, rezecţia exostozei, cura chirurgicală a degetelor „în ciocan", a degetului V varus, a piciorului plat). În cazurile cu haluce scurt, fără artroză, la tineri şi cu deformaţie unilaterală, se indică procedeul Petersen-Kiel (1888): abord interdigital în spaţiul I, secţionarea tendonului adductor şi a capsulei externe, luxaţia halucelui în varus forţat, rezecţia exostozei capului metatarsian pe această cale, extirparea sesamoidului intern, alungirea tendonului extensor al halucelui; secţionarea tendonului adductor împiedică recidivele. În cazurile ireductibile şi cu deviaţie mare, se indică uneori axarea prin osteotomie la baza metatarsianului I.

HALLUX VARUS, deviere medială a halucelui, de origine congenitală (unilateral; alte malformaţii) sau cîştigate (artroză deformantă, sechelă după operaţie de hallux valgus), degetul mare fiind deplasat înăuntru, făcînd cu metatarsianul său un unghi deschis intern (60—90°); uneori, halucele are aspect de baionetă, de ciocan sau al literei „Z". Extensorul lung al halucelui este deplasat înăuntru şi ca o coardă ce menţine varusul. Examenul radiografic evidenţiază gradul deformării şi înclinaţia articulaţiei metatarso-falangiene înăuntru, falange sau metatarsiene supranumerare, metatarsian mai scurt. Tratamentul este conservator (redresarea degetului mare cu o bandă de leucoplast) sau chirurgical (la 4—5 ani; dezarticulaţia şi extirparea unui deget supranumerar intern; alungirea tendoanelor retractate, modelarea economică a capului primului metatarsian; rezecţie mică a bazei primei falange; artrodeză metatarso-falangiană sau amputaţie în cazuri cu deformaţie mare şi ireductibilă).

Hallux varus congenital, malformaţie rară cu devierea înăuntru a halucelui, de obicei unilaterală, asociată frecvent cu alte malformaţii. Halucele face cu metatarsianul un unghi de 60—90° deschis intern, uneori falanga a doua redresîndu-se în raport cu prima şi degetul ia aspect de baionetă. Extensorul lung al halucelui este deplasat înăuntru ca o coardă ce menţine varusul. Uneori, pe faţa internă a piciorului se simte prin palpare o coardă fibrocartilaginoasă (de la baza metatarsianului la falanga a doua) ce reprezintă schiţa metatarsianului supranumerar rămas în stadiu fibrocartilaginos (al cărui deget s-a alipit la halucele real). Examenul radiografic poate evidenţia falange supranumerare, degete supranumerare, dar atrofice şi implantate lateral de halucele normal. Tratamentul este conservator (redresare cu benzi de leucoplast la copilul mic) sau chirurgical (extirparea unui deget supranumerar atrofic; dezarticulaţia degetului cel mai deviat; extirparea degetului supranumerar intern cînd este o fuziune osoasă; modelarea chirurgicală a articulaţiei metatarso-falangiene cu o oblicitate mare; excizia cordonului fibro-cartilaginos, alungirea tendoanelor retractate şi modelarea economică a capului primului metatarsian sau o rezecţie mică din baza primei falange; postoperator, se ţine halucele lipit de degetul doi timp de 2—3 luni; artrodeză metatarso-falangiană în caz de deformaţie accentuată; rar se indică amputaţia de necesitate).

HEMANGIOENDOTELIOM, tumoare malignă, de origine vasculară, extrem de rară. Se dezvoltă din vasele sanguine intraosoase. Clinic, domină durerea, cu caracter pulsatil, însoţită sau nu de o tumefacţie locală, foarte

sîngerîndă. Uneori, fractura patologică este primul simptom. Macroscopic, apare ca o formaţiune relativ bine delimitată, cu conţinut în structuri vasculare, sîngerînde pe secţiune. Microscopic, se observă o reţea cavernoasă de tip capilar sau precapilar, cu o proliferare atipică a pereţilor vasculari, înconjurată de plaje de celule formate din pericite, rotunde sau alungite, cu nucleu voluminos şi citoplasmă puţină. Radiografic, apar modificări de resorbţie difuză, multiloculare, care evoluează rapid, distrugînd osul. Nu se observă osteogeneză intratumorală sau reacţie periostală. Diagnosticul diferenţial se face cu condrosarcomul, chistul osos, metastazele osoase şi plasmocitomul. În evoluţie, tumoarea este deosebit de agresivă, avînd o puternică acţiune osteodistructivă. Apare la vîrsta adultă, la ambele sexe, interesînd mai ales oasele lungi (tibie, peroneu), oasele plate şi scurte (oasele iliace, sternul, oasele tarsului). Metastazele apar precoce, atît la nivelul plămînului, cît şi al celorlalte viscere sau segmente scheletice. Tratamentul chirurgical radical nu reuşeşte, de obicei, să prevină generalizarea, deoarece, în majoritatea cazurilor, în momentul depistării, tumoarea a produs deja metastaze.

HEMANGIOMATOZA DIFUZĂ A SCHELETULUI, boală ce interesează numai scheletul sau se asociază cu leziuni cutanate sau viscerale. Radiografic, se constată leziuni litice multiple, leziuni de scleroză, tasări vertebrale, fracturi. Bolnavii sînt anemici. În formele cu leziuni viscerale, se pot produce malignizări. Comunicările arterio-venoase se situează în masa hemangiomului sau la distanţă. Tratamentul este chirurgical.

HEMANGIOM OSOS, tumoare rară, benignă şi solitară, dezvoltată prin hiperplazia vaselor sanguine, apare mai frecvent la nivelul coloanei vertebrale, unde afectează, de obicei, un singur corp vertebral, sau la nivelul calotei craniene, mandibulei şi chiar în metafiza oaselor lungi (mai rar). Incidenţa maximă a tumorii este la vîrsta adultă (30—50 ani), afectînd în special femeile. Clinic, simptomatologia este săracă, deseori **H.** evoluînd asimptomatic şi fiind descoperit întîmplător, cu ocazia unui examen radiografic. Uneori, în localizarea vertebrală, pot apare dureri pulsatile cu fenomene de compresiune medulară. La nivelul oaselor lungi, prima manifestare poate fi fractura patologică. Macroscopic, apare ca o formaţiune bine delimitată, avînd în conţinut multiple vase pline cu sînge. Tumoarea poate avea aspectul unei formaţiuni hiperplazice capilare (**H.** *capilar*) sau al unei cavităţi osoase cu pereţi vasculari (**H.** *cavernos*). Microscopic, se observă numeroase capilare, împletite între ele, cu un perete endotelial puternic tumefiat, care apare constituit din cîteva straturi de celule (**H.** capilar). **H.** cavernos apare format din cavităţi cavernoase, pline cu sînge, cu contururi variate, împărţite în compartimente prin septuri conjunctive subţiri. Radiologic, la nivelul coloanei vertebrale, vertebra afectată îşi pierde contururile şi devine mai lăţită. În interiorul corpului vertebral, se observă travee verticale de ţesut osos mai condensat, alternînd cu zone mai clare, care dau un aspect caracteristic de grilaj. La nivelul oaselor lungi, tumoarea determină apariţia unor zone clare, conţinînd travee osoase dispuse în raze. Diagnosticul diferenţial se face cu: chistul osos, displazia fibroasă, granulomul eozinofil şi tumoarea cu celule gigante. Evoluţia **H.** este benignă, nefiind semnalată pînă în prezent degenerescenţa malignă. Tratamentul de elecţie este radioterapia, care duce la ameliorarea şi dispariţia simptomatologiei clinice. În cazurile cu localizare vertebrală, cînd se instalează fenomene de compresiune medulară, se indică o laminectomie decompresivă, care prezintă riscul unei hemoragii grave. Dacă localizarea este pe un segment accesibil

se poate interveni chirurgical, prin chiuretaj și plombare cu grefoane spongioase, urmată de radioterapie în doze moderate.

HEMANGIOM MULTIPLU INTRAOSOS, tumoare scheletică rară, asociată cu hemangioame ale tegumentelor și părților moi și caracterizată din punct de vedere clinic prin dureri, hipertrofia unui segment de membru, hipertermie cutanată (comunicare arteriovenoasă) și uneori suflu arterial. Pe radiografii se remarcă zone chistice alungite, îngroșarea periostului și prezența a numeroși fleboliți.

HEMANGIOMUL SINOVIALEI, tumoare rară, ce apare mai ales la tineri, localizată frecvent la genunchi, mai rar la cot și picior, și avînd aspectul unei mase sinoviale mamelonate negricioasă (angiom cavernos și capilar). Bolnavul acuză dureri la nivelul articulației, prezintă o limitare a mișcărilor, hidrartroză (lichid sanguinolent), blocaje articulare pasagere, iar sub pielea regiunii articulare se constată uneori o rețea vasculară cirsoidă; uneori se palpează o masă tumorală moale și elastică ce se mărește în ortostatism. Radiografic se constată o îngroșare a părților moi. Tratamentul este chirurgical: sinovectomie, urmată de radioterapie.

HEMATOM, acumulare de sînge în țesuturi prin ruperea unor vase de sînge; se constituie odată cu leziunea vasculară și se dezvoltă pînă cînd presiunea din **H.** devine cel puțin egală cu presiunea sub care sîngele iese din vasele lezate. Avînd în vedere faptul că vasele periostale și cele endostale nu pot fi ligaturate și rareori pot fi cauterizate, orice soluție de continuitate osoasă (fractură, osteotomie, rezecție osoasă, artrodeză, trepanoevidare, biopsie) este urmată constant de apariția și dezvoltarea unor **H.** mai mult sau mai puțin importante. **H.** poate fi mic (cîțiva ml sînge) sau voluminos (1—3 l sînge), superficial (între tegument și fascia de înveliș) sau profund, circumscris sau difuz. La palpare, se constată o tumefacție dureroasă, moale la centru și mai consistentă la periferie, cu crepitații fine, date de zdrobirea cheagurilor; **H.** circumscris ce comunică cu o arteră este pulsatil. Răspîndirea sîngelui în țesuturi determină **H.** difuz. **H.** mici se resorb prin remaniere de tip inflamator, în timp ce **H.** voluminoase se închistează prin fibroscleroză. Se poate infecta prin inoculare directă sau indirectă (mediu excelent de cultură). Necesită: comprese reci și umede, pungă cu gheață, unguente cu lasonil sau fenilbutazonă, injectare de hyason sau alfachimotripsină, puncție evacuatoare cu ace groase în **H.** recente, incizie și evacuare, incizie și drenaj instilativ-aspirativ în cele supurate (reluare precoce). Prevenirea dezvoltării **H.** în chirurgia osteoarticulară se face prin instalarea unui drenaj aspirativ eficient (monopolar, bipolar, tripolar sau tetrapolar), cu ajutorul pungilor de plastic, al perelor de cauciuc sau al unor aparate speciale, care creează în borcanul de sticlă o presiune negativă.

Hematom compresiv posttraumatic antebrahio-manual se produce frecvent prin strivire între două corpuri dure, mîna apărînd tumefiată, caldă la început, apoi rece, cianotică, marmorată, cu tulburări de sensibilitate, mișcări dureroase și de mică amplitudine ce se reduc treptat spre retracția degetelor în flexie, iar pulsul la artera radială este imperceptibil sau filiform. Examenul radiografic evidențiază uneori diferite leziuni osteo-articulare. Se produce prin strivirea mușchilor antebrațului sau mușchilor interosoși. Tratamentul este o urgență chirurgicală: incizie longitudinală dorsală a spațiilor interosoase interesate, inclusiv a fasciei interosoase dorsale și antebrahiale, evacuarea **H.** și a fragmentelor musculare rezultate prin zdrobire, spălare cu apă oxigenată, nu se suturează și nu se drenează, se pansează și se imobilizează

pe atelă gipsată în poziție funcțională; se reduc fracturile și luxațiile concomitent.

Hematom pulsatil, acumulare de sînge într-o cavitate în care intră și iese sînge ce provine dintr-o plagă arterială cu care cavitatea comunică direct. Deoarece sîngerarea se produce odată cu bătăile inimii și **H.** va prezenta variații pulsatile. El se poate rupe și transforma în **H.** disecant și are potențial emboligen. Bolnavul prezintă o tumoră pulsatilă ce apare după un traumatism, la auscultație percepîndu-se un suflu (dat de intrarea și ieșirea sîngelui); pulsul periferic este palpabil deoarece artera subjacentă **H.** rămîne permeabilă. Tratamentul este chirurgical.

Hematom subungheal, acumulare de sînge sub unghie, produs după un traumatism al falangelor distale, întîlnit la degetele mîinii (police, index, medius etc.), dar cel mai des la degetele piciorului și, în special, la haluce. Deseori, **H.** subungheal este expresia unei fracturi a falangei distale, producînd dureri vii prin tensiune și impotență funcțională. Uneori, **H.** se poate infecta. Tratamentul este deseori chirurgical și constă în forajul unghiei în scopul drenajului sau chiar extirparea unghiei, în caz de infecție sau **H.** voluminos, care nu poate fi drenat prin foraj ungheal.

HEMIMELIE TRANSVERSALĂ A ANTEBRAȚULUI, malformație cu reducerea lungimii oaselor antebrațului la 1/3 proximală, la 2/3 din lungimea lor sau cu mică reducere, dar cu prezența de variate diformități (încurbări). Aplazia membranei interosoase și a grupelor musculare determină o divergență a oaselor antebrațului. Se pot constata de asemenea muguri ai mîinii și degetelor. Tratamentul este chirurgical (remodelarea bontului și protezare estetică sau mecanică).

HERNIA DISCULUI INTERVERTEBRAL, sindrom dureros și neurologic produs de modificări ale discului intervertebral. Coloana vertebrală este un conținător, în continuă mișcare, alcătuit din: corpurile vertebrale, apofizele și lamele vertebrale, discul intervertebral și ligamentele; acest conținător formează canalul medular și un defileu osteo-fibros: gaura intervertebrală. Conținătorul prezintă în el: măduva cu învelișurile ei, rădăcinile, fibre nervoase simpatice, vase sanguine. Modificările patologice ale discurilor intervertebrale pot determina tulburări neurologice. Coloana vertebrală este un factor important în provocarea sciaticii și lombalgiei, a durerilor vertebrale în general. Cauzele durerilor vertebrale, a radiculitelor, sînt multiple (artrita găurii de conjugare, spondiloza etc.), dar un rol important îl joacă discul intervertebral. **H.D.I.** se face fie în interiorul vertebrelor (hernii intraspongioase), fie în interiorul canalului rahidian (hernii intrarahidiene). Majoritatea sciaticelor de origine vertebrală se datoresc **H.D.I.**, iar o mică parte se datoresc compresiunilor ligamentului galben, artritei găurii de conjugare, arahnoiditelor radiculare etc. Discul intervertebral este situat între două vertebre vecine și este alcătuit din inelul fibros periferic și dintr-o substanță moale centrală, nucleul pulpos sau gelatinos; el este mărginit în sus și în jos, prin intermediul lamelor cartilaginoase, de corpurile vertebrale, iar anterior și posterior de un sistem ligamentar. Inelul fibros periferic este alcătuit din lame de fibre care se încrucișează în toate sensurile și care se inseră pe zona osoasă a fețelor vertebrale. Inelul fibros este susținut anterior de ligamentul vertebral comun anterior, iar posterior de ligamentul comun posterior (mai slab). Partea posterioară a discului în porțiunile laterale reprezintă zone de mică rezistență, herniile discale posterioare fiind în general laterale. Nucleul pulpos conținut în discul intervertebral este alcătuit dintr-o masă gelatinoasă (ca o lentilă); este format din țesut fibros foarte lax, infiltrat

de lichid și celule cartilaginoase, fiind situat la unirea celor 2/3 anterioare cu 1/3 posterioară a corpului vertebral și se deplasează cu mișcările coloanei deformîndu-se concomitent. Nucleul pulpos se află sub o presiune permanentă extrinsecă amortizînd șocurile. Dacă discul intervertebral este presat cu o forță mare, fețele vertebrale vor fi modificate, concavitatea dinspre disc se accentuează sau inelul fibros va ceda ajungîndu-se la o hernie intrarahidiană a discului. Uneori, presiunea nucleului pulpos este superioară rezistenței osoase și suprafața cartilaginoasă rupîndu-se într-un punct, țesutul fibro-gelatinos al discului va pătrunde în țesutul spongios al vertebrei formînd un nodul (Schmorl). Consecința deplasării discului sînt tulburările neurologice, limitarea mișcărilor coloanei vertebrale, deformările axului coloanei vertebrale. Bolnavii care prezintă radiografic noduli Schmorl prezintă dureri la nivelul coloanei vertebrale spontane, la mișcări sau după percuția vertebrelor; se însoțesc de limitarea mișcărilor coloanei vertebrale. **H.D.I.** se poate produce și în sens posterior pătrunzînd sau proeminînd în canalul vertebral; ea apare ca o proeminență în canalul rahidian. Ligamentul comun vertebral posterior este mai subțire în regiunea lombară, discurile lombare sînt mai mari, au un nucleu gelatinos voluminos, iar fibrele inelului fibros sînt lungi și puțin rezistente. Urmează în ordinea frecvenței herniile coloanei cervicale și apoi toracale. Se produc posttraumatic sau pe un fond patologic. Față de canalul rahidian, herniile posterioare ale discului intervertebral pot fi laterale, mediane sau bilaterale. Deoarece în regiunea laterală fața posterioară a discului este alcătuită numai de inelul fibros și cîteva fibre terminale ale ligamentului longitudinal posterior, herniile laterale sînt mai frecvente. Hernia de disc este unică sau multiplă (explicația persistenței durerilor după operație). Inelul fibros are puncte slabe de rezistență la unghiurile postero-laterale, producîndu-se herniile laterale; alt punct slab este situat posterior și median, producîndu-se o hernie mediană; hernia paramediană este situată în porțiunea dintre punctul slab posterior și median și punctele slabe postero-laterale. Deplasările discului intervertebral pot determina limitarea mișcărilor coloanei vertebrale și fenomene de compresiune medulară și radiculară. Într-un prim stadiu, hernia irită măduva sau rădăcinile; în stadiul al doilea, măduva și rădăcinile sînt împinse spre lamele vertebrale și compresiunea este permanentă; alte hernii împing în jos rădăcina pe care stau călare, iar alteori împing înapoi rădăcina sau se află între două rădăcini (de exemplu, între L_5 și S_1 cînd rădăcina S_1 are emergență înaltă). Se produce concomitent o congestie și o reacție inflamatorie aseptică în dura mater-arahnoidă și rădăcinile nervoase prin procese de stază sanguină. Clinic, se deosebesc simptome ale herniilor lombare (lombalgie; sciatică; sindrom de coadă de cal), toracale (dureri în centură; dureri intercostale; parapareză) sau cervicale (dureri radiculare exacerbate de tuse, strănut; hemipareză, tulburări de sensibilitate etc.). Cea mai frecventă este durerea din hernia de disc lombară. Rădăcinile nervoase lombare sînt situate în partea laterală a canalului rahidian și au un traiect oblic de la sacul dural pînă la gaura intervertebrală, trecînd astfel printr-un defileu interdiscoligamento-apofizar; în acest defileu, asupra rădăcinii se poate exercita o compresiune anterioară provocată de nodulul herniat. Uneori ea poate fi comprimată de un osteofit al marginii posterioare a corpului vertebral care pătrunde în canalul vertebral. Posterior, rădăcina poate fi comprimată de o hipertrofie a ligamentului galben, de o artrită interapofizară sau de o artrită marginală posterioară. Rădăcinile cozii de cal vin în raport, înainte, cu discurile lombare. Fiecărui disc îi corespunde rădăcina care poartă numărul vertebrei subjacentă dis-

cului herniat; nervul sciatic este format din reunirea rădăcinilor care alcătuiesc trunchiul lombo-sacrat (unirea rădăcinii L_5 cu prima rădăcină sacrată). Uneori, o hernie poate irita două rădăcini deodată. Lombalgia poate fi înlocuită prin sciatalgie; durerea este cronică, rebelă și recidivantă. Poziția corpului are o influență marcantă asupra durerilor (ortostatismul prelungit, eforturile și mersul exagerează durerile; decubitusul dorsal sau ventral exagerează durerile, iar decubitusul lateral „în cocoș de pușcă" ușurează durerile). Paresteziile în membrul inferior (furnicături, amorțeli) se pot localiza la gambă, picior, degetele piciorului (fața externă a gambei și piciorului sau pe fața internă spre haluce) și indică intervenția chirurgicală imediată. Punctele dureroase prin presiune pe traiectul nervului au fost descrise de Valleix (1845). Localizarea lor este următoarea: punctul lombar (în unghiul sacro-vertebral), punctul sacro-iliac (la nivelul articulației sacro-iliace), punctul fesier (la nivelul incizurii sciatice), punctul trohanterian (în șanțul interischiotrohanterian), punctul iliac (la mijlocul crestei iliace), punctele femurale (pe fața posterioară a coapsei), punctul rotulian (partea externă a genunchiului), punctul peroneo-tibial (la capul peroneului), punctul maleolar extern și altele (plantar, calcanean, achillian, medio-plantar etc.). Durerile pot apare și prin alungirea nervului (manevra Lasègue = flexia pe trunchi a membrului inferior extins; semnul Bechterew =semnul Lasègue controlateral; semnul Lasègue bilateral = hernie de disc bilaterală; semnul Bonnet = limi area adducției coapsei, gamba fiind flectată pe coapsă; semnul Kernig = flexia trunchiului cu membrele inferioare în extensie). Pe lîngă modificările coloanei vertebrale în sens transversal există modificări ale curburilor în sens antero-posterior (ștergerea lordozei lombare, spate drept sau cifoză), precum și o contractură a mușchilor paravertebrali cu o limitare a mișcărilor coloanei vertebrale. Se constată, de asemenea, tulburări ale reflexelor (diminuarea sau abolirea reflexului achillian, medio-plantar sau cutanat plantar; reflexul rotulian este diminuat sau mai viu la membrul afectat), tulburări de tonus și trofice (hipotonia fesei, coapsei și gambei respective; mobilitate exagerată a articulației coxo-femurale; atrofii musculare), precum și alte tulburări (sfincteriene, vegetative, mioclonii etc.). *Hernia de disc toracală* se manifestă clinic prin dureri extrarahidiene (radiculare, în centură, intercostale, iradiate în abdomen, cordonale, simpatice) sau rahidiene (rahialgii, cu contractură a mușchilor paravertebrali) și prin simptome medulare (parapareze; paraplegii cu tulburări ale sensibilității de tip medular; sindrom Brown-Séquard: paralizie motorie de partea leziunii și tulburări ale sensibilității superficiale de partea opusă). În general, *herniile cervicale* se localizează la nivelul discurilor C_5, C_6, C_7 și se manifestă prin: dureri localizate la ceafă, dureri de tip angor pectoris, crize de claudicație intermitentă, tremurături ale membrelor, spasme musculare, atrofii musculare, tulburări sfincteriene, tetraplegii, paresezii, tulburări obiective ale sensibilității, sindrom Brown-Séquard, sindrom Claude Bernard-Horner etc. Examenul L.C.R.-ului în hernia de disc poate fi normal sau evidențiază o hiperalbuminoză moderată. Se mai practică și proba Queckenstedt inversată (examenul manometric al spațiului subarahnoidian lombar luînd ca bază variațiile tensiunii intradurale după o injecție epidurală joasă): bolnavul în decubit lateral; se introduce un ac în hiatusul sacrat inferior; un alt ac se introduce pe cale lombară în spațiul subarahnoidian deasupra presupusei compresiuni; la acest ac se adaptează un manometru; se injectează prin acul epidural 10 cm^3 sol. clorhidrat de

procaină; normal, lichidul injectat, prin compresiunea fundului de sac, va determina o creștere progresivă a tensiunii; se injectează progresiv, de 4 ori, cîte 10 cm³; dacă o tumoră sau un disc herniat obstruează fundul de sac, manometrul nu va înregistra nici o creștere a tensiunii, iar durerea devine de nesuportat. Diagnosticul diferențial este uneori dificil și se face cu toate afecțiunile coloanei vertebrale, măduvei spinării sau rădăcinilor ei. La diagnosticul clinic contribuie uneori și examenul radiografic simplu (scolioză, dispariția curburii lombare, pensarea globală a discului intervertebral — triada Barr) sau cu substanță de contrast (mielografie, radiculografie — localizare exactă a sediului herniei). Singurul tratament logic și radical în hernia de disc cu fenomene de iritație-compresiune, cu sciatică rebelă, este tratamentul chirurgical. În orice lombalgie sau sciatică recentă, sau nevralgie intercostală etc.) se impune un tratament conservator, medical pentru cca 45 zile. Eșecul acestui tratament medical va impune desigur tratamentul chirurgical. Tratamentul conservator cuprinde: repaus absolut (în decubitus dorsal, cu gambele flectate), injecții paravertebrale, antiinflamatoarele, vitaminele din grupul B. Unele lombalgii se vindecă în cca 6 săptămîni, iar altele devin rebele la tratament medical și necesită în consecință tratament chirurgical precoce în prezența unei mielografii pozitive. S-au încercat și proceduri ortopedice: centură de tip lombostat (corecția hiperlordozei lombare), aparat gipsat, dar fără rezultate. Scopul intervenției chirurgicale este de a elibera rădăcinile comprimate prin protruzia discului în canalul vertebral; se realizează prin excizia herniei cu sau fără laminectomie. Tehnica operatorie este următoarea: bolnavul în decubitus ventral; anestezie locală sau generală; incizie lineară, la nivelul apofizelor spinoase ale vertebrelor, pe 3—4 apofize spinoase; se dezinseră mușchii de pe apofizele spinoase și lamele vertebrale; hemostază prin electrocoagulare; fixarea depărtătorului autostat și rezecția apofizelor spinoase cu pensa ciupitoare; ablația lamelor vertebrale cu pensa ciupitoare; la nivelul unde este bănuită hernia, se va practica și rezecția parțială a apofizelor articulare; se caută prin palpare sediul leziunii; cu ajutorul spatulei, se explorează spațiul peridural făcîndu-se hemostaza vaselor epidurale prin electrocoagulare; se enuclează cu chiureta conținutul întregii cavități discale. Pentru herniile posterioare se poate folosi și calea transdurală (deschiderea durei; îndepărtarea măduvei sau rădăcinilor; se incizează peretele anterior al durei, ligamentul comun posterior și inelul fibros și se extrage hernia; sutura durei; refacerea planurilor). La două săptămîni de la operație, bolnavul poate face mișcări progresive ale coloanei lombare, evitînd eforturile. Ablația herniei fără laminectomie se poate face în cazurile în care hernia este unică și laterală și cînd localizarea ei se face foarte bine; se folosește extirparea prin spațiul interlamelar sau prin ablația parțială a lamelor. Recidivele postoperatorii se datoresc unei extirpări incomplete, unor hernii multiple, unei arahnoidite secundare.

HERNIA MUSCULARĂ, exteriorizare a corpului muscular printr-o ruptură a unei fascii. Se prezintă ca o tumoare moale, nedureroasă, vizibilă și palpabilă în repaus și dispărînd după contracția musculară. Se corectează numai chirurgical. Frecvent se întîlnește la nivelul bicepsului brahial, dreptului anterior al coapsei, mușchilor antebrațului, gambierului anterior.

HIDROSADENITĂ, inflamație acută a glandelor sudoripare, produsă prin infecție frecvent stafilococică. Infecția se localizează la nivelul glandelor sudoripare ce pătrund în profunzimea dermului și sînt foarte ramificate. Se dezvoltă mai ales în regiunea axilară, dar poate apărea și perineal. Este o

inflamaţie acută cu evoluţie cronică (recidive frecvente). Debutul este prin durere violentă axilară, iar la acest nivel se dezvoltă o formaţiune nodulară dureroasă la palpare; tegumentul din jur se infiltrează şi devine dur. Edemul inflamator se extinde şi sînt prinşi toţi ganglionii regionali Se produce un proces de necroză glandulară. Se va diferenţia de furuncul, adenita acută. Tratamentul este local (îndepărtare păr, spălare cu apă şi săpun, dar nu se badijonează cu soluţie alcoolică iodată; puncţie evacuatoare şi instilaţii cu antibiotice; incizie şi excizia glandei necrozate) şi general (antibiotice, polidin, radioterapie antiinflamatorie).

HIGROMĂ PREROTULIANĂ, acumulare de lichid în cavitatea formată de bursele seroase, produsă prin iritare mecanică după traumatisme repetate (parchetari etc.). Se cunosc: **H.** *seroasă* (lichid clar gălbui granulos; pereţii pungii formează o coajă fibroasă infiltrată), **H.** *proliferantă* (pereţi cu neregularităţi; corpi străini de natură cartilaginoasă) şi **H.** *hemoragică* (hematom organizat; perete îngroşat şi cu cheaguri aderente). Formarea **H.** este lentă ca o formaţiune pseudotumorală mediană subtegumentară prerotuliană, depresibilă în poziţia de extensie a genunchiului şi renitentă în poziţia de flexie; în **H.** *calcificată* pereţii pungii sînt duri şi se pot palpa corpii străini din interior. **H.** se poate rupe posttraumatic sau poate supura (escoriaţii, înţepătură), cu apariţia fenomenelor inflamatorii, limfangitei şi adenopatiei inghinale. Se va diferenţia de sarcomul bursei seroase prerotuliene, abcesul rece prerotulian, **H.** *fungoasă tubercuoloasă*, fractura rotulei. Tratamentul este chirurgical: extirparea pungii seroase (incizie curbotransversală) sau incizie largă cu drenaj în **H.** supurată.

HIPERKERATOZĂ PLANTODIGITALĂ (**clavus, durion, bătătură**), leziune cutanată produsă prin microtraumatisme repetate (încălţăminte strîmtă şi tare, diformităţi statice ale piciorului, calus vicios), agravate de tare organice (diabet, arterită, gută) sau de o pedichiură defectuoasă. Apare sub capetele metatarsienelor, la degete sau călcîie; iritarea continuă a clavusului determină apariţia unei higrome seroase cu fenomene inflamatorii locale. Tratamentul este profilactic (igienă, pedichiură periodică şi corectă, corectarea deformaţiilor statice ale piciorului sau calusurilor vicioase) şi curativ (excizia hiperkeratozei).

HIPEROSTOZĂ, afecţiune caracterizată prin depunere de os cortical în exces (endostală — Van Buchem; sclerotică generalizată — Camurati—Engelmann; „triangulară" etc.). **H.** sînt afecţiuni rare şi cînd devin dureroase sînt foarte greu de tratat (osteotomii, foraje, trepanaţii „decomprimante"), cu rezultate inconstante sau de scurtă durată.

Hiperostoză endostală *(hiperostoză corticală generalizată)*, malformaţie congenitală dominantă sau recesivă, caracterizată prin condensarea şi îngroşarea corticalei spre canalul medular fără a modifica forma osului; interesează oasele lungi şi craniul (oasele de la bază). Clinic se constată prognatism, torus palatin (tumefacţie nedureroasă a bolţii palatine, cu mucoasă normală), fenomene de compresiune a nervilor cranieni, iar laboratorul evidenţiază hiperfosfatazeme alcalină.

HIPERTROFIE CONGENITALĂ A PICIORULUI, malformaţie totală sau parţială ce produce o inegalitate de lungime a membrelor inferioare care jenează mersul şi determină dezvoltarea unei scolioze statice. Hipertrofia interesează numai unele segmente ale piciorului sau piciorul în totalitate macropodie). Hipertrofia halucelui (halomegalia) se poate asocia cu absenţa unui sau a mai multor degete (ectrocheiria) sau cu hipertrofia altor degete

(macrodactilia) sau a metatarsului. Hipertrofia se accentuează cu creşterea şi poate fi: *regulată* (interesează pielea, ţesutul celular subcutanat, muşchii, vasele, scheletul) sau *neregulată* (interesează numai unele ţesuturi). Cauza poate fi mecanică (hipertrofia de sub şanţul de strangulare din boala amniotică Ombrédanne), nervoasă (boala Recklinghausen — pete pigmentare, noduli neurofibromatoşi) sau vasculară (hemangioame, limfangioame difuze).

HIPOPLAZIE, dezvoltarea insuficientă a unui os sau segment de membru, în timpul creşterii.

Hipoplazia condililor femurali, malformaţie congenitală cu predominenţă la condilul femural extern şi caracterizată printr-o dezvoltare mai mică a condilului femural lateral în partea sa anterioară; şanţul intercondilian în partea sa anterioară este puţin adînc sau este plat, cu o instabilitate a rotulei care alunecă permanent sau recidivant lateral (cauză de luxaţie congenitală a rotulei). Dacă şi înălţimea condilului este mai mică, genunchiul deviază în valg necesitînd corecţie ortopedico-chirurgicală. Luxaţia rotulei mai este favorizată şi de o torsiune externă concomitentă a diafizei femurale.

HISTIOCITOM, tumoare benignă redusă ca volum, de origine histiocitară, localizată în ţesutul subcutanat sub forma unor noduli bine delimitaţi, dar neîncapsulaţi. Examenul microscopic relevă histiocite, fibroblaste şi ţesut colagen necondensat, gălbui, cu bazofilie, bine vascularizat. Uneori tumoarea este infiltrată cu lipoizi, realizînd o formă anatomică rară denumită histiocitoxantom. Sin. *pseudomelanom*.

HISTIOCITOSARCOM, tumoare malignă alcătuită din celule histiocitare, prezentînd atipii şi vase de neoformaţie fără pereţi proprii (lacuri sanguine).

HUMERUS VARUS, malformaţie cu diminuarea sub 125° a unghiului format de axul capului şi gîtului humeral, pe de o parte, şi axa diafizei, pe de altă parte. A fost observată pe schelete datînd din epoca bronzului şi descrisă de Riedeger (1900). Radiografic, se constată o orientare medială şi transversală a capului humeral, care este aplatizat şi care este separat de diafiză prin cartilajul de creştere deformat în pensă de rac. Tratamentul este ortopedic (imobilizarea braţului în abducţie şi rotaţie externă) sau chirurgical (după 3—4 ani; tenotomie; capsulotomie; osteotomie subcapitală cu axarea capului, peste 10 ani).

HYGROMĂ (higromă), colecţie seroasă închistată care interesează bursele din tecile sinoviale tendinoase etc. Tratamentul este fizioterapic local sau chirurgical (puncţie, excizie).

I

IMOBILIZARE PROVIZORIE, metodă de fixare a unui segment de membru traumatizat (fracturi, entorse, plăgi cu interesare tendino-musculară, hematoame mari, zdrobiri mari) și are drept scop împiedicarea mișcărilor active și pasive și punerea în repaus a regiunii respective. Pentru aceasta, se axează aproximativ segmentul lezat și se aplică mijloacele de imobilizare existente evitînd leziunile ulterioare ale părților moi (piele, mușchi, vase, nervi). Se suprimă astfel și durerea generatoare de șoc. În fața unui traumatizat, asigurarea funcțiilor vitale (respirație, circulația sîngelui) are prioritate în acordarea primului ajutor. Aplicarea **I.P.** necesită o prealabilă axare a segmentului printr-o tracțiune blîndă și progresivă în ax, iar cuprinderea articulațiilor vecine este importantă. **I.P.** se aplică fără a face manevre de dezbrăcare a traumatizatului și să se adapteze la fiecare regiune lezată. Se folosește de obicei atela — obiect rigid și plat, pe care se fixează segmentul lezat cu mijloace improvizate (feși, curele, șnururi etc.). Atela provizorie poate fi reprezentată de scînduri mici, atele din sîrmă (Kramer, gutiere), bastoane, arme, rulouri de pătură, mănunchiuri de nuiele, scoarță de copac, bucăți de material plastic sau tinichea. Acestea se leagă de segmentul traumatizat prin feși din tifon sau cearșaf, fulare, prosoape, cordoane, cravate etc. Imobilizarea în traumatismele vertebro-medulare: se așază traumatizatul în decubitus ventral pe o targă. Imobilizarea în traumatismele membrului superior se face cu ajutorul: atelei căptușite și se aplică în fractura humerusului (pe fața posterioară a brațului și antebrațului, pînă peste umăr), fractura oaselor antebrațului (două atele, din care una prinde și cotul), fractura oaselor mîinii (pe fața dorsală a mîinii); rulou de fașă, în fractura oaselor mîinii (se prinde în palmă și se fixează în bloc cu mîna așezată cu degetele strînse pe rulou); bandajul Desault (se fixează membrul superior la torace cu ajutorul a 2—3 feși, cotul fiind flectat la 90°); se indică în fracturi și luxații ale membrelor superioare. **I.P.** a membrului inferior: fixarea la membrul inferior opus, cu ajutorul feșilor, cordoanelor etc.; atelă, pentru fractura femurului, de la nivelul toracelui pînă la călcîi sau vîrful degetelor (sau una internă mai mică și alta externă mai mare). Pentru gambă atela se întinde de la jumătatea coapsei; fixarea de targa de transport.

INCAPACITATE DE MUNCĂ, invaliditate apreciată în trei grade: grad I (invalidul nu se poate autoservi și are nevoie de o altă persoană care să-l îngrijească permanent), grad II (invalidul este inapt de a presta o muncă remunerată, dar se poate autoservi) și grad III (invalidul poate presta o muncă ușoară sau o altă muncă decît aceea pentru care este calificat, sau o muncă cu program redus la jumătate din programul normal).

Scanned with OKEN Scanner

INEGALITĂȚILE MEMBRELOR INFERIOARE, malformație dobîndită sau congenitală. Constituie o problemă importantă a ortopediei. Pentru inegalitățile mici se folosesc metode ortopedice (orteză, încălțăminte ortopedică); pentru inegalitățile ce depășesc 2—3 cm și în special la fete, se pune problema tratamentului chirurgical. În perioada de creștere, cînd inegalitatea este mică, se indică frînarea creșterii prin epifiziodeză — agrafaj (Blount); pe parcursul creșterii, există posibilitatea ablației agrafelor cu reluarea creșterii (tehnica Phemister de chiuretaj și grefaj al cartilajului de conjugare, producînd o sinostoză ireversibilă, nu se mai folosește). S-a preconizat, de asemenea, alungirea prin decolare și distracție epifizară (Ring, 1950), cu ajutorul unui fixator-distractor stabil (Ilizarov, 1969; Monticelli și Spinelli, 1979—1981), realizîndu-se o epifizioliză prin tracțiune puternică; tracțiunea îndepărtează epifiza de metafiză cu cîte un mm pe zi, creîndu-se o fantă „interzonă" care treptat se umple cu țesut conjunctiv ce se metaplaziază osos în timp. Pe parcurs, corticala osoasă se îngroașă pînă la grosimea normală epifizo-metafizar. Aparatul distractor se compune din broșe Kirschner încrucișate transosos în epifiză și, respectiv, în diafiză; distractorul prezintă trei bare laterale de distracție, care acționează asupra unor elemente semicirculare ce fixează broșele. Tracțiunea este de cca 0,35 mm de 3 ori pe zi, printr-o forță de 18,5 kg intensitate. Evoluția alungirii se urmărește radiografic, scintigrafic, arteriografic, electromiografic și prin tomografie computerizată. În interzonă, apare un hematom, care, după 3 săptămîni, devine gelatinos, brun; după o lună, apare un țesut osos subperiostic care crește în grosime, progresiv, avînd la 3 luni o corticală adevărată; se formează astfel o neometafiză. Se mai poate folosi însă și alungirea extemporanee cu grefon autogen și osteosinteză fermă (tijă sau placă înșurubată), rezultatul fiind bun sub 4 cm. Dispozitivele distractoare cu alungire progresivă permit obținerea unui rezultat final de cca 6—8 cm alungire, cu grefă secundară și consolidare în minim 6 luni (Albot, 1927). De menționat și fixatorul extern Wagner (1972), ce permite o stabilizare în ax a fragmentelor după osteotomia transversală a femurului sau a tibiei; este constituit din 2—3 fișe ce se introduc cranial și 2—3 inferior de focarul de osteotomie, solidarizate la exterior printr-un dispozitiv distractor ce realizează alungirea progresivă. Plasarea lui permite reintervenția de grefaj secundar și osteosinteza cu placă, consolidarea obținîndu-se în cca 3 luni, iar sprijinul este permis la 5—6 luni. Orice intervenție de alungire trebuie precedată de tratamentul dezaxărilor sau al leziunilor articulare supra- și subjacente (șold, genunchi, gleznă etc.). În vederea stabilirii metodei de alungire, se calculează creșterea de partea sănătoasă prin metoda Andersen-Green care se bazează pe un studiu longitudinal de creștere a femurului și tibiei în funcție de vîrsta osoasă calculată cu ajutorul atlasului Greulich-Pyle.

INFARCT OSOS, maladie avînd aceeași patogenie ca orice infarct. Cel mai cunoscut I.O. „acut" este cel cunoscut sub numele de „maladia de cheson" (embolie gazoasă—azot—la decompresiunile atmosferice bruște). Dacă este foarte dureros, poate fi operat (trepanație, chiuretaj, plombaj muscular pediculat sau cu os spongios; la nivelul capului femural, se tratează ca o necroză idiopatică).

INFECȚIE CHIRURGICALĂ, totalitatea reacțiilor locale și generale ale organismului provocate de pătrunderea și înmulțirea agenților patogeni în țesuturile acestuia. Este de obicei plurimicrobiană, focarul primar nevindecîndu-se spontan și complicîndu-se de obicei cu supurație, necroză și gangrenă. Cei mai răspîndiți germeni patogeni piogeni sînt: stafilococul, streptococul; se întîlnesc și germeni specifici: b. Koch, b. tetanic etc. Puroiul

conține resturi tisulare și leucocite alterate prin lupta dintre germeni și organism. Infecția este cu atît mai gravă cu cît se asociază mai multe tulpini patogene. De la pătrunderea germenului patogen în organism și pînă la apariția primelor semne de boală trece o perioadă de incubație. Se deosebește infecția chirurgicală apărută în afara unei intervenții chirurgicale și infecția după o intervenție chirurgicală. Reacția locală de apărare a organismului contra microbilor constituie inflamația care poate fi: necrozantă, exsudativă (abces), fibrinoasă, hemoragică (antrax), gangrenoasă, proliferativă (granulom). Semnele inflamației sînt: locale (rubor — roșeață; calor — căldură; tumor — tumefacție; dolor — durere; impotență funcțională parțială sau totală; fluctuență; limfadenita regională), generale (febră, oligurie, tulburări digestive, tulburări neurologice) și de laborator (leucocitoză cu neutrofilie; V.S.H. crescut; glicemie crescută). Diagnosticul etiologic îl stabilește cultura cu antibiogramă. Tratamentul este: profilactic (respectare reguli de protecție a muncii; vaccinare obligatorie; respectare reguli de asepsie și antisepsie; igienă locală și generală; tratamentul purtătorilor de germeni; antibioterapie profilactică în plăgi cu potențial septic) și curativ (incizie; debridare; drenaj larg și în punct decliv; antibioterapie; reechilibrare hidroelectrolitică; tratamentul bolilor asociate ce favorizează infecția). **I.C.** poate fi localizată *(→ furuncul, → limfangită acută, → abces, → flegmon, → erizipel; →tetanos;→gangrena gazoasă*; infecția degetelor sau generalizată *(→septicemie)*.

INFECȚIE OSOASĂ, supurație cu sediul în diferitele componente ale osului: canal medular *(→ osteomielită)*, corticală *(→ osteită)* sau periost (periostită).

INFIRM, persoană lipsită de o parte a corpului sau de o funcție. Această noțiune definește deficientul definitiv necorectabil.

INFIRMITATE, deficiență anatomică sau funcțională definitivă necorectabilă. **I.** fizică traduce totdeauna un deficit anatomic definitiv cu consecințe funcționale variabile.

INSTABILITATEA CRONICĂ A GLEZNEI, sechelă a leziunilor ligamentare de gradul III. În formă ușoară, necesită reeducarea musculaturii stabilizatoare laterale a gleznei (hidrokinetoterapie, curenți diadinamici, ultrasunete, masaj etc.) și contenție elastică; pentru tonifierea lungului peronier lateral (stabilizator extern al gleznei) se practică mersul pe vîrful piciorului cu sprijin pe capul primului metatarsian. Sechelele entorselor grave, cu **I.C. a G.** apărută la persoane active, necesită intervenție chirurgicală reconstructivă după un program riguros de recuperare funcțională. Pentru refacerea ligamentului lateral extern se recurge la sindesmoplastie cu scurtul peronier lateral (Watson-Jones, Lee, Castaing etc.), postoperator aplicîndu-se un aparat gipsat pentru 45 zile.

INVALID, persoană cu capacitate de muncă diminuată sau dispărută, capabilă să exercite o muncă mai ușoară sau incapabilă de orice muncă.

INVALIDITATE, pierderea totală sau parțială a capacității de muncă prin boală sau accident. În legislația R. S. România figurează următoarele grade de **I.**: **I.** de gradul I, care exprimă pierderea totală a capacității de muncă, implicînd, în același timp, necesitatea îngrijirii și supravegherii invalidului de către o altă persoană (însoțitor); **I.** de gradul II, care exprimă pierderea parțială a capacității de muncă, lăsînd invalidului posibilitatea de a se ajuta singur; **I.** de gradul III, care exprimă pierderea parțială a capacității de muncă, lăsînd însă invalidului posibilitatea de a-și îndeplini profesiunea cu un program redus de muncă sau de a efectua o activitate permanentă în altă profesiune (schimbarea locului de muncă).

Scanned with OKEN Scanner

Î, K

ÎNTÎRZIERE DE CONSOLIDARE, tulburare de consolidare osoasă datorită unei imobilizări insuficiente cu deplasare secundară în focar, unei tare organice a bolnavului (diabet, sifilis etc.), unei extensii excesive ce a îndepărtat fragmentele de fractură (diastază interfragmentară), o decolare excesivă a periostului, o osteosinteză brutală; uneori se produce în prezența unor afecțiuni osoase (rahitism, distrofii osoase, tumori etc.). Se produce o alterare a sincronismului dintre viteza de formare a țesutului osteoid și posibilitatea de osificare a acestuia pe întinderea lui (osificare parțială și tardivă). Necesită administrare de anabolizante, calciu, vitamine din grupul B, vitamina D și prelungirea imobilizării gipsate; se mai indică uneori perforații ale extremităților osoase (Beck) sub anestezie locală, transplantări osoase.

KINETOTERAPIE, mijloc terapeutic în cadrul → *recuperării.* Se clasifică în: a) **K.** *deficiențelor nechirurgicale* (encefalopatie infantilă, fracturi imobilizate în aparate gipsate etc.); b) **K.** *preoperatorie* (scolioze, deficiență musculară etc.) și c) **K.** postoperatorie. Scopul **K.** constă în ameliorarea capacității generale de mișcare, ameliorarea funcției segmentului afectat, prevenirea instalării deprinderilor compensatorii defectuoase și stimularea stării psihice. Ameliorarea capacității generale de mișcare se obține prin gimnastică generală și respiratorie și prin antrenament sportiv, iar ameliorarea funcțională segmentară se obține prin gimnastică medicală selectivă, programe de recuperare a mersului și prehensiunii și prin programe de ergoterapie. Etapele procesului de compensare vor fi progresive, de la simplu la complicat. **K.** previne și tratează starea psihică decăzută. Principalele forme de aplicare sînt: imitații și jocuri; gimnastică generală și respiratorie; gimnastică medicală selectivă; reeducarea mersului, reeducarea prehensiunii; hidro-**K.**; sportul curativ; dansul curativ; terapia ocupațională; ergoterapia.

Scanned with OKEN Scanner

L

LAMINECTOMIE, intervenţie chirurgicală decompresivă a coloanei vertebrale şi calea de abord directă şi cea mai largă în explorarea conţinutului canalului medular. Scopul ei este decompresiv, explorator sau ca timp premergător în tentativele neizbutite de reducere a unor tipuri de fracturi şi luxaţii ale coloanei vertebrale. În traumatismele coloanei, **L.** are indicaţie majoră atunci cînd radiografia evidenţiază fracturi ale arcului vertebral, cînd sindromul neurologic arată o compresiune posterioară sau laterală ce nu se ameliorează sau cînd explorarea medulară se impune. Tehnica este următoarea: bolnavul în decubit ventral, sprijinit pe două suluri paralele longitudinale care permit degajarea toracelui şi abdomenului; narcoză sau anestezie locală; se repereazā zona lezată după reperele clasice (apofiza spinoasă proeminentă cervicală, creasta iliacă, coasta a XII-a etc.), după radiografie sau examen clinic; cîmp operator larg în sens cranial şi caudal, depăşind leziunea cu două spinoase proximal şi două spinoase distal; incizie longitudinală, pe şirul spinoaselor; după descoperirea vîrfului apofizelor spinoase, se practică hemostază prin electrocoagulare; se plasează două depărtătoare perpendicular pe traiectul plăgii, depărtînd tegumentele şi se dezinseră inserţiile musculare de pe vîrful spinoaselor; se practică scheletizarea cu răzuşa, care se insinuează între inserţia musculară, spină şi lamă, iar după fiecare decolare se burează zona decolată cu comprese; se repetă manevra de scheletizare cu grijă de ambele părţi şi cît mai lateral posibil; la sfîrşitul scheletizării, pentru a se evidenţia bine articulaţiile interapofizare, se inserează în plagă două depărtătoare autostatice, care oferă o lumină largă şi nu jenează operatorul; se finisează scheletizarea cu ajutorul unei dălţi ascuţite şi înguste; hemostază prin electrocoagulare; pentru a nu deveni distructivi, se recomandă a ridica pentru început fie lama fracturată, fie articulara care nu permite reducerea unei luxaţii; se ridică cu ajutorul pensei Liston apofiza spinoasă a vertebrei afectate de la baza ei de implantare în lamă, apoi cu ajutorul pensei ciupitoare, se muşcă din marginea inferioară a lamei; uneori, se dezinseră ligamentul galben cu bisturiul sau cu o daltă ascuţită şi apoi, muşcînd progresiv din lamă, se ridică în întregime. În regiunea cervicală, **L.** trebuie să fie largă, deoarece toleranţa în caz de micşorare a canalului rahidian este foarte mică, ţesutul epidural deşi redus la nişte lame subţiri se edemaţiază destul de mult, iar eventuala sîngerare din vasele locale poate îngusta cu uşurinţă spaţiul, chiar printr-un hematom moderat. În regiunea dorsală, se recomandă a nu se insinua profund pensa muşcătoare în canal, lama fiind groasă, iar canalul cu diametrul redus (se evită „masajul" măduvei). Întinderea **L.** este în funcţie de tipul de leziune osoasă şi simptomatologie neurologică. Deschiderea durei mater are scop decompresiv în caz de edem medular. În regiunea lombosacrată, o degajare corectă trebuie

să permită vizualizarea rădăcinii L_5 pe traiectul ei de la [illegible] la ieșirea din foramen, prin urmare peretele posterior al foramenului trebuie înlăturat, iar rădăcina degajată; se explorează obligatoriu discurile L_4-L_5 și se înlătură eventuala hernie.

LEPRĂ, maladie infecto-contagioasă. Poate determina osteoliză la nivelul extremităților și amputații spontane ale membrelor. Tratamentul este specific, asociat cu calciterapie, vitaminoterapie, calcitonină și chirurgical, în fazele de stabilizare sau sechele (corijarea bonturilor).

LEZIUNE 1. Plagă sau alt prejudiciu adus corpului de o forță exterioară. 2. Modificare patologică la nivelul țesuturilor. Noțiunea are un sens larg și cuprinde numeroase tipuri de afecțiuni. Pentru anumite boli ea este sinonimă cu noțiunea de ruptură (L. sau ruptură de menisc). Se preferă utilizarea termenului de L. pentru a defini modificările tisulare în cadrul unei boli congenitale sau dobîndite, inflamatoare sau degenerativă, tumorală sau distrofică.

Leziune asociată, atingerea concomitentă de un agent etiologic morbid a două sau mai multe regiuni anatomice ale organismului.

Leziune combinată, asociere concomitentă a mai multor procese patologice produse de agenți etiologici diferiți (traumatici, chimici etc.).

Leziunile traumatice ale mușchilor și tendoanelor, afecțiuni de grade diferite, de la L. cea mai simplă, stupoarea musculară (pierderea temporară a capacității de contracție musculară, în urma unui traumatism direct) și terminînd cu ruptura și strivirea musculară. Se întîlnesc atît în traumatismele închise (contuzii), cît și în cele deschise, unde apare o L. nouă: plăgile musculare. Secționarea fibrelor musculare duce la un moment dat la autoliză — mediu favorabil dezvoltării microbilor generatori de flegmoane, gangrene gazoase, tetanos. Primul ajutor într-o plagă cu interesare musculară respectă principiile oricărei plăgi incluzînd și imobilizarea provizorie a segmentului lezat. Important în tratamentul specializat, medical, al acestor tipuri de plăgi este excizia (îndepărtarea) tuturor părților devitalizate (zdrobite, fără circulație sanguină) lăsînd numai fibrele musculare contractile. Sutura primară se indică în plăgile recente (sub 6 ore), bine excizate și aseptizate, cu posibilitate de urmărire. Plăgile infectate beneficiază de excizia părților necrozate și de irigație cu soluție antiseptică (Dakin), la care se asociază tratamentul cu antibiotice. Legătura dintre mușchi și oase o realizează tendoanele (formațiuni fibro-conjunctive). Ele pot fi lezate în cadrul traumatismelor închise (producîndu-se rupturi) sau deschise (producîndu-se plăgi). Ruptura de tendon se produce pe un tendon normal sau pe un tendon bolnav (solicitare mică — „ruptură spontană"). Ea poate fi parțială sau totală, iar completarea rupturii poate deveni totală după un interval de timp. Ruptura de tendon se manifestă printr-o durere vie ce apare brusc, după o contracție brutală sau după un traumatism direct, însoțindu-se de senzația de ruptură, impotență funcțională corespunzătoare, edem local, iar la palpare se constată o depresiune la nivelul reliefului normal al tendonului. Cele mai frecvente rupturi se produc la nivelul tendoanelor bicepsului, achilian, lungului abductor al policelui, rotulian. Primul ajutor al acestor rupturi este imobilizarea provizorie (ca într-o fractură) și îndrumarea într-un serviciu de chirurgie sau ortopedie. În cazul traumatismelor deschise, se produc secțiuni tendinoase. Acestea pot fi complete sau incomplete, fapt constatat prin explorarea plăgii. A nu se confunda cu L. nervoase (asociere posibilă). Un tendon secționat nu se cicatrizează niciodată spontan, extremitățile sale retractîndu-se prin

contracţie musculară. Plăgile tendinoase necesită întotdeauna un prim ajutor de calitate pentru a preveni infecţia ce deteriorează şi mai mult tendonul discontinuu, constînd în: spălare cu apă şi săpun, dezinfecţie a pielii din jur cu alcool iodat, toaleta mecanică şi chimică a plăgii cu îndepărtarea corpilor străini, aplicarea unui pansament curat, steril şi imobilizarea regiunii. La nivelul spitalului, se practică refacerea continuităţii tendonului (tenorafie), imediat sau după un timp. Metodele folosite pentru refacerea continuităţii tendoanelor sînt: sutura, grefa, transplantarea tendinoasă, tenodeza, artrodeza.

LIMFANGIOM INTRAOSOS, tumoră rară, asociată frecvent cu hemangiomatoza difuză a scheletului, caracterizată prin prezenţa de leziuni litice compartimentate pline cu limfă. Bolnavul acuză dureri difuze, prezintă limfedeme ale membrelor, limfangioame pulmonare, chilotorace, fracturi spontane. Prin injectarea unei substanţe de contrast se constată că uneori leziunile din diferitele oase sînt comunicante. Examenul histologic evidenţiază vase limfatice dilatate formate dintr-un singur strat de celule endoteliale. Nu are tratament; fracturile se consolidează în timp normal.

LIMFANGITĂ ACUTĂ, inflamaţie a reţelei limfatice dintr-o regiune a corpului omenesc ca urmare a pătrunderii germenilor patogeni (direct sau prin propagare dintr-un focar infectat: arsură termică, plagă, furuncul, bursită etc.). Bolnavul prezintă o zonă limitată eritematoasă care dispare la presiune (limfangită reticulară — inflamaţia reţelei limfatice din grosimea tegumentului) şi sînt prezente semne de inflamaţie (rubor, calor, tumor, dolor). Alteori, se produce o inflamaţie a limfaticelor tronculare (profunde) cu apariţia unor dungi roşii ce se întinde spre rădăcina membrelor unde se află ganglionii regionali. Evoluţia infecţiei de la nivelul focarului de origine a limfangitei, determină supuraţie sau gangrenă, cu constituirea unui flegmon sau a unui abces. Apariţia de pustule sau flictene de-a lungul traiectelor limfatice orientează spre o limfangită necrotică sau gangrenoasă, cu insule de necroză. Bolnavul prezintă febră mare, frison puternic, cefalee, oligurie, agitaţie. Trebuie diferenţiată de erizipel, erizipeloid, tromboflebită, periostită, osteomielită. Apariţia limfangitei impune: tratament corect al focarului infecţios, administrare de antibiotice în doze mari, aplicare de comprese alcoolizate sau pungă cu gheaţă, imobilizarea regiunii.

LIMFOSARCOMATOZĂ (boala Brill-Symers) (limfoblastom folicular gigant, limfom gigantofolicular, limfom macrofolicular), tumoare a foliculilor limfatici, cu evoluţie îndelungată, în aparenţă benignă, dar cu sfîrşit letal prin transformarea malignă a procesului tumoral. În cadrul L. pot apărea leziuni primitive osoase extrem de rar, tardiv în evoluţia bolii. Oasele interesate pot fi: coloana vertebrală, oasele bazinului, craniul, femurul, humerusul, tibia, omoplatul, mandibula şi peroneul. Radiologic apare cel mai frecvent aspectul de osteoliză, cu arii de dimensiuni reduse, ovalare sau rotunde, de intensitate mică, bine delimitate, asemănătoare celor din mielom. La nivelul periostului, nu se observă reacţie. Diagnosticul pozitiv se face pe baza tabloului hematologic. În caz de apariţie a fracturii patologice, se intervine chirurgical şi se recurge la osteosinteză de confort, cu tijă centromedulară sau placă înşurubată, cu sau fără cimentare.

LIPOCALCINOGRANULOMATOZĂ (boala lui Teutschländer, calcinoza tumorală), afecţiune caracterizată prin calcificări de noduli lipomatoşi. Poate determina leziuni (localizări) diverse: artrite, bursite, tendinite, miopatii, afecţiuni conjunctive subcutanate variate etc.

LIPODISTROFIE INTESTINALĂ (lipodistrofie Whipple), boală ce determină artrite şi spondilite cu manifestări pseudoreumatoide. L.I. sînt încadrate în marea grupă a „parareumatismelor".

LIPOM, tumoare benignă a ţesutului adipos, bine delimitată şi de consistenţă moale, care se dezvoltă în ţesutul subcutanat, cel mai frecvent la nivelul trunchiului, mult mai rar la cap şi pe membre. Este unică sau multiplă, iar uneori se dezvoltă pe traiectul nervilor. Microscopic, este constituit din celule adipoase mature grupate în lobuli prin septuri fibrovasculare fine, asociat uneori cu proliferarea altor tipuri de ţesuturi mezenchimatoase, ducînd la forme anatomo-clinice variate: fibro-lipom, angio-lipom, angio-mio-lipom, L. osifiant. L. subcutanat se prezintă în diverse varietăţi: L. moale, L. dur, L. chistic, L. osificat, L. solitar, L. arborescent. L. sinovial infrarotulian al genunchiului mai este denumit boala Hoffa.

Lipom articular, tumoră rară, cu localizare frecventă la genunchi (extracapsulară sau intracapsulară), avînd caracter solitar sau multiplu (lipom arborescent) şi însoţindu-se de modificări sinoviale (hipertrofie şi infiltraţie cu ţesut adipos). Tratamentul constă în extirparea L.

Lipomul periostal al osului este un L. de origine periostală, rar întîlnit. Se poate dezvolta pe toate oasele, dar mai frecvent la craniu şi membre. Localizarea cea mai frecventă, entitate clinică aparte, este la nivelul gîtului radial, sub muşchiul supinator (L. periostal al radiusului). Această localizare se însoţeşte, nu rareori, de paralizia nervului radial prin compresiune. Tratamentul este chirurgical şi constă în ablaţia simplă a L.

LIPOMATOZĂ NODOASĂ (lipomatoză nodulară multiplă, lipomatoză Roch), boală ereditară caracterizată prin prezenţa de noduli lipomatoşi dureroşi pe trunchi, braţe şi coapse. Tratamentul este chirurgical (extirpare).

LIPOSARCOM, tumoră malignă, extrem de rar întîlnită, ce provine din celule grase sau mezenchimale pluripotente. Zonele de apariţie sînt pe femur, tibie, peroneu, humerus, cubitus, oasele bazinului. Vîrsta este foarte variată, neexistînd însă o perioadă preferenţială. Clinic, are o simptomatologie ştearsă, cu durere moderată. Uneori, fractura patologică este prima manifestare clinică. Macroscopic, tumoarea este mică, nodulară sau lobulată, uneori cu o capsulă de înveliş. Are o culoare albicios-gălbuie, cu focare necrotice şi hemoragice. Microscopic apar lipoblaste şi lipocite de forme şi mărimi diferite, cu atipii şi monstruozităţi. Radiologic, apare o zonă de intensitate redusă cu contur neregulat, care, în evoluţie, erodează corticala osului afectat. Tratamentul este chirurgical, practicîndu-se rezecţie segmentară sau amputaţie, uneori chiar dezarticulaţie, în funcţie de mărimea tumorii şi localizarea sa.

LIPOSCLEROZĂ POSTTRAUMATICĂ, formare de noduli duri aderenţi la tegumente datorită unui proces de fibroscleroză cicatricială dezvoltat în jurul lobulilor de grăsimi neutre saponificate (grăsimile se saponifică în focarul de contuzie în urma acţiunii fermenţilor leucocitari şi a celor din celulele distruse). Necesită uneori intervenţie chirurgicală.

LOMBALIZARE, malformaţie caracterizată prin prezenţa a 6 vertebre lombare şi 4 sacrate, vertebra lombalizată semănînd cu cea sacralizată. Bolnavul prezintă lombalgie determinată de discartrozele învecinate şi poate prezenta o scolioză. Tratamentul este medicamentos şi balneofizioterapic.

LUXAŢIE CONGENITALĂ, diformitate sau malformaţie osteoarticulară prezentă la nat ere şi caracterizată prin existenţa unor raporturi anormale între extremităţile osoase care alcătuiesc o articulaţie (şold, cot, genunchi).

Este consecința unui viciu de dezvoltare intrauterină, o displazie osteoarticulară congenitală.

Luxație congenitală a capului radial, malformație uni- sau bilaterală (50%), capul radial fiind luxat frecvent posterior, asociindu-se cu displazii ale genunchiului (L. recidivantă de rotulă) sau cu alte malformații (sindromul Klippel — Feil, disostoza cleido-craniană, artrogripoza, arahnodactilia etc.). Clinic, se constată limitarea mișcărilor de flexie — extensie și de prono-supinație și se produce o deviație în valg a cotului care prin elongația nervului cubital pot determina paralizii; L. laterale pot produce compresiuni ale nervului radial cu paralizia sa. Tratamentul se adaptează la caz: conservator (tulburări functionale mici) sau chirurgical (dureri, tulburări nervoase; rezecția capului radial; plastia ligamentului inelar). La sugar, se poate încerca reducerea capului radial urmată de imobilizare gipsată în unghi ascuțit.

Luxație congenitală a cotului, malformație cu modificări disostotice ce interesează în special epifiza proximală a cubitusului (creșterea unghiului format între olecran și apofiza coronoidă, scobitura trohleană neputînd reține trohleea humerală: alteori, apofiza coronoidă formează cu olecranul un unghi obtuz ceea ce face ca în extensia cotului humerusul să alunece anterior). Se asociază cu sinostoza radio-cubitală lipsind și mișcările de prono-supinație. Frecvent este bilaterală. Radiografic se constată incongruența articulației, nucleul trohleean al humerusului fiind situat în afara scobiturii trohleare; înălțimea spațiului articular este inegală, raportul nucleului trohlean al humerusului cu porțiunea verticală a scobiturii fiind întrerupt. Boala este ereditară. Tratamentul este conservator la copii mici (imobilizare cu cotul în flexie de 90°) și chirurgical la copii mari (alungirea tricepsului asociată cu o capsulotomie posterioară).

Luxație congenitală a rotulei, malformație bilaterală în general, produsă întotdeauna extern, datorită deformațiilor osoase (deviere în valg a genunchiului, iar în timpul contracției cvadricepsului rotula inclusă ca un sesamoid în grosimea tendonului sare peste buza externă a trohleei femurale; incongruență femuro-rotuliană prin anomalie congenitală a rotulei; aplazia buzei externe a trohleei femurale) și unor cauze favorizante (relaxare capsulară de partea internă a genunchiului, inserția externă a tendonului rotulian, turtirea condilului femural extern). L. permanentă produce o instabilitate a genunchiului și copilul cade frecvent. De obicei, L. se produce cînd genunchiul este flectat și dispare cînd genunchiul este extins, iar teama de L. duce la limitarea mișcărilor de flexiune. Radiografia tangențială a rotulei evidențiază o formă anormală a rotulei, o luxare a sa pe versantul extern al condilului femural teșit, iar radiografia din față poate decela o situație laterală a rotulei sau un genu valgum; privit din profil, se poate observa o rotulă sus situată față de situația normală. Scopul principal al tratamentului este corectarea liniei de tracțiune a cvadricepsului încît aceasta să treacă prin spațiul intercondilian. Se realizează prin mijloace ortopedice (copii mici; aparate gipsate succesive de redresare a unui genu valgum și a unei torsiuni externe a tibiei) sau chirurgicale (intervenții pe părți moi pînă la 14—16 ani: capsulomioplastia tip Lécène, Ali-Krogius; peste 16 ani: mutarea inserției tendonului rotulian mai intern și mai în jos, pe tibie — operația Roux sau Dupuis-Février; patelectomie la adulți cu incongruență femuro-patelară secundară).

Luxație congenitală a șoldului, malformație descrisă prima dată de Hipocrate; în 1578 Ambroise Paré a arătat natura sa ereditară. Afectează în special sexul feminin, fiind destul de frecventă (2—3%); uneori are caracter familial. Se admit cauze patogenice mecanice (traumatisme intrauterine, vicii

ale bazinului, naşteri în prezentaţie pelvină), inflamatorii (hidrartroză inflamatoare care destinde capsula şi produce L.) sau malformaţii preluxante (atrofia muşchilor şi oaselor, laxitatea congenitală). Înfăşarea copiilor strîns cu şoldul în extensie completă şi adducţie favorizează L., ea fiind excepţională ca frecvenţă în zonele lumii în care copiii sînt purtaţi în spate sau pe şolduri, cu coapsele în flexiune şi abducţie. Se pare, de asemenea, că L. congenitală a şoldului este produsă şi printr-o tulburare congenitală-ereditară a metabolismului estrogenilor. L. congenitală de şold se întîlneşte în cîteva sindroame genetice cu transmitere dominantă sau de origine incertă; →*sindromul de artrooftalmopatie* (sindrom Stickler), sindromul cerebro-oculo-facio-scheletal, →*sindromul de displazie osteoarticulară*, →*sindromul Maximilian*. Rareori, se întîlneşte în tabloul clinic al unor boli cromozomiale (sindromul „ochi de pisică", sindromul de trizomie parţială IIq — şi sindromul Willi — Prader) sau apare în sindroame induse mezologic (sindromul de alcoolism fetal şi sindromul trimethadion fetal). Se admite, în general, că L. congenitală a şoldului este urmarea unei displazii articulare de la naştere, ceea ce face să alunece capul femural în afara cavităţii cotiloide. Anatomo-patologic, se constată o teşire a sprîncenei cotiloide, un cotil mai puţin profund, capul femural este uşor turtit, iar capsula articulară este destinsă. Şoldul displazic, la naştere, poate evolua: spre vindecare spontană a displaziei, spre subluxaţie cu artroză secundară sau spre transformarea subluxaţiei în L. Capul femural părăseşte cotilul şi se deplasează fie deasupra cavităţii cotiloide (între dreptul anterior şi fascia lata), fie înaintea cotilului sau înapoia sa. Unghiul de înclinaţie creşte la 150°, iar unghiul de declinaţie (torsiune) creşte la 75°. Cotilul este alungit, puţin adînc, în formă de pară, cu sprînceana slab dezvoltată şi cu o oblicitate mai mare ca la normal. Bureletul cotiloidian este hipertrofiat, iar capsula articulară este în bisac, cu o cavitate cefalică şi una cotiloidiană. Muşchii fesieri se relaxează, iar ceilalţi se retractă, psoasul formînd o coardă în faţa cotilului, strangulînd capsula şi opunîndu-se reducerii. Este necesar ca şoldurile instabile sau displazice să fie diagnosticate de la naştere şi tratate imediat. La nou-născut, se caută semnele de displazie ca: semnul clicului Ortolani (1936): copilul în decubit dorsal, cu coapsele şi gambele flectate la unghi drept; se cuprinde membrul inferior încît comisura policelui să îmbrăţişeze genunchiul copilului, pulpa mediusului fiind pe faţa externă a coapsei în dreptul marelui trohanter, pulpa policelui pe faţa internă la rădăcina coapsei; se duc genunchii şi coapsele în abducţie progresivă pînă la 90°, iar cu pulpa mediusului se împinge marele trohanter; capul femural displazic alunecă înapoi în acetabul determinînd un „clic" ce se repetă la adducţia coapsei (ieşirea capului din acetabul). La copilul mai mare, se constată de asemenea o limitare a abducţiei, scurtarea membrului, asimetria pliurilor cutanate de la nivelul coapselor. Examenul radiologic este foarte important; radiografia se efectuează pe un film mare ce cuprinde bazinul şi ambele coapse, regiunea organelor genitale fiind protejată cu o bucată de plumb; membrele inferioare trebuie să fie în extensie, rotate intern şi în abducţie de 45°. Cînd capul femural este luxat, axul diafizei femurale, prelungit în sus şi înăuntru, se îndreaptă spre spina iliacă antero-superioară şi intersectează coloana lombară (normal: axul diafizei femurale se îndreaptă spre acetabul şi încrucişează joncţiunea lombo-sacrată). La 1—2 luni, radiografia evidenţiază semne de displazie; pe radiografia de faţă se trag linii auxiliare (Hilgenreiner — Putti); la un şold normal, unghiul acetabular este de 30—35°, iar în displazie este peste 35°, distanţa dintre punctul cel mai înalt al diafizei femurale şi linia care trece prin cartilajul în „Y" este anormală cînd este sub

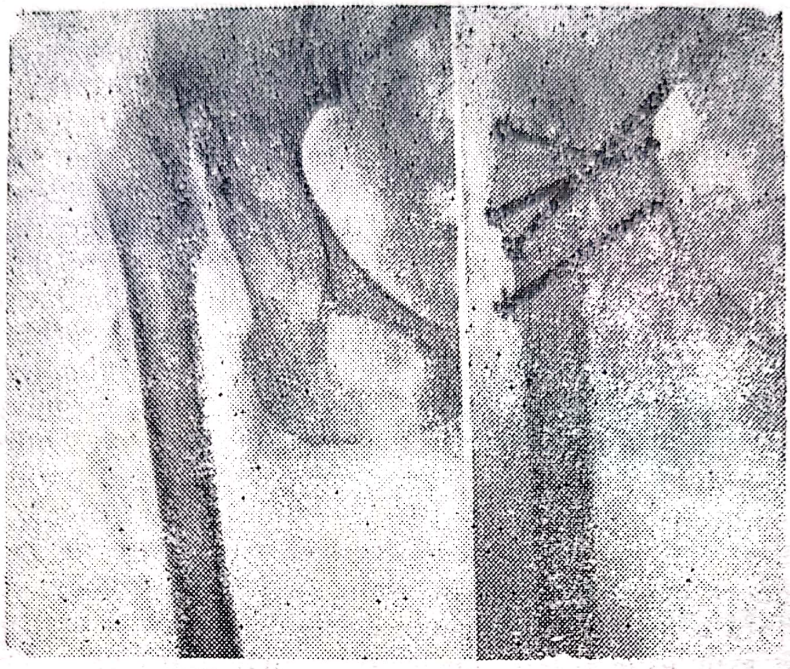

a *b*

Fig.85. Luxație congenitală unilaterală de șold drept:
a — aspect radiografic de față înainte de intervenție; *b* — aspect radiografic de față după scheletizare și coborîre sub extensie transosoasă, apoi artrodeză intraarticulară fixată cu 4 șuruburi.

6 mm; distanța dintre punctul cel mai înalt al diafizei femurale proiectat pe linia orizontală și fundul cotilului evidențiază depărtarea diafizei femurale (peste 16 mm); o verticală dusă prin punctul cel mai intern al spinei gîtului trebuie să taie plafonul cotiloidian aproape de marginea sa externă, iar în L. trece în afara cotilului (semnul Putti); triada Putti: deplasarea femurului în afară, oblicitatea plafonului cotiloidian și hipoplazia nucleului cefalic. Diagnosticul de displazie luxantă se pune pe baza semnelor: semn Ortolani pozitiv; unghi acetabular peste 40°; deplasare laterală a gîtului femural, cu sau fără unghi acetabular crescut, cu sau fără deplasarea capului femural; limitarea certă și persistentă a abducției șoldului flectat, cu sau fără semne radiologice anormale. La copilul mare se constată: semnul Peter Bade (asimetria pliurilor cutanate de pe fața internă a coapsei), semnul Lance (fanta vulvară este deviată spre membrul luxat), semnul Ombrédanne (copilul în decubit dorsal cu coapsele și gambele semiflectate, picioarele fiind sprijinite pe pat; o scîndurică sprijinită pe genunchi se înclină spre partea membrului luxat), limitarea abducției coapselor din poziția de flexie (la 50—60°), palparea capului femural, iar semnele radiologice devin concludente (nucleul de osificare a capului femural este hipoplazic; unghiul de înclinație a gîtului este crescut, nucleul cefalic este situat în pătratul supero-extern al cadranului Ombrédanne; arcul cervico-obturator (Shenton—Ménard) este frînt prin ascensiunea capului femural; hipoplazia ramurii ischio-pubiene de partea luxată (semnul Gottlieb); scurtarea gîtului femural privit din față datorită anteversiunii sale). Datorită relaxării fesierului mijlociu, semnul Trendelenburg este pozitiv: cînd copilul se sprijină pe membrul luxat, bazinul se înclină de partea opusă sprijinului. Displazia șoldului de la naștere poate progresa dacă se menține un raport anormal între capul femural și cavitatea cotiloidă. Tratamentul displaziei șoldului se reduce la a menține coapsele în abducție pentru a plasa capul femural în cavitatea cotiloidă pînă ce cotilul

va fi suficient de dezvoltat pentru a reține capul femural (3—4 luni de tratament). Poziția de abducție se obține depărtînd coapsele cu o pernă (Frejka), atelă (Von Rosen, Kramer bine capitonată) sau aparat gipsat de abducție. L. adevărată la naștere este rară. Pentru evitarea elongației vasculare și instalării osteocondritei se recurge la coborîrea capului femural prin extensie continuă și abducție progresivă (Petit—Sommerville). Reducerea se obține prin abducție lentă a ambelor membre, asociată cu extensia și rotația internă; se folosesc aparate de abducție sau extensie cu bandă adezivă; abducția este mărită zilnic prin deplasarea axei de tracțiune longitudinală (scripeți mobili montați pe marginea laterală a patului), iar rotația internă se obține prin înfășurarea coapselor cu o bandă care se fixează apoi de saltea cu ace de siguranță; greutatea de tracțiune este de cca 2—4 kg, iar contraextensia se realizează prin înclinarea patului și cu un pieptar care fixează copilul de capătul patului. Este necesar controlul radiografic periodic. Cauza cea mai frecventă a insuficienței reducerii L. este interpoziția limbusului răsfrînt în cavitatea cotiloidă, impunînd reducerea chirurgicală (incizie anterioară Hueter; se trece prin interstițiul dintre mușchii tensor și croitor și apoi dintre psoas și fesier și se descoperă capsula articulară; incizia longitudinală a capsulei în direcția cotilului, secționînd complet istmul; îndepărtarea unui limbus răsturnat sau a ligamentului rotund hipertrofiat; reducerea capului prin punerea membrului în abducție și rotație internă) și imobilizare în aparat gipsat pelvipodal în abducție de 45° și rotație internă de 60°, pentru 2—3 luni. La copilul mare, se indică extensie continuă (5—6 săptămîni), imobilizare gipsată în abducție și rotație internă (6 săptămîni), osteotomie subtrohanteriană de reorientare a gîtului femural și imobilizare timp de 6 săptămîni pentru consolidare osoasă. La copilul peste 3 ani, pătrunderea perfectă a capului femural în cotil este imposibilă, reducerea sîngerîndă este insuficientă și este astfel necesară alezarea cavității cotiloide. Artroplastia de tip Calonna este indicată la această vîrstă: miotomia adductorilor; secționarea tendonului psoasiliacului; extensie continuă transscheletică pentru 2—3 săptămîni pînă ce capul femural coboară la nivelul cavității cotiloide: incizie anterioară Smith—Petersen; secționarea capsulei articulare la inserția sa cotiloidiană; chiuretarea cavității cotiloide; învelirea capului femural în manșonul capsular suturat la capăt; aparat gipsat pentru 4 săptămîni în abducție moderată și rotație internă; extensie continuă și mobilizare pasivă și activă a șoldului; cînd anteversiunea colului este mare se face, la 2 săptămîni de la reducere, osteotomia de derotație sau se efectuează osteomia supracondiliană concomitent cu artroplastia. Uneori, se produce în timp o subluxație ca urmare a unui defect de orientare a gîtului femural, sau a unui defect al cavității cotiloide. În cazul unei coxa valga cervico-diafizare, frecventă după tratamentul luxației congenitale, se impune osteotomia de varizare, o anteversiune mare necesită osteotomia de derotație. Insuficienta dezvoltare a sprîncenei cotiloide și o oblicitate mare a cotilului necesită corecția prin acetabuloplastie sau osteotomie a bazinului (Salter sau Chiari). Acetabuloplastia se indică la vîrsta mică: incizie anterioară Smith-Petersen; secționarea iliacului oblic, în jos și înăuntru, la nivelul inserției capsulei articulare; coborîrea plafonului cotiloidian grație elasticității cartilajului în Y; golul creat prin coborîrea plafonului acetabular se umple cu grefoane osoase; imobilizare pentru 4—5 săptămîni în aparat gipsat. Orientarea defectuoasă a cavității cotiloide impune osteotomia bazinului (pentru reorientarea cavității cotiloide în jos și afară). Copilul în decubitus dorsal ușor înclinat, cu bazinul de partea luxată ridicat pe un sac cu nisip; incizia Smith-Petersen pleacă de la jumătatea crestei; se trece prin spațiu

dintre tensorul fasciei lata și croitor; secționarea periostului de-a lungul crestei iliace pînă la spina iliacă antero-superioară și în jos pînă la spina iliacă antero-inferioară; decolarea periostului de pe fața externă a osului iliac în jos pînă la nivelul capsulei articulare, iar posterior pînă la marea scobitură sciatică, eliberînd și aderentele capsulei la fosa iliacă externă; se insinuează prin spațiul dintre capsulă și mușchii pelvi-trohanterieni; secționarea capsulei la partea antero-superioară, lîngă marginea cotilului; extriparea obstacolelor intraarticulare — pulvinar, limbus, ligament rotund; repunere cap femural; cu ferăstrăul Gigli sau cu o daltă se secționează coxalul de-a lungul unei linii drepte între scobitură și spina iliacă antero-inferioară; din porțiunea anterioară a crestei iliace se recoltează un grefon ce se modelează ca pană ce se încastrează în spațiul de osteotomie și se fixează cu o broșă Kirschner; închiderea capsulei și părților moi și imobilizarea în aparat gipsat pelvi-pedios în ușoară abducție și rotație internă pentru 6 săptămîni. Osteotomia coxalului după Chiari se folosește în tratamentul subluxațiilor congenitale primare sau reziduale: incizie Smith — Petersen sau posterioară Gibson; deperiostarea fosei iliace externă pînă la inserția capsulei; osteotomia iliacului la nivelul inserției capsulare de pe os, iar direcția liniei de osteotomie se îndreaptă din afară înăuntru și ușor oblic de jos în sus; plasarea femurului în abducție cu alunecarea fragmentului distal și capului femurului spre interiorul bazinului; fragmentul iliac superior devine un acoperiș pentru capul femural, capsula articulară interpunîndu-se; imobilizare în aparat gipsat pelvi-pedios în abducție pentru 4—5 săptămîni

LUXAȚIE (TRAUMATICĂ), deplasare permanentă a extremităților osoase care alcătuiesc o articulație, deplasare produsă în mod brusc de un factor mecanic (traumatism indirect sau direct). **L.** traumatică presupune două elemente caracteristice: a) îndepărtarea prin traumatism a extremităților osoase articulare de la rapoartele lor normale și b) menținerea permanentă a extremităților osoase în această situație anormală. **L.** traumatică se produce într-o articulație sănătoasă, în urma aplicării unei forțe mecanice violente (**L.** unei articulații sănătoase). **L.** patologică (**L.** unei articulații bolnave) se produce într-o articulație bolnavă. S-au elaborat numeroase clasificări: **L.** complete și **L.** incomplete (subluxații); **L.** tipice (regulate) și **L.** atipice (neregulate); **L.** pure și **L.** asociate (cu fisuri, smulgeri osoase sau fracturi cu deplasare); **L.** închise și **L.** deschise; **L.** recente și **L.** vechi; **L.** inițiale și **L.** recidivante; **L.** unice și **L.** multiple; **L.** reductibile și **L.** ireductibile. **L.** reprezintă 0,5 la sută din traumatismele aparatului locomotor, fiind de 8—10 ori mai rare decît fracturile. Repartizarea pe sexe arată o netă predominență a sexului masculin. **L.** traumatică este rară la copii, articulația fiind protejată de aparatul capsuloligamentar suplu și elastic (cedează cartilajul de creștere — decolare) și foarte rară la bătrîni, la care cedează mai întîi osul, datorită osteoporozei senile. La membrul superior, se înregistrează majoritatea **L.** traumatice, iar **L.** traumatică de umăr este cea mai frecventă. Cauza determinantă obișnuită este traumatismul (direct sau indirect) și foarte rar contracția musculară violentă (epilepsie, tetanos, terapia prin șoc, intoxicația cu stricnină etc.). Accidentele de muncă, accidentele de circulație și de sport furnizează majoritatea cazurilor de **L.** traumatice. Leziunile produse de extremitatea osoasă luxată și agentul traumatic se împart în trei grupe: leziuni ale părților moi articulare, leziuni ale părților moi periarticulare și leziuni ale extremităților osoase. Leziunile părților moi articulare sînt variate: leziuni capsulare (rupturi, deșirări, dezinserții), leziuni sinoviale (rupturi, deșirări), leziuni ligamentare (întinderi, rupturi incomplete,

rupturi complete), leziuni meniscale (rupturi, deșirări, dezinserții), leziuni ale fibrocartilajelor glenoidiene (rupturi, dezinserții). Leziunile părților moi periarticulare pot interesa mușchii și tendoanele (contuzii musculare, dilacerări, rupturi musculare parțiale sau totale, rupturi de tendoane, smulgerea inserției sau L. unui tendon), vasele și nervii, țesutul subcutanat (hematoame) și chiar pielea (plăgi superficiale, plăgi profunde, articulare). Leziunile extremităților osoase interesează cartilajul diartrodial (fisuri, zdrobiri, rupturi) sau osul (fisuri, fracturi parcelare sau fracturi epifizare complete). Din punct de vedere fiziopatologic, trebuie luate în discuție următoarele aspecte: mecanismul de producere, participarea elementelor articulare, factorii care perturbă funcția articulară și tulburările locale și generale. În ceea ce privește mecanismul de producere, pentru ca un traumatism (indirect sau direct) să producă o L., o extremitate osoasă trebuie să fie dusă brusc și brutal într-o poziție extremă, așa încît forța vulnerantă să acționeze pe circumferința suprafeței articulare și pe capsulă. Unele L. traumatice se pot produce numai dacă se fracturează simultan proeminențele osoase care străjuiesc articulația (fractura acromionului în L. superioară a umărului, fractura cotilului în L. intrapelvină a capului femural, fractura sprîncenei cotiloide în unele L. iliace etc.). La producerea unei L. traumatice participă cîteva elemente articulare: forma suprafețelor osoase, calitatea mijloacelor de contenție articulară, integritatea ligamentelor periarticulare principale. În funcție de intensitatea traumatismului și rezistența structurilor osteoarticulare, factorii care tulbură funcția articulară în L. traumatică sînt: traumatismul, extremitatea osoasă dislocată, leziunile capsulosinoviale, leziunile ligamentare, leziunile tendinomusculare și leziunile osoase. Bogăția de terminații nervoase dispuse în ligamente și capsula articulară explică originea vasomotoare a tulburărilor locale întîlnite în L. traumatică. Ca și în entorse, punctul de plecare al dezechilibrului vasomotor este traumatismul aparatului capsuloligamentar. Staza capilară consecutivă determină hipoxie, iar aceasta nu mai permite un catabolism complet. O serie de metaboliți intermediari (polipeptide, histamină) se acumulează în spațiul intercelular și cresc presiunea osmotică din lichidul interstițial. Hipertonia osmotică intercelulară mobilizează apa și electroliții intracelulari și are ca rezultat formarea edemului, tradus clinic prin tumefacție. În condițiuni de hipoxie și catabolism incomplet, permeabilitatea capilară crește considerabil, ca și numărul ionilor de hidrogen (acidoză). Hipertonia osmotică și aciditatea alterează celulele și eliberează ionii de potasiu. Dacă aceste cercuri vicioase intricate nu sînt întrerupte, se instalează atonia vaselor mici și hiperemia pasivă, cu dureri și edem în continuare. Repararea conjunctivă a rupturilor capsuloligamentare este cu atît mai rapidă, cu cît hiperemia este mai scurtă. Cînd hiperemia persistă mai mult timp, apar tulburări funcționale grave, care duc la relaxarea acestor elemente esențiale de contenție articulară, osteoporoză, atrofii musculare și redori articulare. Extremitatea osoasă luxată produce uneori compresiuni sau rupturi ale vaselor și nervilor din vecinătate, ceea ce se traduce prin tulburări vasculonervoase exprimate printr-o simptomatologie caracteristică. Cînd L. se asociază cu o fractură, datele de fiziopatologie se amplifică și se adîncesc. Examenul clinic al unei L. traumatice furnizează date de ordin funcțional (simptome subiective sau funcționale) și de ordin fizic (simptome obiective sau fizice). Ca simptome funcționale, durerea și impotența funcțională domină tabloul clinic. Durerea este foarte vie în momentul accidentului, dar scade apoi treptat în intensitate. Este o durere difuză, cu iradieri în segmentul respectiv de membru. Se calmează prin imobilizare absolută,

Scanned with OKEN Scanner

în anumite poziții, dar reapare și devine insuportabilă la cea mai mică tentativă de mobilizare. Impotența funcțională este absolută și apare imediat după L. Este condiționată de raporturile anormale ale extremităților osoase (factor mecanic), de durere (factor subiectiv) și de contractura musculară antalgică (factor reflex). În unele L., se pot întîlni și alte simptome funcționale (parestezii): amorțeli, furnicături, arsuri. Între *semnele obiective*, atitudinea particulară sau fixitatea elastică a membrului (semnul resortului) definește tipul de L. și ajută la recunoașterea leziunii de la distanță. Această atitudine particulară și tipică este explicată de integritatea ligamentelor periarticulare principale și de contractura musculară antalgică. Atitudinea vicioasă a membrului luxat determină alungirea sau scurtarea sa aparentă. Deformarea articulară este rezultatul raporturilor anormale ale extremităților osoase și tumefacției produsă de hematom și edem. Locul unei extremități osoase proeminente devine depresiune, un gol (golul preauricular în L. temporomandibulară, golul subacromial în L. scapulohumerală, golul retroscafoidian în L. subastragaliană etc.). Extremitatea osoasă luxată se palpează în afara cavității articulare, motiv pentru care se modifică raporturile dintre punctele osoase de reper (linii, triunghiuri, patrulatere). Echimoza regională este inconstantă și limitată, rareori întinsă (atenție la o fractură asociată). Radiografia (față, profil, uneori incidențe speciale) indică poziția anormală a extremităților osoase, tipul și gradul L., precum și eventuale fracturi asociate. În L. cu fracturi parcelare asociate, sînt necesare, uneori, incidențe suplimentare pentru a detașa fragmentele osoase extraarticulare de interlinia articulară sau a depista un fragment osos încarcerat în articulație. Uneori, în unele L. complicate, se întîlnesc semne de compresiune, întindere sau întrerupere vasculonervoasă (cianoză, edem, amorțeli, furnicături, deficit motor). De aceea cercetarea pulsului în zonele de elecție (artera radială, artera tibială posterioară și artera pedioasă), ca și cercetarea sensibilității și motilității voluntare în segmentul de membru situat distal de articulația luxată constituie un element obligatoriu al examenului clinic. Diagnosticul pozitiv al L. traumatice este relativ ușor și are la bază anamneza evocatoare, semnele funcționale, de prezumție, semnele clinice obiective și semnele radiologice. Diagnosticul diferențial are în vedere entorsa, contuzia, fractura (intraarticulară sau juxtaarticulară), decolarea epifizară. În majoritatea cazurilor, erorile de diagnostic sînt legate de examenul clinic superficial al bolnavului, de nefolosirea sistematică a examenului radiologic și de interpretarea eronată a imaginilor radiografice. Formele clinice ale L. traumatice sînt numeroase în funcție de tipul articulației lezate, în special de gradul ei de mobilitate. Evoluția L. traumatice simple este favorabilă și vindecarea se produce în 4—5 săptămîni, atunci cînd tratamentul este corect și precoce instituit. În L. complicată, neglijată sau incorect tratată, evoluția este dificilă, uneori defavorabilă și impune un tratament de recuperare îndelungat și costisitor, prognosticul fiind rezervat. În L. traumatice pot apărea complicații imediate (contuzia părților moi, plăgi superficiale, deschiderea L., rupturi musculotendinoase, leziuni vasculare, leziuni nervoase, leziuni osoase, ireductibilitatea primară, complicații infecțioase) și complicații tardive (învechirea L., recidiva L., artroza, periartroza, osificări periarticulare, necroza osoasă epifizară). În orice L. traumatică, etapele tratamentului sînt: reducerea, imobilizarea temporară și tratamentul funcțional. În toate metodele de reducere a L. traumatice, conduita generală este cuprinsă în legea lui Gunn, care precizează că pentru reducerea unei L., segmentul de membru trebuie așezat în poziția în care se găsea în momentul injuriei, iar forța va fi apli-

cată în sens invers față de forța vulnerantă, care a produs L. Deci drumul parcurs de extremitatea osoasă luxată în timpul reducerii este invers cu drumul parcurs în timpul luxării. Îmbătrînind repede, orice L. traumatică trebuie redusă cît mai precoce, prin manevre corecte, blînde și perseverente. Pentru fiecare articulație se folosesc manevre diferite, în funcție de varietatea L. Unele metode de reducere se bazează pe principiul extensiei-contraextensiei, iar altele pe principiul pîrghiei. Pentru a practica o bună reducere ortopedică, trebuie suprimate durerea și contractura musculară. Cu toate că marea majoritate a autorilor recomandă folosirea sistematică a anesteziei, sînt situații în care dotarea serviciului și starea generală a bolnavului obligă la renunțarea la anestezie, mai ales în L. recidivante la bătrîni și tarați. De obicei, în L. articulațiilor mari ale membrului superior, este indicată anestezia generală, iar în L. articulațiilor mari ale membrului inferior rahianestezia. De regulă, în momentul reducerii unei L. recente, se aude un zgomot caracteristic (pîrîitură, frecătură, pocnitură), produs atunci cînd extremitatea osoasă revine la locul său. În L. articulațiilor mici, anestezia locală este suficientă. Tratamentul chirurgical este foarte rar indicat (L. ireductibile sau incoercibile, L. vechi, L. deschise, L. cu complicații vasculonervoase). După reducerea L. pe cale chirurgicală, menținerea extremităților osoase în contact este asigurată prin broșe metalice sau hoban (artrosinteză temporară). Etapa următoare a tratamentului L. traumatice este imobilizarea temporară, riguroasă și neîntreruptă (cca 14—21 zile), pînă la cicatrizarea leziunilor capsuloligamentare, cu mobilizarea metodică și perseverentă a tuturor articulațiilor libere, pe toată perioada imobilizării, pentru a preveni tulburările circulatoare, atrofia musculară și osoasă, ca și redorile articulare. Tratamentul funcțional începe imediat după imobilizare, continuă, se amplifică și se extinde și asupra articulațiilor imobilizate, inclusiv la articulația bolnavă, după suprimarea imobilizării. Tratamentul funcțional de recuperare este precoce, progresiv și perseverent și constă în mișcări active progresive ca forță, durată și amplitudine, fără și cu contragreutăți crescînde. Masajul muscular, tratamentul fizical și gimnastica medicală reprezintă mijloace de recuperare extrem de utile. În L. simplă, recuperarea totală este posibilă în 90—96 la sută din cazuri, iar în L. complicată, în 50—60 la sută din cazuri. În *luxația veche*, au loc procese de cicatrizare, adaptare și consolidare fibroasă, soldate cu ireductibilitate definitivă a L. prin metode ortopedice. S-au descris leziuni ale părților moi articulare, ale părților moi periarticulare și ale extremităților osoase. Clinic, simptomele funcționale sînt discrete sau absente, în vreme ce semnele obiective devin mult mai evidente comparativ cu L. recentă, datorită atrofiei musculare, care face ca extremitățile osoase să fie ușor accesibile examenului clinic. Uneori, apare o neoartroză cu mișcări limitate, iar articulațiile vecine compensează o parte din mobilitatea articulației luxate, astfel încît bolnavul poate folosi membrul bolnav în mod satisfăcător. Prevenirea L. vechi este echivalentă cu tratamentul precoce și corect al L. recente. Tratamentul L. vechi este cu atît mai dificil, cu cît L. este mai veche și modificările structurale mai avansate. În raport cu vîrsta, sexul și profesia bolnavilor, vechimea și tipul L., gradul de readaptare funcțională, de la bun început, se vor separa acele cazuri care beneficiază numai de tratament fizical și funcțional. În perioada de cicatrizare, reducerea ortopedică este posibilă în majoritatea cazurilor, însă ea presupune dislocarea extremității osoase din țesutul fibros de neoformație și repunerea ei în cavitatea articulară, ceea ce se poate realiza prin extensie-contraextensie, sub anestezie generală, sau prin extensie continuă

transscheletică. În cazuri mai vechi, cînd cavitatea articulară este plină cu țesut fibros, este indicat tratamentul chirurgical: artrotomie, excizia țesutului fibros din articulație și excizia capsulei îngroșate, controlul integrității cartilajului diartrodial, repunerea extremității luxate în cavitatea articulară și artrosinteză temporară. Atunci cînd reducerea sîngerîndă nu este posibilă sau nu poate da rezultate bune, întrucît cartilajul articular este distrus, este indicată rezecția articulară artroplastică (hemirezecție sau rezecție totală), cu sau fără interpunere de material biologic (fascia lata, mușchi sau piele). În cazuri bine alese și, mai ales, la membrul inferior, artrodeza în poziție funcțională reprezintă o soluție bună și definitivă. În ultimii ani, s-au perfecționat și se folosesc, mai ales la șold și genunchi, protezele inerte (hemiartroplastie sau artroplastie totală). Orice **L.** care se repetă la aceeași articulație, în urma unui traumatism neînsemnat, se numește *luxație recidivantă*. Pe măsura repetării **L.**, intensitatea traumatismului determinant scade treptat, iar laxitatea capsuloligamentară joacă un rol predispozant deosebit de important. **L.** recidivantă este mai frecventă la tineri, sportivi și militari. Ca sediu, interesează mai frecvent articulația scapulohumerală, articulația femuropatelară, articulația temporomandibulară, articulația trapezometacarpiană etc. **L.** recidivantă nu este sinonimă cu **L.** habituală și nici cu **L.** iterativă. De asemenea, nu trebuie confundată cu **L.** incoercibilă, deoarece aceasta din urmă se reproduce imediat după reducere. **L.** recidivantă trebuie situată la hotarul dintre **L.** traumatică și **L.** patologică, întrucît condiția determinantă rămîne tot traumatismul, dar, pe fondul unor modificări locale dobîndite într-un anumit timp. În **L.** recidivantă se întîlnesc variate modificări ale elementelor articulare și periarticulare: laxitate capsuloligamentară, persistența breșei capsulare, dezinserția capsulei de pe os, atrofia și hipotonia musculară, ruptura sau aplazia fibrocartilajului glenoidal, aplazia osoasă regională etc. În linii generale, simptomatologia este asemănătoare celei întîlnite în **L.** recentă, cu deosebirea că unele semne sînt mai puțin evidente. Durerea este atenuată sau chiar absentă și impotența funcțională relativă. Tumefacția este discretă, echimoza lipsește, iar atrofia musculară importantă. Celelalte semne obiective întîlnite în **L.** traumatică inițială sînt prezente și foarte utile pentru diagnostic. De cele mai multe ori, reducerea luxației recidivante se face cu ușurință și nu rareori fără anestezie. Menținerea reducerii în bandaj sau gips se face însă mai greu și cu ocazia unui nou efort **L.** se reproduce, deoarece leziunile nu mai au tendință spontană la vindecare. Din această cauză, tratamentul chirurgical este indicat în toate cazurile care reclamă impotență funcțională și rezolvarea infirmității lor. S-au propus operații pe părțile moi, operații pe os și operații combinate. Prima grupă de operații se adresează capsulei articulare (capsulorafie, cu sau fără rezecție parțială, plicaturare, sutură „în palton", reinserție capsulară) sau mușchilor periarticulari (miorafie, tenoplastie, translocare tendinoasă, tenodeză). În unele cazuri, operația pe capsulă se asociază cu o operație pe mușchi. De obicei, operațiile pe os urmăresc fie realizarea unei cavități articulare continente, fie realizarea unui obstacol puternic în calea extremității osoase. În primul caz, recidiva este împiedicată prin ridicarea marginii articulare șterse cu ajutorul unor grefoane osoase, care se aplică pe această margine sau se interpun la baza ei după osteotomie incompletă și reclinarea fragmentului marginal (reconstrucția articulară). În al doilea caz, se creează un obstacol osos (proptea sau buteu) la marginea cavității articulare cu ajutorul unui grefon osos implantat și fixat cu material metalic (artroriză). În cazuri mult mai rare este indicată folosirea unei me-

tode combinate, care se adresează atît părților moi, cît și osului. În anumite cazuri și pentru anumite articulații, în funcție și de profesia bolnavului, se poate recurge la artrodeză în poziție funcțională. *Luxația deschisă* este o complicație a L. traumatice recente asupra căreia se insistă pentru a sublinia gravitatea ei și problemele terapeutice deosebite pe care le ridică. Noțiunea de L. deschisă definește acea L. traumatică în care există o comunicare între cavitatea articulară și exterior. Ea este rezultatul unui traumatism extrem de violent. Deși mult mai rară decît L. închisă, ea este localizată mai ales la nivelul articulațiilor superficiale (articulații interfalangiene), articulațiile mari fiind mult mai bine protejate datorită bogatului manșon muscular în care acestea sînt îngropate. În general, elementele principale ce caracterizează o L. traumatică deschisă sînt următoarele: cavitatea articulară comunică totdeauna cu exteriorul, sînt mult mai rare, sînt mult mai grave, necesită tratament chirurgical. Deschiderea L. poate fi realizată din afară înăuntru de către însuși agentul traumatic sau prin căderea tardivă a unei escare profunde sau dinăuntru în afară prin ruperea părților moi produsă de extremitatea osoasă luxată. Din punct de vedere clinic, la semnele de L. traumatică se adaugă semnele unei plăgi articulare. Plaga articulară este mai mult sau mai puțin întinsă, însoțită de hemoragie variabilă, leziuni ale trunchiurilor vasculare importante și chiar leziuni nervoase. Rupturile arterei brahiale la cot și rupturile arterei poplitee la genunchi sînt relativ frecvente și pun foarte grele probleme de tratament. L. deschisă impune un tratament chirurgical de o extremă urgență, care parcurge următoarele etape: toaleta plăgii, reducerea L., sutura planurilor anatomice, imobilizarea regiunii articulare. Toaleta plăgii articulare comportă îndepărtarea corpilor străini, debridare largă, excizia riguroasă a țesuturilor devitalizate pînă în țesut sănătos cu excizia economică a breșei capsulosinoviale. După toaleta plăgii, L. este redusă printr-un procedeu adecvat. Sutura planurilor comportă închiderea completă a capsulei articulare, sutura părților moi subcutanate și a pielii pe drenaj pasiv sau aspirativ. În caz de lipsă cutanată, se va aplica o grefă de piele despicată după 10—14 zile, sub protecție de antibiotice. Dacă plaga este tratată precoce și nu pune probleme deosebite, se poate face imobilizarea în eșarfă, bandaj, aparate gipsate sau atele metalice. În L. deschise ale articulațiilor mari, membrul respectiv va fi imobilizat în aparat gipsat cu fereastră, prin care se supraveghează plaga, se suprimă drenajul, se urmărește evoluția plăgii și se efectuează pansamentele. În caz de suprainfecție, este indicată puncția articulară, antibioterapia locală și generală și imobilizarea riguroasă a segmentului respectiv. În artrita acută, se practică artrotomia largă de drenaj sau se preferă tot puncția articulară cu antibioterapie locală și generală. În caz de osteoartrită și pericol de septicemie, se recurge la rezecția extremităților osoase sau amputație de necesitate.

Luxația acromio-claviculară, produsă mai ales la tineri după o cădere pe umăr (contractură violentă a trapezului și sternocleidomastoidianului), are aspecte anatomopatologice diferite (subluxație — capsula acromio-claviculară ruptă, iar ligamentele sînt intacte; L. completă — ruptura capsulei și ligamentelor coraco-claviculare conoid și trapezoid, cu deplasarea claviculei în sus și înafară), iar accidentatul acuză dureri la nivelul umărului; examenul clinic evidențiază „semnul clapei de pian" (L. completă). Menținerea suprafețelor articulare după reducere este foarte dificilă. În subluxația recentă se indică bandajul tip Desault pentru două săptămîni sau bandaj cu leucoplast (tip Robert Jones) pentru trei săptămîni. În L. completă recentă, se indică sindesmopexia coraco-claviculară (reducerea dislocației cu o bandă din părțile moi — Gosset)

și artrosinteza acromioclaviculară (fixare cu șurub, cui, sîrmă, broșe, hoban). În cazurile vechi, cu dureri, se indică rezecția porțiunii externe a claviculei (Gurd—Mumford) și artrosinteză cu broșe sau osteotomia vîrfului coracoidei și reinserția pe claviculă cu un șurub (Dewar—Barrington).

Luxația cotului, deplasarea oaselor antebrațului față de humerus sau deplasare izolată a radiusului și cubitusului. Pot fi anterioare, posterioare, interne sau externe. Cele mai frecvente sînt cele posterioare; se produc prin cădere pe podul palmei cu antebrațul în hiperextensie și supinație (cu palma în sus); se rupe inițial ligamentul colateral intern, apoi cedează și ligamentul colateral extern și mușchiul anconeu. Bolnavul acuză dureri vii la nivelul cotului, unde se constată deformare locală și impotență funcțională absolută; acesta își susține antebrațul bolnav cu mîna sănătoasă, iar antebrațul scurtat face cu brațul un unghi de 120°. Apariția hematomului și edemului local determină aspectul globulos. Triunghiul Nélaton format de proeminențele osoase (vîrf olecran, epicondil medial și epicondil lateral) și care în mod normal este cu vîrful în jos, este inversat. Este obligatoriu a se cerceta eventualele tulburări neuro-vasculare periferice. Examenul radiografic este necesar pentru a evidenția eventualele fracturi asociate. Diagnosticul diferențial se face cu fractura supracondiliană de humerus (triunghiul Nélaton nu este inversat) sau fracturi parcelare ale oaselor cotului. Se poate însoți de complicații imediate (fractura apofizei coronoide, capului radial, olecranului, epitrohleei; leziuni ale arterei humerale cu absența pulsului la artera radială; leziuni ale mușchilor cubital sau radial) sau tardive (artroza, osteomul muscular, sindromul ischemic Volkmann). Reducerea L. se face de urgență, sub anestezie, printr-o tracțiune în ax a antebrațului asociată cu o flexie și o împingere înainte a olecranului; se imobilizează apoi în eșarfă sau pe atelă gipsată pentru 10—15 zile. În L. deschisă se practică toaleta locală, reducerea L., închiderea articulației, imobilizare gipsată și administrare de antibiotice. Absența pulsului periferic și după reducere indică intervenția chirurgicală. Leziunile nervoase impun intervenție chirurgicală tardivă, iar osteomul maturizat se extirpă. Redoarea posttraumatică necesită uneori alungirea părților moi, capsulectomie, rezecția de cap radial sau rezecția artroplastică. L. ante-

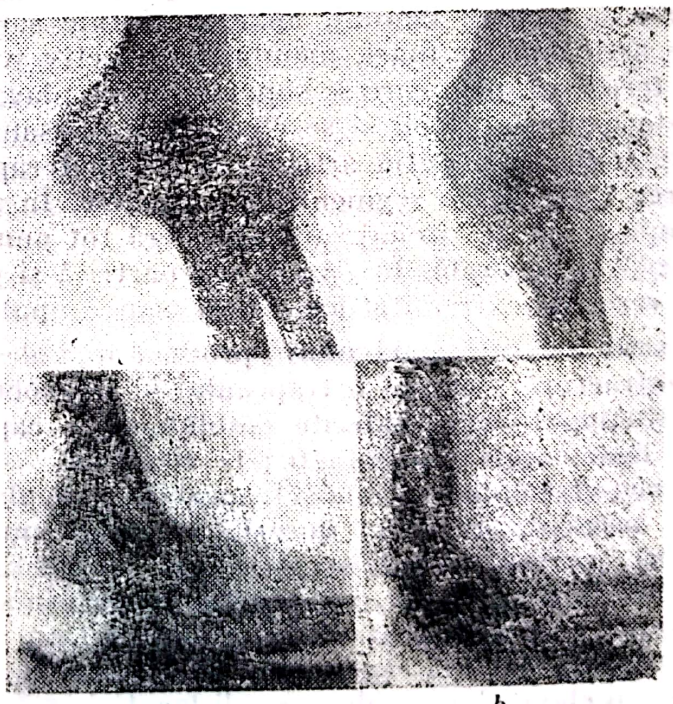

Fig. 86. Luxație postero-externă a cotului:
a — aspect radiografic de față și de profil înainte de reducere;
b — aspect radiografic de față și de profil după reducere ortopedică.

a *b*

rioară a cotului presupune existența unei fracturi a olecranului, unei agenezii olecraniene sau a unei laxități articulare mari. Bolnavul acuză dureri vii, prezintă o flexie a cotului, iar la palpare se percepe foseta olecraniană și proeminența în „scară". Manevrele de reducere, executate sub anestezie, sînt inverse producerii **L.**; se imobilizează apoi pe atelă gipsată pentru 2—3 săptămîni. Fractura asociată a olecranului impune osteosinteza → *fractura olecranului*). **L.** externe și interne ale cotului sînt rare; reducerea este ușoară și se realizează prin tracțiune pe antebraț și împingerea cotului dinăuntru sau din afară. Capul radial se poate luxa înainte, înapoi, în afară sau în jos. Reducerea **L.** se face prin compresiune digitală asupra capului radial luxat, apoi se imobilizează în aparat gipsat pentru 15—20 zile cu cotul flectat la 90°. Cele două oase ale antebrațului se pot luxa și divergent în sens antero-posterior sau în sens transversal. O **L.** veche devine inveterată, cu formarea unei neoartroze pe fața posterioară a extremității inferioare a humerusului, umplerea cavității articulare cu țesut fibros, retracția ligamentelor și mușchilor. Abstenția chirurgicală în acest caz este indicată la bătrîni sau în caz de anchiloză la un muncitor manual. Se indică intervenția chirurgicală la bolnavii cu o musculatură bună și capabili de a urma o reeducare sistematică (calea de abord Campbell — transtricipital — emondaj articular, alungirea tendonului tricepsului; transpoziția nervului cubital); uneori, se practică rezecția artroplastică de cot și interpoziție musculo-aponevrotică, cu recăpătarea mobilității, dar pierderea forței. **L.** recidivantă a cotului este rară și impune transpoziția inserției mușchiului biceps pe apofiza coronoidă sau buteu osos. (fig. 86).

Luxația genunchiului, luxație foarte gravă, de obicei, rară. Se produce prin traumatism direct sau, mai rar, indirect. Se deosebesc **L.**: anterioară (cea mai frecventă; ruptura capsulei, ligamentelor încrucișate, mușchilor gemeni, elongații nerv sciatic; platoul tibial înaintea condililor femurali), posterioară (platoul tibial deplasat posterior și amenințînd pachetul vasculo-nervos popliteu; leziuni importante ale ligamentelor colaterale) sau laterală (rară; incompletă frecvent; leziuni ale ligamentelor încrucișate și colaterale, fără leizuni ale manșonului capsulo-muscular posterior; **L.** externă a rotulei; interpoziție de părți moi — reducere dificilă). Bolnavul acuză dureri vii și impotență funcțională absolută, prezintă deformare evidentă a genunchiului (ridicătură cu depresiune subjacentă în **L.** anterioară; deformare globală, cu gamba în extensie și aspect din profil de „baionetă", în **L.** posterioară; deformare „în baionetă" a genunchiului privit din față, în **L.** laterală; genunchi flectat și picior în rotație externă, iar gamba poate fi dusă în abducție la unghi drept, în **L.** externă; aspect invers în **L.** internă). Pot apărea complicații vasculare (**L.** posterioară — paloare, răcire, dispariția pulsului la arterele pedioasă și tibială posterioară), nervoase (nervul sciatic — **L.** anterioară — parestezii, hipoestezie, dureri pe traiectul nervului). Se va diferenția de: fractura condililor femurali, fractura platoului tibial, fractura rotulei. Reducerea **L.** se face de urgență prin: a) tracțiune lentă a tibiei pe femur, concomitent cu o flexie progresivă a gambei și o presiune manuală pe proeminența tibială — **L.** anterioară; b) flectarea gambei pe coapsă și tracțiune a gambei înainte — **L.** posterioară; c) la bolnavul în decubit lateral, cu genunchiul și șoldul flectat, se împinge tibia și rotula intern concomitent cu mișcări de rotație internă și externă aducînd gamba în extensie — **L.** externă; sau manevre inverse — **L.** internă. Reducerea este urmată de imobilizare în aparat gipsat în ușoară flexie pentru 20—30 zile, urmată de recuperare activă. Tratamentul chirurgical este indicat în **L.** complicată.

Scanned with OKEN Scanner

Luxația gleznei (tibio-talică sau tibio-astragaliană) și a oaselor piciorului, maladie rară, ce interesează articulația tibio-astragaliană, astragalo-calcaneană, mediotarsiană, tarso-metatarsiană, metatarso-falangiană.

Luxația tibio-astragaliană, foarte rară, se produce prin torsiune și abducție violentă, de regulă deschisă, exteriorizată clinic ca o deformare importantă a gleznei. Se cunosc două tipuri : posterioară (pilonul tibial se deplasează îndărăt) și anterioară-internă sau externă (rară). Pot apărea complicații imediate (leziuni vasculo-nervoase ; ireductibilitate) sau tardive (necroză cutanată prin compresiune, artroză). Reducerea se efectuează de urgență și este urmată de imobilizare în aparat gipsat timp de 30 zile ; în cazurile vechi, se indică artrodeza tibio-tarsiană.

Luxația astragalului (enucleerea), excepțională, produsă printr-o flexie plantară — inversiune brutală a piciorului, cu expulzarea astragalului pe fața dorsală a piciorului. Complicația este necroza ischemică. Reducerea se face de urgență prin tracțiune bipolară și manevre manuale de repunere, după care se imobilizează în aparat gipsat timp de 60 zile. Cazurile vechi beneficiază de reducere sîngerîndă și artrodeză tibio-tarsiană.

Luxația subastragaliană este o L. a piciorului față de astragal : înainte, înapoi, înăuntru sau în afară. Se reduce de urgență ortopedic sau chirurgical și se imobilizează în aparat gipsat pentru 30 zile.

Luxația mediotarsiană este o deplasare plantară sau dorsală a tarsului anterior în urma torsiunii piciorului hiperflectat. Se reduce de urgență și se imobilizează în aparat gipsat.

Luxația metatarsienelor, rară, poate fi totală sau izolată, produsă prin hiperflexie plantară și torsiune tarsometatarsiană, piciorul fiind blocat. Reducerea ortopedică sau chirurgicală este urmată uneori de fixare cu broșe sau șuruburi. L. veche impune reducerea-artrodeză. În general, atît L. recentă cît și L. veche sînt foarte greu de redus și menținut.

Luxația degetelor, excepțională, se produce prin hiperflexie dorsală, cu interpunerea fibrocartilajelor glenoidiene și sesamoidelor între falanga bazală și capul metatarsianului împiedicînd reducerea. Reducerea este ortopedică sau chirurgicală (cazuri vechi; rezecția bazei falangei).

Luxație recidivantă a cotului, leziune excepțională, caracterizată prin producerea L. după traumatisme minime. Radiografic se constată aplatizarea fosetei semilunare. Tratamentul este ortopedic (imobilizare cu cotul la 90°) sau chirurgical (plicatura capsulei anterioare și plastia ligamentelor colaterale; plastie cu o langhetă detașată din tendonul bicepsului și fixată pe apofiza coronoidă; tunel osos deasupra fosetei olecraniene prin care se trec două langhete tendinoase: una din triceps ce se trece anterior și se fixează pe tendonul bicepsului, iar alta din tendonul bicepsului ce se trece posterior și se fixează pe tendonul tricepsului).

Luxație scapulo-humerală, cea mai frecventă L. la adulți, favorizată de anumite condiții anatomo-funcționale (disproporția suprafețelor articulare, sistem capsulo-ligamentar slab, mobilitate articulară mare) și prezentînd mai multe varietăți: antero-internă (cea mai frecventă; produsă în urma unei lovituri la partea posterioară a umărului sau după o cădere cu brațul depărtat de trunchi în rotație externă și dus înapoi; bolnavul prezintă semnul „epoletului", cu prezența capului humeral în axilă, iar adducția brațului este imposibilă — semnul abducției elastice Berger —), extracoracoidiană, intracoracoidiană, subclaviculară, antero-inferioară, posterioară. Examenul radiografic este necesar pentru stabilirea diagnosticului și leziunilor osoase asociate.

a *b*

Fig. 87. Luxație scapulo-humerală dreaptă, varietatea subcoracoidiană: *a* — aspect radiografic de față înainte de reducere; *b* — aspect radiografic de față după reducere ortopedică.

Complicațiile pot fi: osoase (fractura trohiterului, fractura omoplatului — glenei, fractura gîtului humeral), vasculare (leziuni ale vaselor axilare), L. veche (peste două săptămîni) — greu reductibilă prin: cicatrizarea rupturii capsulomusculare, umplerea glenei omoplatului cu țesut fibros, retracția mușchilor periarticulari), artroza scapulohumerală (limitarea mișcărilor brațului). Reducerea L. trebuie efectuată de urgență. Se cunosc mai multe procedee de reducere: procedeul von Arlt (bolnavul pe scaun cu spătar înalt a cărui margine intră în axilă; tracțiune continuă în jos a antebrațului); procedeul Hipocrate (tracțiunea membrului superior, iar cu călcîiul se împinge în axilă capul luxat), procedeul Mothes (se fixează trunchiul pe masă; tracțiunea brațului în abducție progresivă și se împinge capul humeral spre cavitatea glenoidă), procedeul Kocher (patru timpi: a) adducția cotului la corp, cotul fiind menținut flectat la 90°; b) rotația externă a brațului pînă într-un plan paralel cu planul patului; c) adducția cotului în continuare peste torace, către linia mediană și apoi d) rotația internă bruscă a brațului cu ducerea mîinii pe umărul opus). În cazurile vechi se preferă abstenția chirurgicală (bătrîni, tarați) sau artrodeză scapulo-humerală în poziție funcțională. (fig. 87).

Luxație scapulo-humerală recidivantă, complicație a L. traumatice (uneori, în contextul unei anomalii a umărului), avînd drept cauze: traumatismul (repetare; traumatism mic sau mișcare de abducție, rotație externă și retroducție a brațului; tratament incomplet inițial deoarece traumatismul a determinat ruperea sau decolarea bureletului glenoidian și ruptura capsulară ce ușurează reproducerea L., malformație osoasă congenitală sau dobîndită (ancoșe pe fața posterolaterală a capului humeral prin tasarea țesutului spongios și care se agață de marginea anterioară a glenei în mișcarea de rotație externă — abducție cu deplasarea capului humeral prin angrenare — Malgaigne; deformarea „în toporaș" a capului humeral — Bazy; micșorarea cavității glenoide și ștergerea marginii anterioare) sau dezechilibrul mușchilor periarticulari (dezechilibru în favoarea mușchilor rotatori externi —

Dickson, De Palma). De obicei, L. se produce după o simplă mișcare sau după un traumatism minor, uneori cu senzație de resort și blocaj fugace (sindromul bureletului — Trillat; burelet rupt „în miner de găleată" și interpus între suprafețele articulare). Examenul radiografic trebuie efectuat din față (cu brațul în rotație internă), în rotație externă și în poziție axială. Tratamentul este numai chirurgical; cel profilactic constă în imobilizarea brațului, după prima reducere, cel puțin două-trei săptămîni. Se pot executa intervenții chirurgicale pe părți moi (mutarea tendonului subscapular mai înafară, pe trohiter — Matti — Magnuson-Stack, cu imobilizarea membrului superior timp de 4 săptămîni; scurtarea capsulei și a mușchiului subscapular prin sutură „în palton" — Putti-Platt; reinserția bureletului — Bankart) sau pe os (realizare de obstacole osoase la partea anterioară a articulației folosind apofiza coracoidă, glena humerală; alungirea osteoplastică a apofizei coracoide cu grefon tibial sau costal — Oudard, Wilmoth, Lenormant; artroriză anterioară prin plasarea unui grefon osos ca o pană la partea anterioară a glenei scapulare — Eden, Hybinette).

Luxație sterno-claviculară, L. rară, produsă în urma unui traumatism puternic al umărului, capătul intern al claviculei deplasîndu-se înainte și în jos, mai rar, retrosternal sau suprasternal. Pot fi incomplete sau complete (ruptura ligamentului costo-clavicular și a meniscului intraarticular, împiedicînd reductibilitatea) și se încadrează în trei grade anatomo-clinice: gradul I (entorsa acromio-claviculară), gradul II (ruptura ligamentelor sternoclaviculare cu subluxație) și gradul III (ruptura ligamentelor sternoclaviculare și a ligamentelor costo-claviculare cu L.). Bolnavul acuză dureri și prezintă o proeminență la nivelul capătului intern clavicular. Diagnosticul este confirmat și de examenul radiografic de față și din profil. Tratamentul entorsei, subluxației sau L. stabile este ortopedic; reducerea se face prin presiune manuală directă concomitent cu ducerea umărului în sus și în afară; menținerea reducerii se realizează prin bandaj gipsat în „8" pentru 4 săptămîni. L. instabilă, cu tulburări funcționale, beneficiază de tratament chirurgical: reducere sîngerîndă, fixare cu 1—2 broșe și imobilizare în bandaj pentru 2—3 săptămîni. L. veche, cu tulburări funcționale necesită uneori extirparea subperiostală a extremității claviculare interne.

Luxația tendonului gambierului posterior, L. extrem de rară, caracterizată prin sărirea tendonului peste maleola internă în urma unei flexii dorsale puternice a piciorului, concomitent cu o inversiune forțată a sa. Tratamentul este chirurgical.

Luxația tendoanelor peronierilor laterali, L. produsă printr-o mișcare bruscă de abducție a piciorului, caracterizată prin sărirea anterioară a tendoanelor peronierilor laterali, peste maleola externă. Tratamentul este chirurgical cu confecționarea unui tunel retromaleolar, urmat de imobilizare gipsată pentru 30—45 zile, cu piciorul în eversiune.

Luxația traumatică a rotulei, L. rară, produsă prin traumatism direct sau indirect, deosebindu-se mai multe forme anatomo-clinice (laterală externă — cedarea aripioarei rotuliene mediale, cu basculare a rotulei în jurul marginii interne cu o rotație de 90°; orizontală inferioară, cu deplasarea rotulei în spațiul femuro-tibial; orizontală superioară, cu deplasarea vîrfului rotulei în interlinia articulară). Bolnavul acuză dureri vii, cu senzație de cracment, membrul inferior este în extensie ireductibilă, genunchiul apare lărgit antero-posterior, iar rotula se palpează în afara trohleei femurale; în L. externă completă, gamba se fixează în ușoară flexie, iar rotula se palpează pe fața cutanată a condilului extern. În L. verticală, se percepe o creastă pe partea

externă, la palpare constatîndu-se că este rotula situată cu suprafaţa articulară în afară. Prezenţa unei proeminenţe orizontale la partea anterioară a articulaţiei cu cvadricepsul întins suprajacent ca o coardă indică o L. orizontală superioară sau inferioară (creasta rotuliană jos situată, fixată ferm între tibie şi femur). Uneori L. este ireductibilă (externă completă), incoercibilă (rotula se deplasează imediat după reducere, datorită laxităţii aripioarei interne) sau recidivantă (reprodusă de un traumatism minim; genu valgum accentuat, atrofie a buzei condilului extern sau o inserţie externă a ligamentului rotulian). Reducerea L. se face prin manevre manuale concomitent cu flexia coapsei pe bazin sau în cazul L. ireductibile se intervine chirurgical (secţionare temporară a ligamentului rotulian); acelaşi tratament chirurgical în L. habituală: operaţia Roux (transpoziţia medială a inserţiei ligamentului rotulian); operaţia Ali—Krogius—Lecène (capsulo-mioplastie).

Luxaţia traumatică a şoldului, L. frecventă, produsă prin mecanism indirect (lovitură violentă în axul coapsei ce se află în flexie şi adducţie — accident de circulaţie; traumatism dinapoi înainte — surpări în mine; traumatism în axul coapsei aflată în abducţie) prin migrarea capului femural printr-o breşă capsulară. După poziţia capului femural luxat, se deosebesc L. anterioare (ilio-pubiană cu capul fixat sub muşchiul psoas iliac şi întinzînd nervul crural; obturatoare cu capul înaintea găurii obturatoare, pe faţa externă a muşchiului obturator extern) şi L. posterioare (iliacă, cu capul în fosa iliacă externă, ligamentul în „Y" al lui Bertin fiind intact, dar muşchiul obturator intern rupt; ischiatică, cu capul la spina sciatică şi obturatorul intern încercuind gîtul femural anterior). Bolnavul prezintă dureri vii în regiunea şoldului, impotenţă funcţională absolută a membrului inferior, atitudine vicioasă (în rotaţie externă şi abducţie — L. anterioară, sau în rotaţie internă şi adducţie — L. posterioară). Capul femural luxat se poate palpa uneori la nivelul ischionului, fosei iliace externe, regiunii pubiene, iar marele trohanter este ascensionat, găsindu-se deasupra liniei Nélaton—Roser. Complicaţiile pot fi imediate (compresiunea nervilor obturator şi crural, elongaţia nervului mare sciatic, comprimarea vaselor femurale, retenţie de urină, fracturi ale sprîncenei cotiloide, ale acetabulului sau ale femurului) sau tardive (necroza capului femural, artroza coxo-femurală, osificările posttraumatice, L. recidivantă). Se va diferenţia de: entorsa şoldului (mişcări posibile), fractura gîtului femural. Examenul radiografic precizează diagnosticul. Tratamentul este o urgenţă şi constă în reducerea imediată parcurgînd drumul invers al producerii L. şi aducînd astfel capul femural în cavitatea cotiloidă: sub anestezie, cu bolnavul aşezat în decubit dorsal, un ajutor imobilizează bazinul cu ambele mîini, iar medicul apucă cu o mînă coapsa deasupra genunchiului şi cu cealaltă gamba şi flectează progresiv coapsa pe bazin pînă la un unghi de 90°, exercitînd o tracţiune verticală de jos în sus pînă ce se simte reducerea L. printr-un declic brusc. După reducere, se recomandă extensie continuă sau imobilizare gipsată timp de 45 zile, cu mers la 30 zile. Fractura cotilului asociată L. impune prelungirea extensiei continue sau intervenţia chirurgicală: reducere sîngerîndă şi fixare metalică; degajarea nervului sciatic eventual comprimat. (fig. 88).

Luxaţiile mîinii, L. ale mîinii ce includ L. carpului, L. carpo-metacarpiene şi L. interfalangiene.

Luxaţia oaselor carpului, cea mai frecventă, se produce între cele două rînduri de oase carpiene, dislocîndu-se rîndul scafoid — semilunar — piramidal de rîndul trapez — trapezoid — os mare — os cu cîrlig, uneori cu o L. peri-

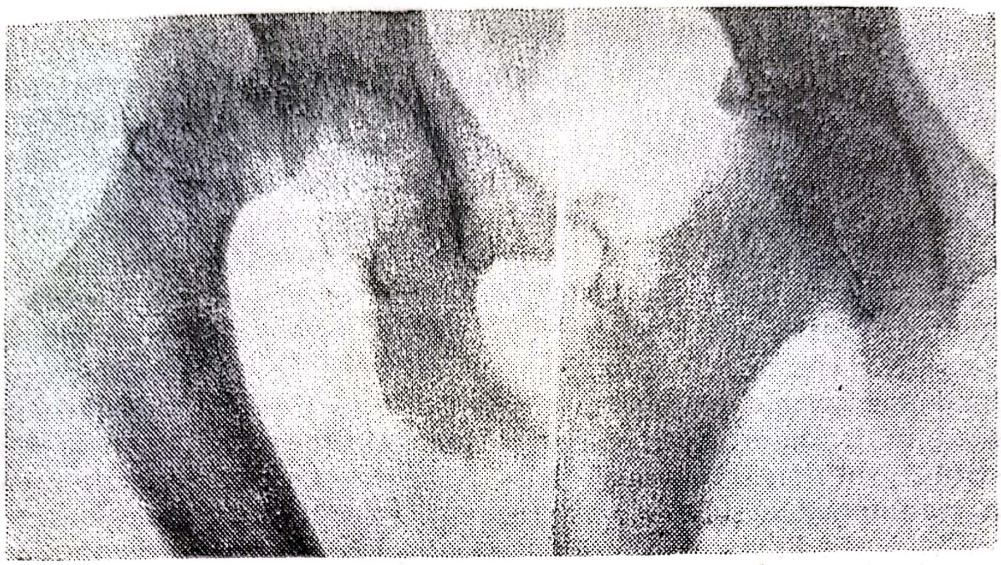

a *b*

Fig. 88. Luxație posterosuperioară de șold drept:
a — aspect radiografic de față înainte de reducere; *b* — aspect radiografic de față după reducere ortopedică.

lunară a carpului. Se produce prin cădere pe mîna flectată forțat. Bolnavul acuză dureri vii, are mîna tumefiată, imobilă, cu degetele în semiflexie, cu axul antebrahiometacarpian deviat anterior sau posterior. Examenul radiografic precizează diagnosticul și evidențiază leziunile osoase asociate. Reducerea se obține prin tracțiune în ax a mîinii și manevre manuale inverse mecanismului de producere; se imobilizează pe atelă gipsată pentru 4—5 săptămîni. Uneori este necesară reducerea sîngerîndă prin abord dorsal.
Luxația izolată a semilunarului este cea mai frecventă, se produce prin cădere pe mîna cu carpul hiperextins, ruperea ligamentelor radiolunare și scafolunare, cu proiectarea anterioară a semilunarului; intervenția chirurgicală se indică întotdeauna (repunere, extirpare sau proteză).

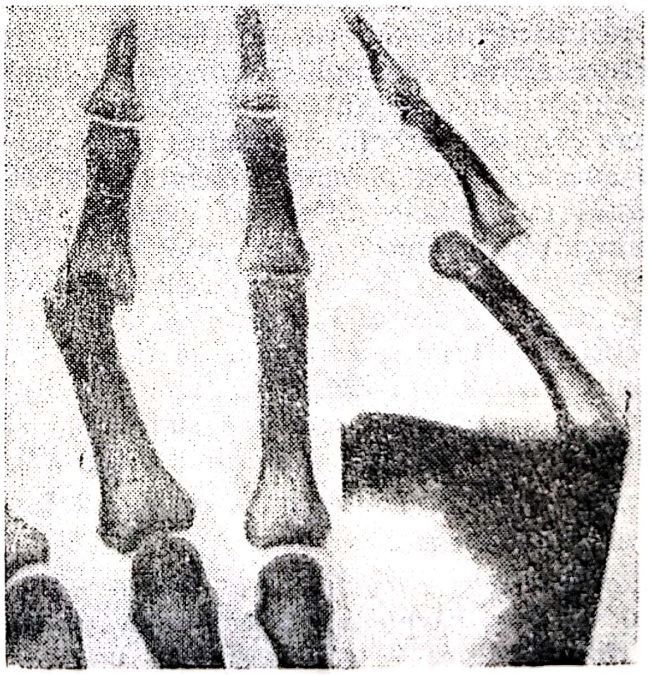

Fig. 89 Luxație interfalangiană proximală de medius (aspect radiografic de față și de profil înainte de reducere ortopedică).

Luxația metacarpo-falangiană se reduce prin extensie și compresiune digitală, apoi se imobilizează pe atelă în flexie, pentru 2—3 săptămîni. Reproducerea L. după reducere impune intervenția chirurgicală (abord lateral).
Luxația interfalangiană beneficiază de reducere prin tracțiune în ax și compresiune digitală, urmată de imobilizare pe atelă gipsată în flexie de 50° pentru 3 săptămîni; în caz de ireductibilitate se intervine chirurgical (abord lateral, repunere, iar capsula nu se suturează).
Luxația dorsală a metacarpianului I cu fractură bazală, fragmentul intern al bazei fracturate rămînînd atașat articulației trapezo-metacarpiene, constituie fractura — L. Bennett; intervenția chirurgicală se impune datorită instabilității după reducerea ortopedică (abord carpian volar și osteosinteză cu broșă fină a bazei falangei; imobilizare pentru 30 zile). (fig. 89).

Scanned with OKEN Scanner

M

MALADIA VAN NECK-ODELBERG (osteocondrita ischiopubiană), afecțiune degenerativ-inflamatorie. Beneficiază de fizioterapie, calciterapie și, în formele rebele, de tratament chirurgical (foraje).

MALADIA LOBSTEIN (aperiostoplazie, osteomalacie congenitală, osteogeneză imperfectă tardivă, fragilitatea esențială a oaselor, boala scleroticelor albastre, osteopsatiroza), osteodistrofie caracterizată prin fracturi multiple datorită fragilității oaselor și otoscleroză cu colorație albastră a scleroticelor ochilor.

MALADIA VROLIK (osteogeneză imperfectă congenitală, displazie congenitală a oaselor, rahitism foetal), osteodistrofie a nou-născutului, caracterizată prin fracturi multiple cu calusuri consecutive vicioase, surditate progresivă, colorație albastră a scleroticelor ochilor.

MALADII DE SUPRAÎNCĂRCARE (tezaurizmoze), boli de acumulare (von Gierke), dismetabolice, depozitele anormale de substanțe intermediare ale metabolismului glucidic și lipidic cu localizări în diferite regiuni: subcutanat, periarticular, tendoane (boala Nieman Pick, boala Gaucher, boala Hand Schüller-Cristian).

MALFORMAȚII CONGENITALE ALE APARATULUI LOCOMOTOR → DIFORMITĂȚI CONGENITALE

Malformație congenitală a axisului, malformație ce interesează în general apofiza odontoidă. Este de cinci tipuri: 1) persistența cartilajului de creștere neosificat la baza apofizei; 2) hipoplazia apofizei odontoide; 3) agenezia bazei; 4) agenezia dintelui și hipoplazia bazei; 5) lipsa completă. Se pot produce dislocări atlanto-axoidiene, cu compresiuni bulbare secundare. Radiografic, creșterea spațiului articular dintre apofiza odontoidă și arcul anterior al atlasului peste 2—3 mm (radiografia din profil) denotă o instabilitate a regiunii, ceea ce impune intervenția chirurgicală profilactică de fixare a atlasului pe axis.

Malformație congenitală tibio-tarsiană, malformație descrisă de Volkmann (1873). Se caracterizează prin subluxația laterală a piciorului datorită unei hipoplazii a epifizelor distale ale oaselor gambei. Se asociază cu diferite poziții vicioase ale piciorului în valg, echin sau valg-echin.

MEDICINĂ FIZICĂ, ramură a medicinii ce cuprinde totalitatea mijloacelor fizice folosite în scopul recuperării medicale (balneoclimatologice, fizioterapice, masajele, gimnastica medicală, ergoterapia). → *Recuperare*

MEGALODACTILIE, malformație congenitală cu hipertrofia unuia sau a mai multor degete. Se prezintă sub două forme clinice: hipertrofia regulată (dezvoltare egală a scheletului și părților moi) și hipertrofie neregulată (scheletul este normal, țesutul celular subcutanat fiind hipertrofiat prin proli-

ferare limfangiomatoasă sau neurofibromatoasă). Clinic, se constată aspectul de „deget de uriaș" sau un deget ca un cîrnat, cu șanțuri de strangulare și tumorete alungite și moi la palpare, iar mișcările sînt limitate. Examenul radiografic evidențiază hipertrofia importantă a falangelor și un metacarpian normal dezvoltat. Tumoretele se formează prin hiperplazia capilarelor sanguine și a vaselor limfatice sau printr-o proliferare neurofibromatoasă. Deformația mare, cu tulburări de prehensiune, necesită tratament chirurgical (rezecția masei tumorale fibroase și a trunchiurilor nervoase groase și răsucite, împreună cu tegumentele în exces; sacrificarea unei porțiuni din deget în formele regulate).

MELOREOSTOZĂ, malformație congenitală (descrisă de Léri și Joanny, 1922), interesînd ambele sexe. Se caracterizează clinic prin: inegalitate de lungime a membrelor inferioare, deformații diferite (picior strîmb, genu valgum), limfedem, sclerodermie, hemangioame, anevrisme arterio-venoase, nevi vasculari, pigmentări cutanate. Radiologic se constată pete sau benzi de condensare osoasă orientate paralel cu axul osului, dînd aspectul de ceară de lumînare care se scurge. Tratamentul se adresează deformațiilor osoase, deviațiilor de ax ale membrelor sau comprimărilor nervoase.

„MEMBRUL-FANTOMĂ", percepere indoloră sau dureroasă a unei părți a membrului amputat sau a acestuia în întregime. Apare de obicei sistematic la adult și devine uneori obsedantă.

MENISC INELAR, malformație cu prezența unui menisc sub forma unui disc complet, perforat în centru. Tratamentul este chirurgical.

MENISC INFANTIL, malformație cu persistența între coarnele meniscului intern a unei benzi fibroase, în formă de M, dezvoltată de la marginea internă a meniscului. Tratamentul este chirurgical.

MENISC ÎN VIRGULĂ (Middelton), malformație rezultată prin modelare excesivă în cursul lunii a V-a intrauterine, cu resorbția excesivă a cornului anterior.

MENISC ÎN VIRGULĂ RĂSTURNATĂ (Ficat), malformație manifestată prin dezvoltarea excesivă a cornului posterior.

MERALGIE PARESTEZICĂ (Roth) (sindrom de compresiune a nervului cutanat femural lateral), afecțiune caracterizată prin dureri și parestezii supărătoare pe teritoriul acestui nerv. Dacă nu cedează la fizioterapie, se intervine chirurgical.

METASTAZE OSOASE (tumori osoase secundare), leziuni frecvente care apar în evoluția unei tumori maligne cunoscute sau ca manifestare inițială în cadrul unei tumori viscerale inaparentă clinic. Se dezvoltă din celule tumorale maligne plecate din focarul tumoral primitiv, celule care se fixează și se înmulțesc în diverse segmente scheletice. La rîndul lor, celulele tumorale din metastaze pot migra la distanță dînd alte metastaze (tumori terțiare). De la bun început, trebuie subliniate două aspecte: a) M.O. poate reprezenta unica manifestare a unei tumori maligne inaparentă clinic și b) apariția metastazelor are loc în faze evolutive avansate ale unei tumori primare. Răspîndirea celulelor tumorale în organism se poate produce pe mai multe căi: a) extinderea locală a tumorii primare (modul infiltrativ sau prin continuitate), ca în tumorile feței (extinse la maxilul facial), tumorile cavității bucale (extinse la mandibulă), tumorile de sîn (extinse la arcurile costale), epiteliomul cutanat primitiv (extins la oasele lungi învecinate) etc.; b) diseminarea la distanță (98% din cazuri) prin fragmente tumorale microscopice desprinse din tumoarea primară și răspîndite pe cale sanguină sau limfatică (embolii

tumorale) sau prin fragmente tumorale desprinse din tumoarea primară, care cad libere în cavități sau fante tisulare, unde se fixează și produc tumori secundare (pleură, peritoneu, intestin, bronhii, canal rahidian etc.). **M.O.** sînt, de regulă, rezultatul unei implantări hematogene de celule tumorale în măduva osoasă. Întrucît sîngele care poartă celulele neoplazice traversează circulația pulmonară, se vor căuta metastaze pulmonare în orice tumoare primară sau orice altă metastază. În mecanismul de formare a **M.O.** hematogene se disting mai multe căi de diseminare. a) În tipul hematogen sau hematodinamic, trecînd prin filtre capilare succesive de gradul unu, doi și trei, celulele tumorale mobilizate dintr-un carcinom sau sarcom produc metastaze de gradul unu, doi sau trei în organele eferente. Se cunosc trei tipuri de metastazare: tipul venei pulmonare, tipul venei cave și tipul venei porte. **M.O.** sînt metastaze de gradul unu (35—40%) în tipul venei pulmonare (tumoră primitivă: cancer bronhopulmonar), metastaze de gradul doi (25%) în tipul venei cave (tumori primitive extradigestive: cancer tiroidian, cancer prostatic, cancer uterin, cancer mamar, hipernefrom, seminom; cancer hepatic) și metastaze de gradul trei (7%) în tipul venei porte (tumori primitive digestive, cu excepția cancerului hepatic); b) În tipul electiv, metastazele se dezvoltă din celule tumorale izolate care traversează filtrele capilare și se opresc numai în țesuturi cu structură asemănătoare organului din care au plecat. Se cunosc: *tumori de tip măduvă osoasă* (atît tumora primitivă, cît și metastazele sînt localizate în măduva osoasă: plasmocitom medular, plasmocitom extramedular, reticulosarcom Ewing), *tumori de tip limfatic* (tumoarea primară și metastazele sînt localizate în țesuturile limfoide: limfosarcom, sarcom cu celule rotunde) și *tumori de tip reticuloendotelial* (tumora primară este situată în măduva osoasă, țesutul limfatic sau țesutul cromafin, iar metastazele în țesutul reticuloendotelial: leucemia mieloidă, leucemia limfoidă, simpatogoniom, reticulosarcom). Melanomul malign are un tip de metastazare cu totul particular. Diseminarea limfatică este puțin probabilă în apariția diverselor metastaze. Ca incidență, metastazele scheletice sînt mult mai frecvente decît tumorile primare ale osului, afectează ambele sexe, interesează mai ales vîrstele înaintate și sînt deseori multiple. Se dezvoltă în acele zone scheletice, în care măduva conjunctivă este bogat vascularizată sau măduva hematopoetică este bine dezvoltată. Localizarea mai frecventă se face pe oasele trunchiului (coloana vertebrală, cel mai des în segmentul lombar și mai rar în segmentele toracal și cervical, bazin, stern, coaste), oasele membrelor (extremitatea proximală a humerusului și femurului), cutia craniană. Foarte rar se dezvoltă metastaze pe extremitatea distală a oaselor membrelor. Frecvența **M.O.** variază în raport cu tumora primară. În ordinea descrescîndă, sînt menționate neoplasmele: mamar, prostatic, tiroidian, bronhopulmonar, uterin, renal, cutanat, digestiv (esofagian, faringian, gastric, de căi biliare). Se remarcă frecvența crescîndă a metastazelor de cancer renal, metastaze întîlnite, de regulă, în oasele lungi și care, la adult, simulează tumorile primare. S-a observat, de asemenea, localizarea „preferențială" a metastazelor plecate dintr-o anumită tumoră primitivă. Astfel, metastazele vertebrale și ale bazinului sînt produse

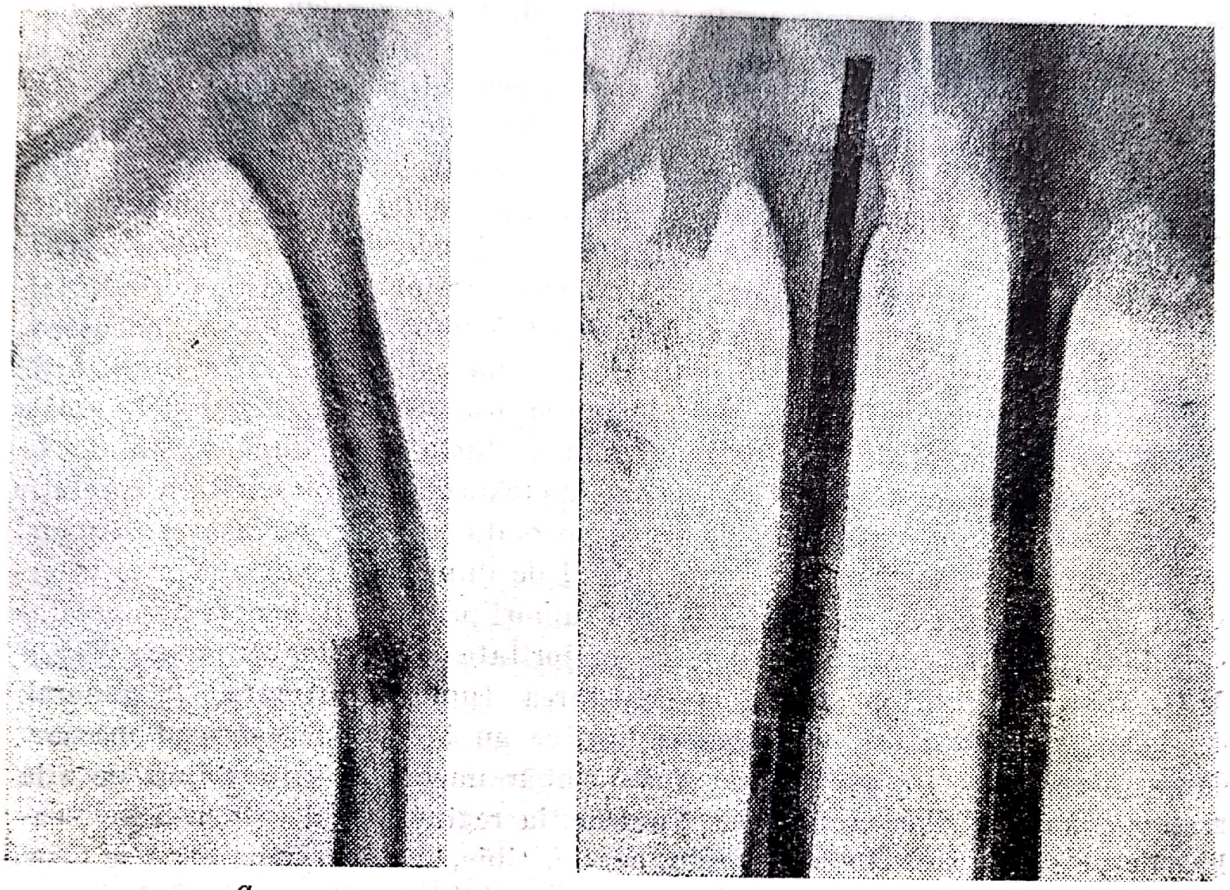

a *b*

Fig. 90. Fractură diafizară de femur pe metastază de neoplasm mamar: *a* — aspect radiografic înainte de intervenţia chirurgicală; *b* — aspect radiografic de faţă şi de profil după chiuretarea focarului, reducere şi osteosinteză cu tijă centromedulară.

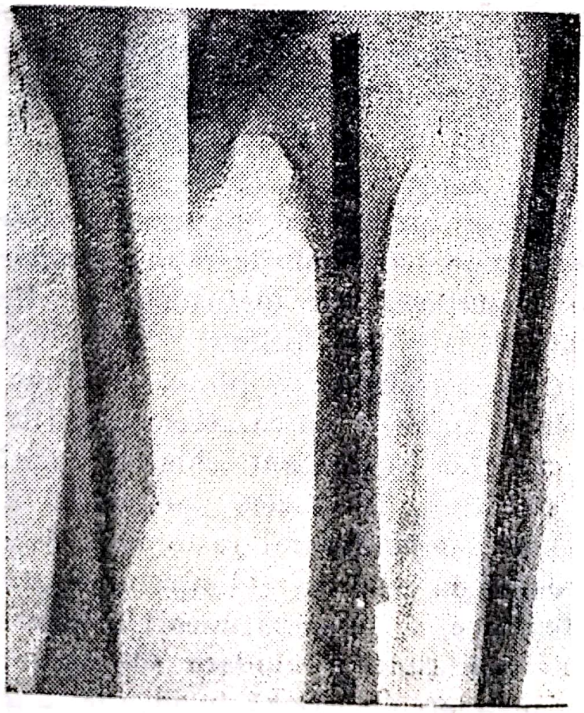

a *b*

Fig. 91. Fractură diafizară de femur pe metastază de neoplasm bronhopulmonar:

a — aspect radiografic de faţă înainte de intervenţia chirurgicală; *b* — aspect radiografic de faţă şi de profil după chiuretarea tumorii, axare şi osteosinteză cu tijă centromedulară cu ciment acrilic „Simplex".

deseori de cancerul prostatic, cele craniene de neuroblastom și cancerul mamar, iar metastazele dezvoltate în metacarpiene și falange au, deseori, la origine un cancer bronhopulmonar. Osteosarcomul osteogenetic dă rareori asemenea metastaze. Pe plan clinic, trebuie subliniate cîteva elemente: a) dacă diseminarea celulelor tumorale este, de la început, multiplă, evoluția ulterioară a acestor metastaze este inegală, așa încît, la un moment dat, examenul clinic poate decela o singură localizare; b) orice **M.O.** are o perioadă de evoluție clinică fără expresie radiologică, ea devenind vizibilă pe radiografie numai după ce a depășit 5 mm; c) orice imagine osteolitică trebuie să sugereze, în primul rînd, o metastază, chiar în localizările unice; d) de cele mai multe ori, leziunile osteolitice multiple și leziunile osteolitice diafizare ale oaselor lungi sînt metastaze; e) după vîrsta de 40 ani, cele mai frecvente leziuni osoase sînt metastazele; f) nu există o corelație directă între volumul tumorii primare și prezența acestor metastaze: tumori primare mici pot da diseminări multiple și de dimensiuni variabile; g) intervalul de timp scurs între depistarea unei tumori primare și descoperirea metastazelor osoase este variabil, dar, în majoritatea cazurilor (aproape 75%), **M.O.** apar în primii 5 ani de la depistarea tumorii primare. În general, de cele mai multe ori, metastazele tardive au la origine cancerul mamar. Clinic, durerea și impotența funcțională apar uneori cu cîteva luni de zile înaintea modificărilor radiologice. Tumefacția regiunii, mai evidentă în localizările pe oasele superficiale (craniu, coaste, tibie, metacarpiene etc.) se însoțește de întreruperea continuității osoase, mobilitate anormală, netransmisibilitatea mișcărilor, crepitații osoase (în caz de fractură a osului bolnav, denumită fractură spontană), manifestări neurologice diverse în localizările craniene și vertebrale. Ca structură, **M.O.** sînt, de regulă, epitelioame și mult mai rar sarcoame, repetînd structura histologică a tumorii primare. De remarcat faptul că fractura pe os bolnav poate constitui prima manifestare clinică a unei tumori maligne încă nedepistată. Invazia tumorală metastatică a osului produce, în primul rînd, o hiperplazie interstițială a măduvei osoase cu scleroză importantă („mielită cronică interstițială"), aspect nespecific, dar obligatoriu, care poate masca, mai multă vreme, reacția osoasă. Radiologic, prezența izolată sau combinată a proceselor de liză și condensare osoasă, se traduce prin trei tipuri de metastaze: osteolitice, osteocondensante și mixte. Deși s-a afirmat că tumorile primare cu evoluție rapidă produc metastaze de tip osteolitic, iar cele cu evoluție lentă metastaze de tip condensant sau mixt, tipul **M.O.** este legat, în primul rînd, de structura histologică a tumorii primare (metastazele de neoplasm tiroidian, mamar sau hipernefrom — tumori cu evoluție lentă —, au caracter osteolitic, pe cînd cele de neoplasm prostatic au caracter condensant, chiar în cazul unei evoluții rapide). Cu alte cuvinte, structura histologică particulară a metastazelor induce reacția osului învecinat. Metabolismul fosfocalcic este modificat. În majoritatea cazurilor, hipercalcemia este discretă și compensată prin eliminare renală. În metastazele osteolitice, se remarcă uneori o hipercalcemie marcată (130—150 mg%), cu manifestări secundare (digestive, cardiace, renale, neuropsihice) și moarte prin uremie. Dacă în insuficiența

renală, calcemia atinge valori crescute, în cazul unei funcţii renale normale, hipercalciuria indică un proces tumoral progresiv. Se remarcă creşterea fosfatazelor alcaline în metastazele osteolitice şi creşterea fosfatazelor acide (uneori asociată cu creşterea fosfatazelor alcaline), în metastazele osteocondensante. În general, investigaţia radiologică a metastazelor este amplă şi poate evidenţia metastaze solitare sau multiple, cu sau fără manifestări clinice, forme osteolitice, osteocondensante sau mixte, osteoza canceroasă difuză. Metastazele osteolitice se localizează pe scheletul axial şi scheletul membrelor, în vreme ce metastazele osteocondensante (osteoplastice) se dezvoltă exclusiv pe scheletul axial (cu ţesut spongios bogat). Metastazele osteolitice se traduc prin lacune osoase rotunde sau ovalare, unice sau confluente, de dimensiuni variabile, ajungînd uneori la distrucţii osoase întinse cu fracturi spontane consecutive. În localizările corticale, radiografia indică o lipsă marginală de substanţă osoasă (defect cortical). În evoluţia sa, metastaza osteolitică distruge deseori corticala osoasă, dar reacţia periostală este inexistentă sau discretă, element principal pentru diagnostic. Foarte rar se observă o reacţie periostală importantă, de unde confuzia cu o tumoare primară. Ca imagini radiologice atipice ale metastazelor osteolitice se menţionează aspectul de „bule de săpun" (de unde confuzia cu tumora cu mieloplaxe), aspectul de „os balonat" şi aspectul „de cocardă". Metastazele osteocondensante se localizează aproape exclusiv în ţesutul spongios, dînd imagini opace variabile ca formă şi dimensuni, cu modificări discrete la nivelul compactei (aspect de „os de marmură" sau „de fildeş"). Osteogeneza periostală duce la creşterea în volum a osului afectat şi la deformarea sa (confuzie cu boala Paget), rezistenţa scade şi se produc uneori fracturi (coloana vertebrală, arcuri costale). În M.O. mixte, se asociază aspecte de liză şi de condensare osoasă în aceeaşi localizare sau în localizări diferite, iar osteoza canceroasă difuză, întîlnită, de obicei, la oasele spongioase, produce o rarefacţie difuză, fără leziuni bine individualizate. Scintigrafia osoasă cu ^{89}Sr, ^{44}Ca, ^{32}P sau ^{99}Tc. este extrem de utilă. Examenul histologic permite diagnosticul diferenţial între o tumoră primară şi o metastază osteolitică secundară solitară. În metastazele osteolitice multiple, diagnosticul diferenţial are în vedere: mielomul multiplu, osteita fibrochistică Recklinghausen, xantomatoza, lipoidozele, morbul Pott, mielomatoza vertebrală, osteoporoza senilă. Diagnosticul diferenţial al metastazelor osteocondensate se face cu boala Paget, sifilisul osos, limfogranulomatoza malignă, boala oaselor de marmură, osteitele (stafilococică, tifică, brucelozică). Tratamentul **M.O.** constă în: hormonoterapie, iod radioactiv (^{131}I), stereotaxie hipofizară şi tratament chirurgical (castrare, chiuretaj osos sau rezecţie osoasă segmentară, cu restabilirea continuităţii osului prin osteosinteză „de confort", cu sau fără cimentare).

METATARSUS VARUS CONGENITAL, malformaţie cu adducţia tuturor metatarsienelor, ceea ce duce la o unghiulare a marginii interne a piciorului şi o deplasare medială a degetelor. Antepiciorul addus formează cu tarsul posterior un unghi deschis înăuntru, al cărui vîrf se prelungeşte printr-un şanţ pe faţa plantară a piciorului. Marginea externă a piciorului este convexă, iar baza metatarsianului 5 proemină sub tegumente. Pe faţa dorsală a piciorului proemină cuneiformele şi baza metatarsienelor, determinînd o gibozitate care, la palpare, dă senzaţia unei scări cu trepte descrescînd dinăuntru în afară. În timpul mersului, copilul duce piciorul cu vîrful înăuntru, ceea ce face ca mersul să fie jenat. Examenul radiografic evidenţiază adducţia metatarsienelor şi unghiul dintre primul cuneiform şi primul metatarsian care

măsoară gravitatea deformației; metatarsienele iau aspectul unui evantai desfășurat anterior. Tratamentul este ortopedic (manipulări manuale pentru reducerea adducției metatarsienelor și gibozității de pe fața dorsală a piciorului; aparate gipsate succesive; încălțăminte ortopedică cu talpa dură și ștaif intern rigid pentru a împiedica recidiva adducției) și chirurgical (după 2 ani: secțiunea părților moi capsulo-ligamentare la partea internă a articulațiilor cuneo-metatarsiană și cuneo-scafoidiană; alungirea tendoanelor retractate ale gambierilor, adductorului și flexorului lung al halucelui; capsulotomie dorso-plantară, cu secțiunea ligamentelor intermetatarsiene; redresarea se menține în aparate gipsate și încălțăminte ortopedică; peste 9 ani, se corectează diformitatea prin osteotomii la nivelul metatarsienelor; metatarsus varus asociat cu deformații ale tarsului posterior beneficiază de dubla artrodeză).

METODELE DE TRATAMENT ÎN ORTOPEDIE-TRAUMATOLOGIE pot fi nesîngerînde (conservator, ortopedic) sau/și chirurgicale (sîngerînde). Metodele ortopedice vizează reducerea deformațiilor sau a fracturilor prin manevre externe și menținerea reducerii cu mijloace exterioare segmentului respectiv. Imobilizarea ortopedică se obține prin folosirea aparatelor gipsate, tracțiunii continue (→ *aparat gipsat*, → *tracțiune continuă*) sau aparatelor ortopedice. Corectarea unei angulații restante a focarului de fractură sau a unei diformități congenitale sau cîștigate, după aplicarea aparatului gipsat circular, se realizează prin gipsotomie. Pentru aceasta se calculează unghiul axelor anatomice ale fragmentelor de fractură (pe radiografia de față și de profil), se transcriu aceste unghiuri cu rigla și raportorul pe aparatul gipsat și se practică apoi gipsotomia de închidere sau de deschidere printr-o secțiune circulară, cu extragerea unei porțiuni semilunare din partea convexă, axarea deformării și refacerea continuității aparatului gipsat. Imobilizarea gipsată se aplică nu numai în fracturi, ci și în bolile în care se urmărește punerea în repaus a unui segment osteoarticular: artrită, osteită, tuberculoza osteo-articulară sau postoperator. Alteori, aparatul gipsat este necesar pentru menținerea corecției unei diformități congenitale sau cîștigate. De menționat că aceste redresări trebuie făcute în etape. La copii cu deformări ale membrelor, se recurge la osteoclazie, care este o fractură manuală a unui os. Tratamentul chirurgical este indicat în cazul eșecului tratamentului ortopedic al fracturilor, în cazul fracturilor cu mare deplasare, cu complicații, la politraumatizați, pentru a corecta unele deformații congenitale sau cîștigate ale membrelor pentru extirparea unor formațiuni tumorale, pentru chiuretajul unor leziuni osteitice sau pentru refacerea continuității musculo-tendinoase sau vasculo-nervoase (→ *osteosinteză*, → *traumatisme mecanice*). Uneori, este necesară o osteotomie subcutană care constă în practicarea unei mici incizii cutanate ce permite trecerea unei dălți pînă la os, secționîndu-se 2/3 din osul ce trebuie redresat (→ *osteotomie*). În poliomielită, procese inflamatorii și degenerative articulare se recurge uneori la → *artrodeză*. Pentru corectarea unei poziții vicioase (poliomielită, paralizie) este necesară uneori practicarea unei → *artrorize*. Mobilizarea articulațiilor cu mișcări reduse ca amplitudine se face prin → *artroliză*. Artroplastia este o altă metodă terapeutică care urmărește refacerea unei articulații (→ *artroplastie*). Uneori, este necesară numai o artrotomie care presupune deschiderea unei articulații cu scop explorator sau terapeutic (rupturi de menisc, corpi liberi intraarticulari etc.). Tot în cadrul intervențiilor chirurgicale se efectuează: tenodeze, tenotomii, neurorafii, neurolize sau neurotomii, precum și o serie de operații plastice: grefe cutanate (libere, pediculate), pe mușchi și tendoane (transplantări)

și pe oase și articulații (transplant osos, artroplastie). Paraliziile spastice și flasce impun uneori transplantări de tendoane în scopul restabilirii unei funcții mai importante decît alta; se redistribuie astfel forța musculară restantă în scopul reechilibrării ei. În prezent, se folosesc cu succes auto, hetero- și homografoanele în diferite transplantări. Cel mai folosit este osul spongios și grefonul osos pediculat.

MICETOM (picior de Madura), infecție produsă de o ciupercă patogenă *(Madurella)* ce pătrunde în organism pe cale digestivă, respiratorie sau cutanată. Este rară în Europa și frecventă în Africa, America de Sud, avînd o perioadă de latență mare (5—10 ani). Debutul se produce sub forma unui nodul inflamator la nivelul piciorului, ce se ramolește, se fistulizează și se exteriorizează o secreție purulentă cu granulații negricioase; în perioada de stare, apar mai mulți noduli cu același caracter ce deformează piciorul dîndu-i un aspect mamelonat cu numeroase fistule. Se produc și leziuni osoase litice. Se diferențiază de osteomielită, tuberculoză, sifilis, infecțiile produse de alte ciuperci *(Actinomyces israeli* — granulații galbene; *Actinomyces indicella* — granulații roșii sau albe). Terapia este medicamentoasă (HIN, sulfamide, antibiotice, antifungice, soluții iodate) sau chirurgicală (extirparea în bloc a părților moi interesate și plastie tegumentară; amputații de necesitate).

MIELOM MULTIPLU, neoplazie malignă, caracterizată prin prezența de tumori osoase circumscrise, cu localizări multiple. Are originea în elementele hematopoietice ale măduvei osoase, în prezent fiind considerat o maladie de sistem a țesutului reticuloendotelial, în care leziunile apar simultan în mai multe oase. Incidența bolii este mai mare decît a tuturor sarcoamelor scheletului la un loc. Afectează cu predilecție vîrsta adultă, între 35—65 de ani și este mai frecvent întîlnit la sexul masculin în proporție de doi la unu față de femei. Oasele în care leziunile apar mai frecvent, sînt cele cu activitate hematopoietică: craniu, vertebre, stern, oasele bazinului, coaste, claviculă, epifizele proximale ale femurului și humerusului. Clinic, se caracterizează prin dureri difuze osoase, care inițial apar la nivelul oaselor bazinului sau au altă localizare, zona lombară sau sacrată, mai rar sternul și coastele. La început, durerea este vagă, cu caracter reumatoid și interesează o regiune limitată, fiind exacerbată de efortul muscular. În fazele avansate ale bolii, durerile se agravează, cresc în intensitate și se asociază cu manifestări neurologice. Alte manifestări clinice pot apărea sub forma insuficienței renale, tulburărilor gastrointestinale, tulburări pulmonare, a sindromului hemoragipar. În evoluția bolii, apar fracturi multiple și deformări caracteristice, care, în cazul atingerii coloanei vertebrale, antrenează cifoze toracale prin tasările vertebrale. Localizările vertebrale evoluează cu simptome neurologice care rezultă fie din dezvoltarea tumorilor în canalul medular, fie din afectarea substanței nervoase. Des întîlnită este paraplegia, ca manifestare a compresiunii tumorale. Manifestările osoase se însoțesc frecvent de hepatosplenomegalie și limfadenopatie generalizată. Tabloul hematologic este modificat, furnizînd elemente importante de diagnostic, puncția sternală fiind examenul care conferă certitudinea **M. M.** Macroscopic, segmentul scheletic afectat prezintă corticala subțiată, consistența diminuată, friabilă, iar pe secțiune noduli mielomatoși, care infiltrează măduva osoasă și apar ca mase gelatinoase, roșcat colorate, rotunde sau ovale, bine delimitate, cu dimensiuni relativ egale, mai consistente decît țesutul medular din vecinătate. În evoluție, după ce distruge corticala și periostul, procesul tumoral difuzează în țesuturile moi. Microscopic, apare invazia mielomatoasă a măduvei, un nodul

mielomatos fiind alcătuit dintr-o zonă centrală densă, omogenă, cu celule proliferate în colonii de acelaşi tip, susţinute de o stromă minimă. Alte elemente caracteristice sînt: sărăcia ţesuturilor de susţinere, absenţa diferenţierii colagenului şi osteoidului, omogenitatea celulelor proliferate. Radiografic, în cazul suspiciunii de mielom, se impune explorarea întregului schelet. Tabloul radiologic este, în general, caracteristic atestînd prezenţa a numeroase leziuni de dimensiuni reduse, izolate şi circumscrise, fără reacţie osoasă de vecinătate. La nivelul coloanei vertebrale, domină osteoporoza şi tasările vertebrale. Diagnosticul diferenţial se face cu: metastazele osoase multiple, osteoza hiperparatiroidiană Recklinghausen, displazia fibroasă poliostică, osteoporoza senilă şi osteoporozele din maladia Cushing. Evoluţia **M.M.** este mai rapidă la persoanele tinere. Tratamentul este, în primul rînd, radiologic, tumoarea fiind radiosensibilă, tratament la care se asociază chimioterapia. În localizările unice, sau în cazul apariţiei fracturii patologice, se indică intervenţia chirurgicală.

MIOZITĂ, inflamaţie musculară nespecifică sau specifică. Forma nespecifică se produce printr-o diseminare de la un furuncul sau panariţiu, iar microbii incriminaţi mai frecvent sînt: stafilococul, streptococul, colibacilul, pneumococul; frigul, hipovitaminozele sau denutriţia sînt condiţii favorizante. Interesează frecvent cvadricepsul, deosebindu-se o formă supraacută (toxică; mai multe grupe musculare), acută (focare multiple) sau nesupurată cronică. Terapia constă în administrare de antibiotice, tonice generale şi drenaj chirurgical. Forma specifică este excepţională (**M.** *tifică*).

MIXOM, tumoare mezenchimală benignă, care se dezvoltă în părţile moi ale membrelor, unică şi neîncapsulată, cu tendinţă la invazia ţesuturilor din jur (recidivă postoperatorie). Microscopic, este alcătuită din celule rotunde sau stelate, cu prelungiri anastomozate într-o reţea fină, celule dispuse într-o substanţă mucoidă bogată în mucopolizaharide. **M.** se poate maligniza.

MIXOM OSOS, tumoră benignă rară a osului, compusă dintr-o substanţă fundamentală conţinînd mucină. Apare foarte rar în formă pură, predominînd formele mixte (fibromixom, condromixom). Se dezvoltă în măduva osului sau în spaţiile subperiostale. Apare mai frecvent la nivelul oaselor scurte, falange şi metacarpiene, rareori la oasele lungi. Clinic, se manifestă printr-o simptomatologie ştearsă, necaracteristică. În timp, apare durerea de intensitate redusă, cu accentuare progresivă, urmată de perturbări ale funcţionalităţii segmentului respectiv. Macroscopic, se prezintă ca un ţesut gri-albicios, gelatinos, vîscos şi moale, care pe suprafaţa de secţiune lasă un lichid vîscos. Microscopic, apar lacuri de mucină şi celule mucoase, legate între ele prin prelungiri fine, situate într-o substanţă fundamentală mucoasă, mai mult sau mai puţin vascularizată. Radiologic, apare ca o zonă de intensitate redusă, omogenă şi bine conturată. Evoluţia mixomului este în general benignă, dar pot apare şi degenerări sarcomatoase, în special la nivelul bazinului şi umărului. Tratamentul este chirurgical, indiferent de forma sa, tumoarea fiind radiorezistentă. Se practică chiuretajul cavităţii şi plombaje cu spongie în cazul localizării pe oasele plate, sau rezecţie segmentară, unde este posibil.

MÎNA DESPICATĂ (**mîna în „picior de rac”**), malformaţie rară, însoţită frecvent de alte malformaţii ale mîinii (sindactilie, sinfalangie, brahidactilie). Se prezintă ca o despicătură centrală ce împarte mîna în două (despicătură ce împarte cele două metacarpiene centrale, lipsind una sau mai multe raze, iar degetele pot fi libere sau unite parţial sau lipsesc razele centrale şi mîna prezintă un deget radial şi altul cubital). Tratamentul este chirurgical (se croieşte un lambou cutanat dreptunghiular cu baza distal pe una din feţele despicăturii palmare ce serveşte la formarea comisurii după închiderea despicăturii; osteotomie de rotaţie la nivelul unuia sau ambelor metacarpiene pentru a realiza o opoziţie între pulpa celor două degete).

Scanned with OKEN Scanner

N

NANISM (microsomie, nanosomie), hipotrofie staturală și ponderală, asociată cu infantilism (de exemplu nanoinfantilism hipofizar) sau izolată. N. este întîlnit în numeroase boli ereditare sau mezologice. În acondroplazie (N. acondroplazic), boala exostozantă (N. exostozic), condrodisplazia punctată generalizată (boala Conradi-Hünermann), sindromul Robinov, uneori displazia poliepifizară ș.a. se remarcă transmiterea autosomală dominantă. În alte boli genetice, se întîlnește modul de transmitere autosomal recesiv: displazia condroectodermală (sindromul Ellis – van Creveld), boala Wirchow (→ *nanism cu cap de pasăre*), displazia spondiloepifizară de tip Kozlowski, sindromul Langer, sindromul Nievergelt, uneori displazia poliepifizară ș.a. Au fost descrise boli genetice în care elementul caracteristic este N. și care s-au constituit în sindroame particulare: → *nanism metatropic*, → *nanism diastrofic*, → *nanism tanatofor*, nanism complex (boala Spranger-Wiedemann). Numeroase boli renale ereditare antrenează leziuni scheletice cu N. consecutiv (osteopatii renale), care sînt, în marea majoritate a cazurilor, rezultatul pierderilor de calciu (sindromul De Toni-Debré-Fanconi, (→ *sindromul Albright* etc.). Alături de leziunile osoase secundare bolilor renale ereditare, există însă și boli scheletice ereditare care produc nefropatii diverse, cu N.: acroosteoliza esențială, onicoosteodisplazia, distrofia toracică asfixiantă, nanismul Cockayne. N. se poate întîlni în unele boli endocrine (N. hipofizar, tiroidian, ovarian), boli viscerale (N. cardiac, renal, intestinal) sau boli metabolice (N. rahitic, lipodistrofic). N. acromicric, cu extremități mici, este întîlnit în insuficiența hipofizară. N. congenital poate fi recunoscut chiar de la naștere. În N. esențial tulburările de dezvoltare apar treptat în prima copilărie. N. mitral este un N. cardiac, întîlnit la bolnavii suferinzi de stenoză mitrală sau pericardită constrictivă din copilărie. N. intestinal este întîlnit în boala celiacă, iar N. renal în boli renale diverse. Există forme de N. cu membre de lungime normală și N. cu membre scurte (N. micromelic). În raport cu segmentul de membru interesat, se pot întîlni: N. rizomelic, mezomelic, acromelic, rizomezomelic, mezoacromelic.

Nanism cu cap de pasăre, malformație (descrisă de Wirchow și recent de Seckel) și caracterizată prin: nanism; dismorfism cranio-facial (microcefalie, frunte îngustă, nas acvilin, hipoplazia maxilarului superior și a mandibulei – asemănare cu un cap de pasăre); mers tardiv, întîrziere mintală; închiderea precoce a suturilor craniene, malformații vertebrale (scolioză), hipoplazia ramurii ischio-pubiene; hipoplazia gîtului femural; subluxația capului radial; hipoplazia peroneului; absența articulației tibio-peroniere distale; întîrzierea apariției nucleilor osoși; malformații ale mîinilor și picioarelor (picior strîmb); ectopie testiculară. Se transmite autosomal recesiv.

Scanned with OKEN Scanner

Nanism diastrofic, malformaţie (individualizată în 1960 de Lamy şi Maroteaux) caracterizată prin: micromelie; picior strîmb varus-echin; implantare vicioasă a policelui, luxaţii ale unor articulaţii; redori articulare; cifoscolioză, spina bifida; lordoză lombară şi dorsală; hipoplazia mandibulară, uvulă bifidă; chisturi ale pavilionului urechii, hemangioame faciale, compresiuni medulare secundare, oasele membrelor scurte, îngroşate, cu metafizele lărgite, iar conturul epifizelor neregulat şi uşor deformat; metacarpianul I este scurtat şi cu diafiza pătrată; subluxaţie a primelor două vertebre cervicale cu protruzia apofizei ondontoide în gaura occipitală. Este ereditar, recesiv autosomal. Tratamentul se adresează leziunilor ce împiedică mersul sau care pot determina complicaţii neurologice (cifoscolioza — operaţia Harrington, corset tip Milwaukee).

Nanism metatropic, malformaţie caracterizată prin: micromelie; cifoscolioză; torace îngust şi deformat; stern în carenă, articulaţii blocate în semiflexie; scurtarea diafizei oaselor lungi, lărgirea metafizelor (aspect de „tîrnăcop"), îngustarea cartilajelor de creştere; îngroşarea corticalei diafizare în detrimentul canalului medular; oasele mîinii şi piciorului scurte şi groase; corpi vertebrali tasaţi, alungiţi şi uniţi în partea posterioară cu pediculii doar printr-un istm îngust. Cifoscolioza se agravează progresiv. Hipoplazia apofizei odontoide duce la o instabilitate cranio-vertebrală. Tratamentul este simptomatic şi ortopedico-chirurgical (cifoscolioză, stabilizarea articulaţiei atlanto-axoidiene).

Nanism mezomelic tip Langer, malformaţie caracterizată prin tulburări de creştere la nivelul antebraţelor şi gambelor: cubitus scurt, îngroşat şi încurbat; radius deformat, cu diafiza îngroşată şi epifizele hipertrofice cu tendinţă de a înconjura suprafeţele articulare adiacente; aplazia sau hipoplazia peroneului; scurtarea tibiei; mandibulă hipoplazică. Este ereditar, recesiv autosomal.

Nanism tanatofor, malformaţie congenitală caracterizată prin: tulburări de creştere şi de dezvoltare a scheletului (talie sub 45 cm); membre scurte; trunchi normal; dismorfism facial cu proeminenţa boselor frontale şi aplatizarea feţei; oasele diafizare sînt scurte şi groase, cu metafize lărgite şi neregulate; oasele mîinilor şi picioarelor sînt scurte şi pătrate; corpii vertebrali tasaţi, alungiţi şi cu suprafeţe neregulate, cu aspect de H sau U pe radiografia de faţă; oasele iliace sînt pătrate, cu plafonul cotiloidian orizontalizat; coastele sînt scurte şi cu extremitatea anterioară lărgită; dezorganizarea cartilajelor de creştere), tulburări de dezvoltare a sistemului nervos central (malformaţii ale lobului temporal; craniu „în treflă") şi tulburări ale aparatului cardio-respirator (cianoză cu tulburări grave respiratorii, sub formă de crize de apnee şi polipnee).

NECROZĂ CUTANATĂ POSTTRAUMATICĂ, leziune produsă prin suprimarea circulaţiei sanguine într-o zonă tegumentară prin ruperea vaselor care-l irigă sau printr-o compresiune din afară sau dinăuntru; ischemia duce la necroză şi formare de escară ce se poate detaşa formînd o soluţie de continuitate. Necesită excizia tegumentului devitalizat şi evacuarea hematomului subjacent; reducerea fracturilor şi imobilizarea provizorie corectă previne de cele mai multe ori producerea **N.C.P.**

NECROZĂ IDIOPATICĂ A CAPULUI FEMURAL (boala Chandler), maladie descrisă iniţial de Moulonguet (1932), întîlnită în special la bărbaţii de 40—60 ani, caracterizată prin zonă de necroză osoasă bine delimitată situată sub cartilajul articular pe suprafaţa antero-superioară a capului femural, cu cartilajul suprajacent fără leziuni degenerative. Evoluează în patru stadii: a) *stadiul I* (cu dureri şi limitarea mişcărilor, fără leziuni radiologice decelabile iniţial, dar cu producerea necrozei); b) *stadiul II — de condensare* (invadarea osului

necrozat de muguri conjunctivo-vasculari cu osteoblaste ce vor forma os ce determină zona de condensare osoasă, iar osteoclastele vor resorbi osul mort formînd zone de rarefacţie; radiologic, se constată o zonă condensată cu o bandă opacă semilunară cu concavitatea în sus, ce limitează necroza care este înfundată, asemănătoare cu o prăbuşire de teren şi prezenţa aspectului de coaje de ou — radiografii de profil); c) *stadiul III — de sechestrare şi înfundare* (osteoclastele sapă un şanţ de delimitare între osul mort şi viu, transformînd osul necrozat în sechestru ce se turteşte, se separă de cartilajul articular şi se fragmentează; radiologic se constată o bandă clară concavă ce delimitează sechestrul superior şi alta în cupă ce susţine sechestrul fragmentat, alături de o lipsă de alterare a cotilului, de pensare articulară şi absenţa osteofitelor prin microembolii (apare la obezi, alcoolici, gutoşi, după tratament cortizonic îndelungat). Semnele sînt asemănătoare cu ale coxartrozei. Tratamentul este medicamentos (iniţial: antiinflamatoare; miorelaxante) sau chirurgical (osteotomia intertrohanteriană de varizare cu scop de revascularizare şi recentrare a capului femural; protezare la persoane în vîrstă; artrodeză la tinerii activi).

NEOARTROZĂ INTERSPINOASĂ LOMBARĂ BAASTRUP, malformaţie congenitală caracterizată prin lombalgii şi prezenţa de neoartroze între procesele spinoase lombare ce sînt apropiate între ele şi cu margini sclerozate. Tratamentul este medicamentos (antiinflamatoare, infiltraţii), balneofizioterapic sau chirurgical (excizia apofizei spinoase).

NEURINOM OSOS, tumoră benignă rară, dezvoltată în grosimea osului, din fibrele nervoase intraosoase. **N.O.** pot fi intramedulare sau corticale. Vîrsta de apariţie a acestor tumori este, de obicei, peste 30 ani. Clinic, se manifestă printr-un debut insidios, cu vagă jenă în regiunea afectată, lent, luni de zile, chiar ani, de la debut. Uneori poate apare fractura patologică. Radiografic, se prezintă ca imagini de intensitate redusă, bine delimitate, rotunde sau ovalare. Tratamentul este chirurgical şi constă în exereza tumorii, cu sau fără reconstrucţie osoasă.

NEUROLIZĂ, intervenţie chirurgicală prin care se eliberează un nerv dintr-o cicatrice, calus osos etc.

NEURORAFIE, intervenţie chirurgicală prin care se suturează un nerv secţionat în urma unui traumatism. De obicei se practică la 3—5 săptămîni de la secţiune.

NEUROTOMIE, intervenţie chirurgicală prin care se secţionează un nerv senzitiv (dureri craniene) sau motor (spasm).

NODOZITĂŢILE LUI BONCHARD, tumorete mai mari decît nodulii Heberden, situate pe faţa dorsală a articulaţiilor interfalangiene (în special la mîini), în poliartrita reumatoidă tardivă sau artroze. Au indicaţie chirurgicală (extirpare) doar cînd sînt dureroase şi dau jenă funcţională.

O

OCRONOZĂ, boală de origine metabolică (absența enzimei homogetizinic — oxidază, cu blocarea metabolizării alcaptonei sau acidului homogentizinic, rezultat din metabolismul tirozinei și fenilalaninei), cu caracter familial genotipic, interesînd mai ales bărbații după 40 ani ce prezintă: urini închise la culoare (alcaptonurie), pigmentarea țesuturilor (ocronoză), calcificări viscerale cu litiază urinară și biliară, puseuri inflamatorii repetate articulare și vertebrale, deformări aticulare secundare (genu valgum, genu flexum, coxartroză etc.). Radiologic, se constată fenomene de artroză deformantă. Tratamentul este medicamentos (antiinflamatoare nespecifice) sau ortopedico-chirurgical.

OMARTROZĂ (artroză scapulo-humerală), leziune artrozică a articulației scapulo-humerale, produsă în cadrul unui reumatism poliarticular sau posttraumatic, manifestată clinic prin dureri, reducerea mișcărilor active ale umărului, cracmente articulare. Radiografic se constată pensarea spațiului articular, osteofitoză polară inferioară, geode ale capului humeral, deformarea capului humeral. Tratament: antialgice, antiinflamatoare, balneofiziokinetoterapie, infiltrații cu hidrocortizon.

ORTOPEDIA ȘI TRAUMATOLOGIA (gr. *orthos* = drept + *paideia* = creștere și gr. *trauma* = rană, tulburare locală și generală produsă de un agent extern asupra organismului), ramură a chirurgiei care studiază afecțiunile (congenitale și cîștigate) ale aparatului locomotor. Termenul de „ortopedie" a fost introdus de Nicolas Andry în lucrarea: „*Ortopedia sau arta de a preveni și a corecta deformitățile la copii*" (1741). În timp, **O și T** s-au desprins din chirurgia generală ca urmare a unui proces de acumulare continuă, dobîndind un cîmp de activitate și o metodologie proprie. La început separate ca specialități, **O. și T.** au devenit o singură specialitate. Conservativă la începuturile ei, devine chirurgicală odată cu progresele realizate de chirurgia generală și anestezie-reanimare, ajungîndu-se la intervenții chirurgicale de mare amploare (artroplastii, transplante, chirurgia coloanei vertebrale etc.). Patologia chirurgicală a aparatului locomotor include afecțiuni cîștigate (leziuni traumatice ale scheletului — fracturi; leziuni traumatice ale articulațiilor — entorse, luxații, plăgi articulare; infecții ale oaselor — acute sau cronice; osteonecroze; distrofii osoase — osteoporoza, osteomalacia, osteoliza, rahitismul, diplazia fibroasă, boala Paget; tumori osoase — benigne sau maligne; artrite — specifice sau nespecifice; procese reumatismale — gonartroza, coxartroza, poliartrita reumatoidă, spondilita anchilopoietică; osteoartropatii — neurogene, endocrine, metabolice sau din afecțiuni limfo- și hematopoietice; tumori articulare; traumatisme musculare; infecții musculare; tumori musculare; distrofii musculare; afecțiuni traumatice sau inflamatorii ale tendoanelor; sechele ale poliomielitei sau encefalopatiei infantile; deformații statice ale membrelor — hallux valgus, picior

plat etc.; deformaţii ale coloanei vertebrale — cifoze, scolioze etc.; traumatisme ale coloanei vertebrale; amputaţii ale membrelor etc.) şi congenitale (ereditare sau determinate de condiţiile de mediu, generalizate sau localizate la un segment al aparatului locomotor). Istoria bolilor aparatului locomotor este suprapusă istoriei omului. Oamenii primitivi practicau o serie de procedee terapeutice izvorîte din instinctul de conservare sau din necesitate (reducerea şi imobilizarea unor fracturi pentru înlăturarea durerii). Odată cu trecerea în orînduirea sclavagistă, creşterea nivelului cultural şi a spiritului de observaţie ale oamenilor a determinat trecerea la procedee terapeutice ortopedice mai evoluate. În Mesopotamia, medicina ocupa un loc important, iar *Codul lui Hammurabi* (sec. XX î.e.n.) este o dovadă în acest sens. Dar, medicina greacă a acumulat cunoştinţe chirurgicale bogate prin şcolile din Rodos, Kos, Knidos. Literatura medicală care s-a păstrat din „epoca de aur" a culturii elene se leagă de numele lui Hippokrates din Kos (*Corpus Hippocraticum* — 60 lucrări) — sec. V î.e.n. Lucrările chirurgicale ale colecţiei hippocratice se ocupă de fracturi, luxaţii, plăgi. Descrierea amănunţită a leziunilor traumatice osteoarticulare şi musculare este explicată prin dezvoltarea artelor plastice care impuneau studierea anatomiei omului, iar frecvenţa jocurilor şi exerciţiilor militare practicate în Grecia antică explică necesitatea aplicării unui tratament adecvat numeroaselor luxaţii şi fracturi produse. Dintre scrierile lui Hippocrate amintim tratatele: „Peri sarcon" („Despre muşchi"), „Peri agmon" („Despre fracturi"), „Peri arthron" („Despre articulaţii"), „Despre instrumentele de reducere" şi altele, cuprinzînd cunoştinţe de terapeutică chirurgicală ortopedică rămase valabile pînă în zilele noastre. Medicina hippocratică se diferenţiază de cea egipteană prin refuzul deliberat de a recurge la magie şi religie în explicarea cauzelor bolilor şi a rezultatelor terapeutice. Studierea anatomiei şi a bolilor aparatului locomotor a luat avînt şi în perioada şcolii din Alexandria (Herofil, Erasistrat); Celsus a descris foarte bine clinica inflamaţiei, supuraţia şi unele tehnici de mică chirurgie şi ortopedie. În Evul Mediu, dezvoltarea ştiinţelor chirurgicale a fost îngrădită de către biserică, dar din această epocă au rămas cele 5 volume reunite în *Canonul medicinii*, în care Avicena (Abu Ali Ibn-Sina), medic tadjic-persan, descrie multe boli şi tehnici de practică ortopedică. În ţara noastră s-au găsit din epoca feudală oseminte cu fracturi vindecate în „bolniţele" mănăstirilor din Moldova şi Muntenia sau în „hospitalele" călugăreşti din Ardeal. Chirurgii empirici de la sate reduceau luxaţiile şi fracturile şi apar bărbierii-chirurgi ce practicau traumatologia curentă (sec. XVI). Epoca Renaşterii coincide cu instalarea orînduirii burgheze, iar dezvoltarea anatomiei a dus la progresul chirurgiei ortopedice; se introduce amputaţia cu lambouri, unele tehnici chirurgicale valabile pînă astăzi şi spălarea rănilor infectate cu vin, soluţie de sulfat de cupru sau alcool. Începînd din 1840, ortopedia începe să se dezvolte vertiginos, tratîndu-se deformaţiile congenitale sau dobîndite ale membrelor şi ale coloanei vertebrale. Anthonius Mathissen (1852) aplică tehnica aparatelor gipsate, iar în 1896, Lannelongue şi Achard introduc radiaţiile X în diagnosticul bolilor osoase, fracturilor, luxaţiilor şi tuberculozei osoase. Luxaţia congenitală a şoldului a ocupat un loc important în preocupările cercetătorilor (Reclus, Verneuil, Lannelongue). De tuberculoza articulară se ocupă îndeosebi M. Schiller (1878), Lannelongue şi Achard (1899). La noi în ţară, ia fiinţă la Cluj „Şcoala medico-chirurgicală" (1775—1872), iar la Bucureşti „Şcoala de mică chirurgie" (N. Kretzulescu). Înfiinţarea facultăţilor de medicină la Bucureşti (1869), Cluj

(1872) şi Iaşi (1879) determină dezvoltarea ştiinţifică a O şi T. O descoperire importantă este anestezia generală care uşurează intervenţiile chirurgicale pe membrele superioare, prima anestezie generală cu eter fiind efectuată la Spitalul Colţea în 1847 de Vartiaci şi Rissdörfer. La 18 august 1853, N. Turnescu îşi susţine teza de doctorat în chirurgie cu subiectul „Des luxations accidentalles en general", iar printre cei care au avut contribuţii la dezvoltarea ortopediei în această perioadă, cităm şi pe Dupuytren, J. L. Petit, Choppart, Desault, N. I. Pirogov, Carol Davilla. N. I. Pirogov, creatorul „chirurgiei de campanie", colaborează cu Carol Davilla în timpul războiului de la 1877—1878 din Bulgaria şi introduce bandajul gipsat. El a preconizat chirurgia conservatoare a aparatului locomotor, debridarea largă a plăgilor pentru prevenirea gangrenei gazoase, imobilizarea fracturilor în aparate gipsate şi extinde anestezia generală cu eter. Unul din colaboratorii săi, A. V. Vişnevski introduce anestezia prin infiltraţii progresive şi blocajul novocainic în chirurgia ortopedică. Constantin Dimitrescu Severeanu introduce la noi în ţară metoda antiseptică, rahianestezia cu cocaină (1896), examenul cu radiaţii X, care fusese descoperit de Röntgen în 1895. Thoma Ionescu practică rahianestezia înaltă (1908), apoi joasă, folosită pe scară largă în chirurgia membrelor inferioare. El a creat adevărata şcoală de chirurgie ştiinţifică în ţara noastră. Ion Bălăcescu, elev al lui T. Ionescu, profesor la Facultatea de Medicină din Iaşi şi apoi la Bucureşti, se ocupă de ortopedia infantilă şi introduce un procedeu de cură operatorie în hallux valgus (procedeul Loison-Bălăcescu-Juvara), introduce rahianestezia în clinica de ortopedie infantilă (de la Spitalul „Gr. Alexandrescu"), perfecţionează osteosinteza şi rahisinteza la copii în morbul Pott, artrodeza în coxalgia copilului. A. Cosăcescu (1888—1951), elev al lui T. Ionescu, profesor la Facultatea de Medicină din Iaşi şi apoi din Bucureşti (1942), se ocupă detaliat de tumorile şi distrofiile osoase. Contribuţii importante în ortopedie au, în această perioadă, Ion Ghiulamila şi Virgil Caracotta la noi în ţară, apoi de la Gerdy, Malgaigne, Velpeau, Nélaton ş.a. care descriu numeroase tehnici ortopedico-chirurgicale şi îmbogăţesc semiologia aparatului locomotor. În anul 1916, la Bucureşti, Ernest Juvara publică *Tratamentul operator al fracturilor diafizelor prin metoda fixatorului extern*. El introduce în osteosinteză legătorul automat, fixatorul său extern, bulonul amovibil şi creează multiple procedee în chirurgia ortopedică, introducînd printre primii chirurgi din lume instrumentarul electric. Rezecţia tumorilor osoase ale genunchiului şi osteoplastia cu os din vecinătate este o metodă descrisă de E. Juvara, folosită în prezent şi citată de marii chirurgi ortopezi ai lumii (Merle d'Aubigné). E. Juvara a fost printre primii chirurgi care au făcut artroplastii cu interpoziţie de fascia lata sau ţesut grăsos. Amza Jianu (1881—1962), profesor la Iaşi şi Bucureşti, creează un aparat vizor pentru tratamentul operator al fracturilor de col femural cu cui metalic, iar Epaminonda Cristide (1886—1945), elev al lui E. Juvara şi profesor la Spitalul Brîncovenesc, publică studii asupra osteomielitei acute a coloanei vertebrale şi asupra osteosintezei. În 1918 ia fiinţă la Cluj un atelier de protezare, iar în 1921 se pun bazele Spitalului de ortopedie din Cluj-Napoca, sub conducerea doctorului Al. Rădulescu. Spitalul are o capacitate de 60 paturi, apoi de 120 paturi, cuprinzînd şi servicii de fizio-mecanoterapie, atelier de protezare şi o şcoală pentru copiii infirmi. În anul 1920 iau fiinţă la Eforie Sud şi apoi la Agigea şi Mangalia primele sanatorii de tuberculoză osteoarticulară, iar ulterior apar alte servicii de acest fel (Bucureşti, Iaşi, Tg. Jiu — Dobriţa etc.). Prin grija lui Al. Rădulescu, în 1934 ia fiinţă „Societatea de Ortopedie şi Trauma-

tologie", iar în 1927 apare „*Revista de ortopedie și chirurgie infantilă*". În 1939 publică primul tratat românesc de *Ortopedie chirurgicală*. În anul 1940 părăsește Clujul stabilindu-se în București unde este numit profesor universitar de ortopedie și traumatologie (1947) și ales membru al Academiei R. S. România. În acest timp o serie de chirurgi (I. Ghiulamila, I. Țurai, E. Mareș, Th. Firică, I. Făgărășanu) aduc contribuții importante în chirurgia ortopedică, iar C. Adamesteanu (medic chirurg la Spitalul Tg. Jiu) descrie tehnica astragalectomiei presustentaculare apreciată de însuși marele Ombrédanne. Acad. Al. Rădulescu a scris, a elaborat (singur sau în colaborare) lucrări importante: *Tratat de ortopedie chirurgicală, Traumatismele osteoarticulare, Scoliozele, Genunchiul, Artroplastia, Pseudartrozele, Piciorul plat, Boala lui Heine-Medin, Fracturi și luxații*. El a creat o școală de chirurgie ortopedică modernă cu numeroși elevi care au perfecționat opera începută. Între anii 1946—1972, s-a remarcat D. Pintilie, elev al prof. Tănăsescu din Iași. În Franța, Bocage descoperă principiul radiografiei în secțiuni a aparatului locomotor. Dificile probleme ortopedice au elucidat o serie de chirurgi ai epocii moderne (Thompson, Moore, Wilson, Sterling Bunnell), iar Jaffé, Lichtenstein și Dahlin clarifică dificila anatomie patologică a tumorilor și distrofiilor osoase. Watson, Charnley, Trueta, Seddon, Merle d'Aubigné, Campbell, Smith-Petersen, Pauwels, R. și J. Judet, Petit, Müller, Maquet etc. creează centre moderne de **O și T.**; în același timp au contribuții importante în chirurgia șoldului, în biomecanica osteoarticulară, în chirurgia coloanei vertebrale sau în osteosinteză. În traumatologie, s-au pus bazele osteosintezei biomecanice, care include și noțiunea de anatomie funcțională, ce permite o mobilizare precoce și scurtează perioada de incapacitate temporară de muncă. Totodată, s-au pus bazele stimulării electrice și electromagnetice a osteogenezei, a reparării microchirurgicale a vaselor și nervilor, a reimplantărilor de membre, a protezării, a osteosintezei elastice stabile și s-au făcut progrese importante în tratamentul cifoscoliozelor, bolilor congenitale ale membrelor, inegalităților de membre inferioare. Industrializarea continuă, creșterea continuă a numărului autovehiculelor, dezvoltarea sporturilor de masă, au făcut ca această ramură a chirurgiei să fie tot mai implicată. În timp, în cadrul **O și T** s-au conturat două elemente fundamentale: urgența și profilaxia. În prezent se discută problema acordării primului ajutor în accidente, semnal lansat chiar de Organizația Mondială a Sănătății, care arată că riscul morții prin accidente în perioada de vîrstă 15—50 ani este de trei ori mai mare decît prin boală. În acest sens, s-au luat măsuri pentru înființarea în toate județele țării de servicii sau secții de ortopedie-traumatologie și s-a legiferat instruirea generală a populației în vederea acordării primului ajutor. Alături de cancer și afecțiunile cardiovasculare, accidentele dețin pe întreg globul primele locuri în ceea ce privește mortalitatea, iar politraumatismele implică leziuni multiple care se sumează și se influențează reciproc, impunînd o asistență medicală în echipă ce reunește specialiști de diferite domenii: chirurgie ortopedică, chirurgie generală, chirurgie toracică, chirurgie plastică și reparatorie, oftalmologie, O.R.L., neuro-chirurgie etc.

OSIFICARE PERIARTICULARĂ, neoformare de țesut osos în jurul articulațiilor după fracturi — luxații reduse cu brutalitate, tratament recuperator necorespunzător (mobilizare rapidă, masaje), mișcări pasive intempestive după un traumatism articular (entorsă, luxație). Necesită tratament chirurgical de extirpare cînd osteomul s-a maturizat (contur bine individualizat); osteomul imatur necesită röntgenterapie antiinflamatorie.

OS SUPRANUMERAR AL PICIORULUI, malformație cu prezența de oase în plus față de normal. S-au descris 12 oase supranumerare la nivelul piciorului, din care 4 sînt mai frecvente. Cel mai frecvent este scafoidul accesoriu sau „os tibiale externum" (10% din populație) ce este expus la traumatismele încălțămintei la cei cu picior plat, și este sediul unui proces de necroză aseptică sau se poate fractura printr-o contracție musculară puternică. Osul trigonum (Bardeleben) este situat posterior de astragal deasupra calcaneului, putîndu-se sinostoza cu astragalul (diferențiere de fractura apofizei posterioare a astragalului — Shepherd). Se mai cunosc: osul cuboid accesoriu (os sesanum peroneum, între cuboid și calcaneu pe fața plantară), osul vaselian (situat alături de epifiza proximală a metatarsianului V, dar mai lateral și mai plantar și inclus în tendonul mușchiului scurt peronier; se va diferenția de o fractură parcelară a epifizei proximale a metatarsianului V); osul calcaneu accesoriu (între calcaneu, astragal și cuboid în sinus tarsi), osul intercuneiform (între cuneiformul I și II), osul intermetatarsian (între metatarsianul I și II).

OSTEITĂ (osteitis), termen generic pentru inflamațiile țesutului osos. Infecția microbiană a osului se produce cel mai des pe cale sanguină, plecînd dintr-un focar septic aflat la distanță (O. *metastatică*). În acest caz este vorba, de fapt, de osteomielită. Alteori, infecția osoasă este urmarea unei inoculări directe (accidentală, ca într-o fractură deschisă — O. *postfracturară* — sau chirurgicală, după intervenții practicate pe os). În acest tip de inoculare este vorba de O. În focarul de O., de regulă unic și cu sediu metafizar, inflamația produsă de microbi trece prin aceleași etape succesive ca și inflamația părților moi și duce la formarea de puroi. Țesutul osos din vecinătatea focarului reacționează prin resorbție osoasă, necroză și osteogeneză subperiostală, care conferă O. un element de originalitate. Expresia clinică a O. este legată de agentul său etiologic, cel mai des, stafilococul auriu, de localizarea și vechimea procesului microbian. O. *stafilococice* sînt acute și cronice. O. stafilococică cronică se poate întîlni sub mai multe forme clinice: forma obișnuită, abcesul central al osului, osteomielita sclerozantă și osteoperiostita cronică. O. *tuberculoase* sînt mult mai rare decît osteoartritele și spondilodiscitele tuberculoase. O. *sifilitice* au devenit foarte rare, dar mai pot fi întîlnite în sifilisul congenital precoce, în sifilisul secundar, sifilisul terțiar și sifilisul congenital tardiv. Numeroși alți germeni microbieni pot produce O.: streptococul (O. *streptococică*), pneumococul (O. *pneumococică*), bacilul tific (O. *tifică*), alte salmonele, bruceloza (O. *bruceliană*), micoze diverse (histoplasmoză, blastomicoză, aspergiloză, sporotricoză, criptococoză, coccidioidomicoză, actinomicoză) (O. *micozice*), micetoame. Deși evolutiv se comportă mai degrabă ca o tumoare decît ca o infecție osoasă, echinococoza osoasă este încadrată, de majoritatea autorilor, în acest capitol de patologie osoasă. Termenul de O. sau osteitis este întîlnit deseori în literatură sub forma unor noțiuni consacrate: O. condensantă, O. condensantă generalizată (osteopoikilie), O. condensantă posttraumatică (boala Leriche) O. fibrochistică generalizată (boala Recklinghausen), O. rarefiantă, O. polichistică (boala Jüngling sau Perthes-Jüngling), O. nevralgică (boala Gosserin), osteitis deformans (boala Paget), osteitis fibrosa cystica (sindromul Albright), osteitis fibrosa osteoplastica (sindromul Albright) etc.

Osteita cistoidă sau polichistică (boala Perthes-Jüngling), localizare a sarcoidozei (Besnier-Boeck-Schauman) la oasele degetelor mîinilor și picioarelor.

Osteita nevralgică (boala Gosselin), osteită cronică nesupurativă, caracterizată

clinic prin dureri rezistente la orice medicaţie antalgică şi radiografic prin eburnare osoasă.

Osteita parazitară, leziune osteo-articulară determinată de ciuperci patogene sau echinococcus, întîlnite în ţările tropicale-ecuatoriale sau europene. Se denumesc după agentul cauzal (echinococcoză osoasă, actinomicoză osoasă, histoplasmoză, sporotricoză, criptococoză, blastomicoză, coccidioidomicoză). Localizarea osoasă este de obicei secundară. Aspectul anatomo-clinic şi evolutiv este asemănător cu al tuberculozei sau sifilisului osos. Diagnosticul pozitiv se stabileşte cu ajutorul laboratorului.

Osteită posttraumatică, infecţie a osului produsă prin mecanism direct (plagă accidentală sau postoperatorie), cu microbi aerobi sau anaerobi, singuri sau asociaţi. Debutul se face prin febră, dureri locale, alterarea stării generale. Ulterior, apar fenomene inflamatorii locale, iar prin plagă se exteriorizează secreţie purulentă. Alteori, apar semne de → *gangrenă gazoasă.* Poate fi urmată de pseudartroză supurată. Plaga se lasă deschisă şi se drenează corect puroiul; se imobilizează în aparat gipsat cu fereastră. Se administrează antibiotice în doze mari. Uneori se produc sechestre osoase (osteită cronică), pseudartroză sau calus hipertrofic. Pentru precizarea întinderii leziunilor este necesară uneori tomografia şi fistulografia. În 1,8% din cazuri, s-a întîlnit şi o degenerescenţă epiteliomatoasă, iar foarte rar se întîlneşte amiloidoza renală. Contenţia osoasă este foarte importantă în vindecarea procesului osteitic; de aceea, o osteită produsă postoperator contraindică ablaţia materialului de osteosinteză sau se foloseşte fixatorul extern.

Osteită toxică, boală profesională, produsă prin intoxicaţia cronică cu substanţe chimice (fosfor) sau radioactive, constînd din supuraţii osoase prelungite, atrofie şi zone de hiperplazie osoasă.

OSTEOARTRITĂ (osteoarthritis) (de exemplu osteoarthritis deformans coxae juvenilis), proces infecţios acut, subacut sau cronic, cu punct de plecare în extremităţile osoase articulare sau în ţesuturile moi ale articulaţiei şi cu evoluţie ulterioară osoasă. Etimologii diverse. Termen impropriu pentru a desemna o afecţiune trofică articulară, mai ales în tulburările nervoase, pentru care denumirea de osteoartropatie ar fi mai corectă. Osteoporoza posttraumatică a fost numită de Iselin **O.** distrofică, iar noţiunea de **O.** hipertrofică degenerativă corespunde termenului de artroză.

Osteoartrită tuberculoasă, localizare frecventă a bacilului tuberculos, caracterizată prin granulaţii tuberculoase pe membrana sinovială şi apariţia unui exsudat serofibrinos. În forma fungoasă, se produce hiperplazia ţesutului de granulaţie, cu infiltrat inflamator tuberculos (tumoare albă), care suferă ulterior un proces de cazeificare. Procesul inflamator interesează atît ţesuturile moi (articulare şi periarticulare), cît şi extremităţile osoase şi se termină prin anchiloză.

OSTEOARTROPATIE, boală neinfecţioasă, care interesează articulaţia prin leziunea trofică a extremităţilor osoase care o alcătuiesc. Poate fi întîlnită ca o complicaţie în unele boli ale sistemului nervos (siringomielie, tabes), unele diateze hemoragice (hemofilie, leucoze). Un exemplu bine cunoscut este **O.** (osteita, osteopatia) hipertrofiantă pneumică Pierre Marie-Bamberger. În ultimii ani, unii autori au lărgit aria de cuprindere a noţiunii de **O.**, folosind acest termen ori de cîte ori este vorba de afectarea simultană a extremităţilor osoase şi părţilor moi ce compun o articulaţie. Sensul acesta are însă numai o justificare etimologică şi nu trebuie să creeze confuzii cu adevăratul sens al noţiunii de **O.**

Osteoartropatie diabetică, leziune apărută la un diabetic vechi, în special la nivelul piciorului, datorită proceselor degenerative ale nervilor și ale măduvei (cordoane posterioare — angiopatie capilară). Bolnavul prezintă fenomene pseudoinflamatorii la nivelul regiunii metatarso-falangiene a halucelui sau la nivelul regiunii medio-tarsiene; apare ulterior un ulcer trofic plantar anterior, iar piciorul devine „cubic", „pseudotabetic". Apar parestezii sau hipoestezii în „ciorap" și reflexul achillian diminuă. Examenul radiografic evidențiază fenomene de osteoliză importantă. Necesită tratament specific (antidiabetic), igieno-profilactic (curățenie perfectă a tegumentelor, evitarea încălțămintei strîmte și dură), ortopedico-chirurgical (ghete ortopedice cu branțuri speciale ce degajează zonele de presiune plantară; asanarea ulcerelor trofice infectate; amputație de necesitate).

Osteoartropatie din anemii și din poliglobulii, maladie ce se manifestă sub formă de osteoporoză generalizată difuză, scleroză osoasă. Retrocedează după tratamentul bolii de bază.

Osteoartropatie din boala Gaucher, maladie localizată mai frecvent la femur, bazin, humerus, tibie; se manifestă sub formă de geode și eroziuni corticale ce dau aspectul de „os mîncat de viermi", apărînd în contextul semnelor bolii de bază (anemie, trombocitopenie, icter, hepatosplenomegalie) printr-un exces de depunere a keratinei în celulele reticuloendoteliale. Tratamentul este simptomatic.

Osteoartropatie din boala Hodgkin, maladie prezentă în 40—50% din cazuri, localizată frecvent la coloana vertebrală, stern și bazin. Se produce prin contiguitate de la ganglionii vecini și determină leziuni osteolitice unice sau difuze. Bolnavul prezintă dureri, uneori fracturi sau semne de compresiune nervoasă, asociate la semnele bolii de bază (adenopatie caracteristică, febră, limfopenie, eozinofilie, prezența celulelor gigante Reed-Sternberg în măduvă, ganglioni și os). Radiografic se constată zone de osteoliză rău delimitate, cu eroziuni corticale sau aspect de condensare osoasă („vertebră de fildeș"). Necesită radioterapie (forme recente) sau chimioterapie (forme avansate).

Osteoartropatie din boala Letterer-Siwe, maladie ce apare la sugari sub formă de lacune în oasele lungi, alături de semnele bolii de bază (hepatosplenomegalie, adenopatie, febră, purpură). Evoluția este rapid letală.

Osteoartropatie din gigantism și acromegalie, maladie ce se datorește unei hipersecreții a hormonului de creștere hipofizar (copii și adolescenți — gigantism; adulți — acromegalie), ca urmare a apariției unui adenom în hipofiza anterioară. În acromegalie, dezvoltarea osoasă este în grosime (osteogeneză periostică), apare prognatismul, proeminența boselor frontale și malare, cifoscolioza, cefaleea, tulburări vizuale, semne de diabet zaharat, tulburări sexuale, tulburări tiroidiene, fenomene digestive și cardiovasculare. În gigantism, dezvoltarea osoasă este în lungime, apar deformări segmentare, cifoscolioză, deviații ale axelor membrelor inferioare. Radiografic, se constată îngroșări și deformări ale oaselor, iar șaua turcească este lărgită. Acromegalia necesită: röntgenterapie externă (adenoame mici, cu dezvoltare lentă), hipofizoliză (implante izotopice — evoluție severă), hipofizectomie sau extirparea adenomului hipofizar (evoluție rapidă); hormonoterapie sexuală. În gigantism, se administrează hormoni sexuali (reducerea funcției hipofizei anterioare) pentru maturarea cartilajelor de creștere și se indică radioterapie hipofizară externă în doze mari, hipofizoliză cu implante izotopice, extirpare chirurgicală.

Osteoartropatie din granulomatoza lipoidică (în boala Hand-Schüller-Christian), maladie produsă prin localizarea osoasă a țesutului granulomatos (his-

tiocite încărcate cu colesterol); determină lacune în oasele craniene cu leziuni diencefalohipofizare (exoftalmie, diabet insipid, nanism hipofizar) sau în oasele lungi (os „suflat"). Examenul de laborator evidențiază colesterolemie crescută, iar la biopsie se evidențiază celula spumoasă, element caracteristic. Beneficiază de röntgenterapie sau chiuretaj osos cu osteoplastie.

Osteoartropatie din granulomul eozinofil, maladie localizată frecvent la craniu, coaste, vertebre, bazin, humerus, femur. Se manifestă clinic sub formă de dureri, tumefacții loco-regionale, impotență funcțională sau fracturi după traumatisme minime; se asociază cu creșterea V.S.H.-ului și eozinofilelor în sînge și măduvă. Radiografic, se constată zone osteolitice bine delimitate, uneori cu aspect de „os suflat" sau fuziform (os de neoformație cortical), iar mai tardiv, de os dantelat. Localizarea claviculară lizează osul în totalitate, iar cea vertebrală dă aspectul de vertebra plana. Biopsia evidențiază numeroase eozinofile și histiocite încărcate cu lipoid ce devin celule spumoase. Se va diferenția de chistul osos, tumoarea cu mieloplaxe, boala Hand-Schüller-Christian, boala Letterer-Siwe etc. Se utilizează radioterapia, exereza, corticoterapia.

Osteoartropatie din hipertiroidie, maladie ce apare după o hipertiroidie prelungită. Se manifestă prin dureri la membre și coloana vertebrală, decalcifiere generalizată a oaselor, tasări vertebrale și cifoscolioză secundară. Se administrează blocante ale secreției tiroidiene (metiltiouracil, iod radioactiv), se practică tiroidectomie, se aplică tratament ortopedic sau cu anabolizante și săruri fosfocalcice.

Osteoartropatie din hipotiroidie, maladie ce apare după o insuficiență tiroidiană; se manifestă prin întîrziere în creșterea în lungime a oaselor, deformări osoase și deficit psihic. Se produce un nanism, cu deformarea craniului, mîinilor, picioarelor și apariția de tulburări sexuale, cardiovasculare sau digestive. Radiografic se constată osteoscleroză. Tratamentul se adresează insuficienței tiroidiene (extracte tiroidiene) sau deformărilor osoase.

Osteoartropatie din leucoză, maladie ce se întîlnește în 20—40% din cazuri, prin proliferarea leucozică a măduvei osoase. Bolnavii acuză dureri juxtaarticulare și fenomene inflamatorii, iar uneori se produc fracturi. Radiografic, se constată benzi transversale de osteoporoză și zone de osteoliză metafizară („os mîncat de molii") sau longitudinală; sînt neregulate, cu o teacă reacțională care dublează corticala oaselor lungi. În leucozele cronice, se poate întîlni aspectul de decalcifiere generalizată sau osteoscleroză periostală cu opacitate crescută.

Osteoartropatie din sarcoidoză (boala Besnier — Boeck — Schaumann), maladie ce simulează un reumatism poliarticular acut. Apare la adulții tineri și adolescenți, evoluînd cronic în puseuri și interesînd oasele mîinilor, picioarelor, oasele lungi, coloana vertebrală, craniul. Bolnavul prezintă fenomene inflamatorii la nivelul degetelor, cu tumefacție locală articulară (în „ridiche", în „baghetă de tambur"), tulburări trofice ale tegumentelor și fanerelor, leziunile osoase fiind cunoscute sub denumirea de osteită tuberculoidă multiplă chistoidă (Jüngling). Radiologic, se constată un aspect bulos sau de grilaj. Examenul histopatologic evidențiază un proces granulomatos bogat în histiocite cu aspect epitelioid și infiltrație limfocitară. Beneficiază de corticoterapie. Se va diferenția de: tumoarea cu mieloplaxe, condrom, tuberculoza degetelor.

Osteoartropatie din sindromul Cushing, maladie ce apare după o hiperfuncție suprarenală (hiperplazie, tumoră) și se caracterizează prin alterarea suportului proteic osos (alterarea metabolismului proteic general prin hipersecreția

de hormoni glucocorticoizi) și producerea osteoporozei; se produc tasări vertebrale (în „os de pește"), fracturi la eforturi. Tratamentul este hormonal (estrogeni, androgeni), remineralizant (săruri fosfocalcice, vitamine) și asociat cu blocante ale hormonogenezei corticosuprarenale, radioterapia hipofizară sau suprarenalectomia.

Osteoartropatie leproasă, boală de origine neurogenă (localizarea bacilului Hansen pe trunchiurile nervoase determinînd o nevrită hipertrofică a nervilor sciatic, cubital, median). Se exteriorizează clinic prin tulburări nervoase simetrice (disocierea sensibilității de tip siringomielic, paralizii periferice) și ulcer trofic indolor în zonele de sprijin plantar cu eliminare de sechestre; se produc amputații spontane ale degetelor, retracție de tip mediocubital și pierderea prehensiunii. Radiografia evidențiază leziuni de osteoliză cu eliminarea epifizelor și efilarea diafizelor. Intradermoreacția la lepromină este pozitivă. Se va diferenția de acropatia ulceromutilantă, piciorul paralitic posttraumatic, osteoliza esențială. Necesită tratament medicamentos (sulfone etc.) sau chirurgical (transplante de tendoane; amputația de necesitate).

Osteoartropatie mielodisplazică (trophopathia myelodisplastica pedis — Kienböck), deformare neurogenă a piciorului datorită leziunilor mielinice (spina bifida). Se caracterizează prin prezența unui picior strîmb (varus equinus, valgus, cavus) asociat cu fenomene nervoase caracteristice (diferite paralizii ale membrelor inferioare, tulburări de sensibilitate, hipertricoză, enurezis, meningomielocel etc.) și ulcer trofic plantar suprainfectat. Examenul radiografic evidențiază leziuni distructive metatarsofalangiene și tarsiene. Terapeutica include folosirea de ghete ortopedice prevăzute cu susținătoare plantare și dispozitive ortopedice de descarcare a piciorului; în formele vechi, se indică tratament chirurgical (alungire tendon achilian; aponevrotomia plantară; rezecția — artrodeză a piciorului; amputația de necesitate).

Osteoartropatie siringomielică, deformare neurogenă a aparatului locomotor (predominant la membrele superioare) ce apare mai ales la tineri, fiind urmarea unor leziuni cervico-bulbare. Disociația siringomielică cu pierderea sensibilității termoanalgezice va duce la absența durerii în contrast cu deformarea articulară. Se constată atrofia membrelor superioare (tulburări de prehensiune), osteoliză a capului humeral, osteoscleroză cu osteofitoză a cotului, tulburări trofice ale degetelor, infecții ale degetelor cu mutilări spontane, uneori cifoscolioză sau leziuni ale membrelor inferioare. Radiografic, se constată leziuni distructive osoase asociate cu osteoscleroză, osteofitoză și calcificări periarticulare. Necesită: radioterapie profundă a regiunii cervicale, tratament ortopedic (deformări și fracturi), tratament chirurgical (panariţiu; amputație în tulburări trofoseptice avansate) și fiziokinetoterapie (recuperarea prehensiunii).

Osteoartropatie tabetică, cea mai frecventă deformare neurogenă a aparatului locomotor, predominînd la membrele inferioare (genunchi, picior, șold), fiind monoarticulară, apare predominant la bărbații adulți prin localizarea luesului în tractul intermedio-lateral simpatic din măduva dorso-lombară. Bolnavul prezintă inițial o tumefacție articulară (uneori inflamator acută), apoi o deformare mare (uneori monstruoasă) fără dureri, cu senzația de „sac cu nuci", mobilitate articulară exagerată (hiperlaxitate ligamentară, modificări structurale osoase) și dezaxare (genu varum, genu recurvatum etc.). Se adaugă tulburările de sensibilitate profundă cu mers nesigur, tulburările trofice (mal perforant plantar), semnele de lues nervos (anizocorie; reflex Argyll — Robertson; alterarea sensibilității superficiale și profunde — artro-

miokinetică; păstrarea sensibilității termo-algezice; dispariția reflexelor osteotendinoase; amiotrofie; ataxie; serodiagnosticul pentru lues uneori pozitiv). Leziunile radiografice osteoarticulare sînt în contrast cu discreția semnelor clinice și se conturează sub forma unei artroze atipice („caricatură" de artroză — De Sèze) asociată cu osteoliză și condensare osoasă. Necesită tratament general specific (stabilizează leziunile), ortopedic (aparate și ghete ortopedice; aparat gipsat în fracturi) și chirurgical (rar, datorită complicațiilor septice și recidivelor; rezecție — artrodeză la tineri; asanarea chirurgicală a infecțiilor în mal perforant; amputația de necesitate).

OSTEOBLASTOM BENIGN (fibrom osteogenic, osteom osteoid gigant), tumoră benignă rar întîlnită, rezultată din proliferarea autonomă a elementelor mezenhimale osteoformatoare. Este mai frecventă la sexul masculin, mai ales în perioada de creștere (10—20 ani), caracterizată printr-o intensă activitate osteogenică. Sediul de elecție este coloana vertebrală (în special arcuri vertebrale și pediculi vertebrali, mai rar corpul vertebral), apoi oasele lungi (femur, humerus, tibie, peroneu) și mult mai rar oasele mîinii, oasele piciorului, coastele, omoplatul, osul iliac etc. Macroscopic, masa tumorală este bine delimitată de corticala osului, are o consistență moale, este uneori granulară, gri-albicioasă sau roșie. Periostul este îngroșat și aderent. Aspectul microscopic este polimorf și reflectă stadiul evolutiv al tumorii. În toate localizările, tumoarea este alcătuită din stromă conjunctivă bogat vascularizată, în care se află numeroase osteoblaste și elementele elaborate de aceste celule, țesut osteoid și țesut osos. La început, apar zone de țesut tînăr, cu caracter mezenhimal, numeroase histiocite și rare fibre colagene. Apoi, se remarcă zone întinse de țesut colagen, înconjurate de osteoblaste și apar trabecule preosteoide și osteoide. Ulterior, în masa de țesut osteoid apar calcificări și osificări. Clinic, durerea surdă sau moderată este însoțită de hipersensibilitate locală și tumefacția regiunii afectate. În localizarea vertebrală, se pot întîlni: o scolioză dureroasă și manifestări (semne) neurologice (uneori, paraplegie) sau chiar cardiace prin compresiune radiculară sau chiar medulară. Evoluția foarte lentă a tumorii face ca bolnavul să consulte medicul mai tîrziu. Imaginea radiologică este necaracteristică, îmbrăcînd deci aspecte diferite, în raport cu segmentul scheletic afectat și momentul evolutiv al tumorii. În localizările vertebrale, aspectul radiologic predominant este condensarea dată de scleroza osoasă reactivă (forma osteogenetică), deși se pot întîlni și cazuri cu osteoliză pură (forma osteolitică) sau cu osteoliză și osteogeneză (forma mixtă). Descoperirea unor calcificări în masa tumorală este foarte utilă pentru diagnostic. Pe oasele lungi, imaginea radiologică are caracter predominant osteolitic și expansiv, contur neregulat, este situată excentric și bine delimitată de țesutul osos normal, cu toate că uneori corticala osoasă este întreruptă, de unde confuzia regretabilă cu → *osteosarcomul*. În masa tumorală, pot fi incluse granule sau travee osoase și uneori chiar și un nidus opac. Deși corticala adiacentă tumorii apare îngroșată și neregulată, reacția periostală lipsește (semn radiologic foarte important). În formele cu evoluție lentă, imaginile de osteoliză se alătură și se suprapun peste imaginile de osteogeneză, dînd opacități punctate sau liniare, dispuse neregulat într-o zonă de intensitate redusă, cu scleroză periferică reacțională. Diagnosticul pozitiv se bazează pe elemente clinice și radiologice, dar mai ales pe date histologice. În **O.B.** vertebral, diagnosticul diferențial are în vedere osteomul osteoid, chistul osos anevrismal, tumoarea cu celule gigante și fibromul neosificant. În localizările pe oasele lungi, trebuie eliminate: abcesul cronic al osului, osteomul osteoid, chistul osos anevrismal, tumoarea cu celule

gigante, displazia fibroasă, osteosarcomul. Tratamentul de elecţie este tratamentul chirurgical. La nivelul oaselor lungi, el constă în chiuretajul complet sau rezecţia tumorii, cu sau fără osteoplastia defectului osos rezidual. În localizările costale şi peroniere este indicată rezecţia segmentară. Unii autori recomandă radioterapia preoperatorie cu doze mici şi repetate, efectul favorabil al radioterapiei fiind semnalat chiar în acele cazuri în care nu se poate efectua chiuretajul simplu. Exereza completă a tumorii aduce vindecarea şi înlătură orice risc de recidivă. În localizarea vertebrală, singura soluţie este chiuretajul tumorii, deşi apar uneori recidive tardive, care pot fi mortale, prin extensie locală rapidă, cu tulburări consecutive de compresiune. Malignizarea O.B. a fost semnalată excepţional.

OSTEOCONDROM, tumoră benignă, solitară, care se dezvoltă ca o protuberanţă pediculată sau sesilă, la nivelul oaselor lungi, în special la extremitatea inferioară a femurului şi cea superioară a tibiei. Tumoarea se dezvoltă lent, din zonele superficiale de cartilaj sau din periost, prin diferenţiere condroidă. Se poate considera că O. poate apare pe orice os cu osificare encondrală. Dezvoltarea pe oasele lungi are loc în zona metafizară. Alte zone relativ frecvente, unde apare, sînt extremitatea superioară a humerusului şi extremitatea inferioară a radiusului. Mai puţin comună este localizarea la nivelul oaselor plate, pe coaste, omoplat, oasele bazinului. Sînt exceptate doar oasele preformate din membrană (oasele craniului şi ale feţei). Apare mai frecvent la adultul tînăr, cu o frecvenţă relativ mare (mai mult de 5% din toate tumorile osului). Simptomatologia clinică este ştearsă, uneori se percepe o jenă sau o perturbare a funcţiei articulare. La dimensiuni mari, pot apare modificări clinice prin compresiune. Macroscopic, apare ca o excrescenţă cu o bază osoasă, acoperită de un strat cartilaginos şi un ţesut cu rol de periost, care continuă periostul osului pe care se dezvoltă. Microscopic, se observă ţesutul osos, care este acoperit de o zonă cartilaginoasă şi de un strat fibros. În evoluţie, procesul de osificare progresează în stratul cartilaginos, care diminuă treptat. Radiologic, se constată o formaţiune dezvoltată în afara osului, de intensitate neomogenă, cu bază largă de implantare, alcătuită din ţesut spongios şi o compactă periferică, care continuă compacta osului. Urmărită în timp, imaginea creşte în intensitate, prin mărirea depunerii de calciu şi diminuarea ţesutului cartilaginos. Diagnosticul diferenţial se face cu: exostoza osteocartilaginoasă şi condrosarcomul periostal. O entitate aparte, o constituie asocierea O. multiple la acelaşi subiect, avînd o transmitere ereditară. Tratamentul O. este chirurgical şi constă în rezecţia formaţiunii tumorale, împreună cu baza de implantare, pînă în ţesutul sănătos. Rezecţia incompletă poate fi urmată de recidivă sau de degenerescenţă sarcomatoasă tardivă a ţesutului cartilaginos restant.

OSTEOCONDROMATOZĂ, afecţiune caracterizată prin prezenţa de corpi osteocartilaginoşi liberi sau pediculaţi, în cavitatea articulară. Apare între 20 şi 40 ani, mai ales la bărbaţi, se manifestă prin metaplazia ţesutului conjunctivovascular în ţesut cartilaginos şi osos, localizîndu-se mai frecvent la cot, genunchi, gleznă, şold, umăr. Interesează şi bursele seroase sau tecile tendinoase periarticulare. Corpii osteocartilaginoşi sînt numeroşi, de dimensiuni variabile şi de formă poliedrică sau ovoidă, iar sinoviala prezintă îngroşări fibrocartilaginoase (corpi în diferite stadii). Microtraumatismele intraarticulare determină fenomene de artroză. Bolnavul prezintă o articulaţie mărită de volum, cu funduri de sac bombate şi aspect boselat, iar la palpare se constată corpii osteocartilaginoşi; mobilitatea articulară este dimi-

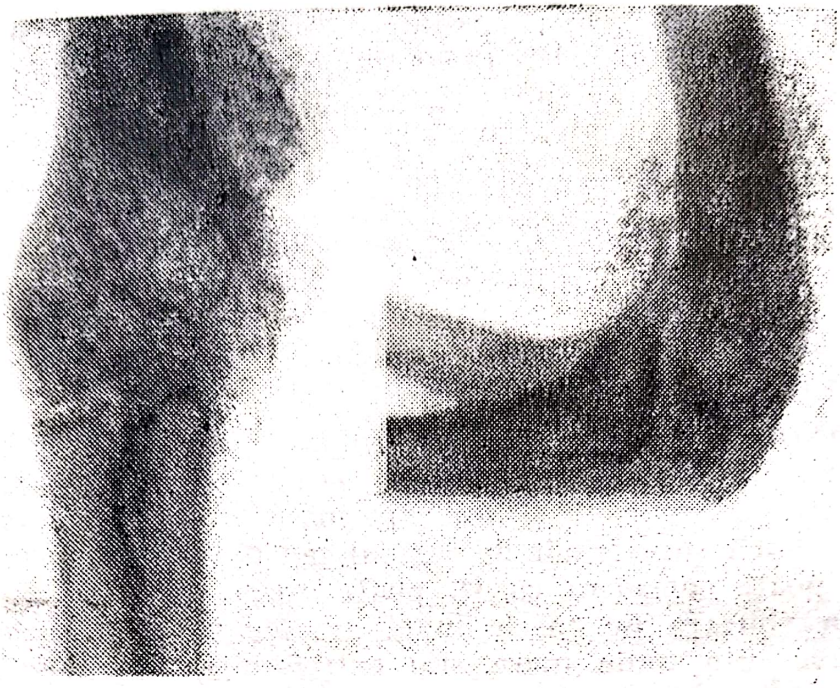

Fig. 92. Osteocondromatoză de cot drept (aspect radiografic de față și de profil).

nuată și se percep crepitații cu senzație de „sac cu nuci". Radiografic, se constată numeroși corpi osteocartilaginoși intraarticulari, manșon opac determinat de sinoviala încrustată calcar, iar tardiv se observă semne de artroză. Uneori se produce o degenerare sarcomatoasă. Se indică röntgenterapie (pentru stagnarea formării corpilor osteocartilaginoși) și tratament chirurgical (extirparea corpilor, sinovectomie parțială). (fig. 92).

OSTEOCONDROZĂ (osteocondroză disecantă, osteocondropatie, osteocondrodistrofie), termen generic pentru o serie de boli de origine osteocondrală, caracterizate prin necroza unei porțiuni mai mari, sau mai mici dintr-o epifiză sau apofiză. Noțiunea de O. trebuie echivalată cu alte patru noțiuni: osteonecroză aseptică, osteocondrită, epifizită și apofizită, în care sufixul „ită" nu are semnificația de proces inflamator. În cadrul osteocondritelor, a fost descrisă osteocondrita disecantă (osteochondritis dissecans) (König, 1888), care se caracterizează prin formarea unui focar necrotic limitat în epifiza unui os lung. Uneori, fragmentul osteocondral izolat prin necroză se detașează de epifiză și devine un corp liber în cavitatea articulară („șoarece articular"). În etiologia O. au fost invocate cauze diverse: traumatisme repetate, tulburări circulatorii subcondrale, factori genetici. Între O. se numără numeroase boli: O. capului humeral (boala Haas); O. condilului humeral (boala Panner), O. capului radial (boala Nielsen), O. epifizei radiale inferioare (boala Burns), O. semilunarului (boala Kienböck), O. capetelor metacarpienelor (boala Mauclaire), O. falanginelor mîinii — medius, index, inelar (boala Thiemann), O. capului femural (boala Legg — Perthes — Calvé), O. condilului femural intern (boala König), O. rotulei (boala Sinding — Larsen — Johansson), O. condilului tibial intern (boala Blount), O. condilului tibial extern (boala Haglund), O. (apofizita) tuberozității tibiale anterioare (boala Osgood — Schlatter — Lannelongue), O. tuberozității posterioare a calcaneului (boala Sever), O. scafoidului tarsian (scafoidita) (boala Köhler), O. cuneiformului intern (boala Buchman), O. apofizei bazei metatarsianului V (boala M. Iselin), O. capetelor metatarsienelor II—III (boala Freiberg —

Köhler sau Köhler II), O. simfizei pubiene (boala Pierson), O. crestei iliace (boala Buchman), O. ischiopubiană (boala Van Neck — Odelberg), O. vertebrală deformantă juvenilă (cifoza juvenilă sau boala Scheuermann), O. vertebrală disecantă (boala Galland), O. sesamoidului halucelui (boala Renander). În funcţie de localizarea O., este indicat tratamentul medicamentos şi fizical, ortopedic şi uneori chiar chirurgical.

Osteocondroza disecantă a cotului apare la tinerii de 14—18 ani, interesînd condilul humeral, cu formarea unui „şoarece articular" ce se poate inclava în articulaţie determinînd dureri, limitarea mişcărilor şi fenomene artrozice, iar examenul radiografic precizează diagnosticul şi indică uneori extirparea chirurgicală.

Osteocondroza şoldului (boala Legg — Perthes — Calvé), afecţiune caracterizată prin necroza ischemică a nucleului cefalic al femurului, cu evoluţie spre coxa plana. Se produce la copii între 3—11 ani, incriminîndu-se mai mulţi factori (constituţionali, glandulari, vasculari, traumatici). Necroza nucleului cefalic trece prin trei faze: *de necroză osoasă* (moartea osteocitelor; stază vasculară; modificări degenerative ale măduvei osoase; edem şi congestie în capsulă şi sinovială; infiltrare leucocitară; radiologic, se constată zonă liniară de transparenţă ca o zgîrietură de unghie, paralelă cu suprafaţa subcondrală a capului femural, turtirea polului supero-extern al capului, densificarea aparentă a nucleului epifizar prin demineralizarea osului din jur prin hiperemie, lărgirea gîtului femural şi a interliniei articulare), *de regenerare* (invadarea zonei de necroză de către mugurii conjunctivo-vasculari; trasee de ţesut osos mort în nucleul osos epifizar; creşterea encondrală este încetinită; formarea unui ţesut de granulaţie, care, împreună cu arteriolele dezvoltate în periostul metafizar, invadează spongioasa epifizară prin osteoclazie şi fragmentează osul mort; radiografic, se constată fragmentarea şi turtirea nucleului epifizar prin invadarea nucleului osos necrotic de ţesut de granulaţie şi prin presiunea exercitată pe un ţesut fragil; creşterea opacităţii reale a nucleului epifizar prin condensarea trabeculelor osoase) şi *de vindecare* (înlocuirea zonei necrozate cu ţesut osos nou şi cartilaj; uneori persistă o bandă de ţesut osos necrozat realizînd aspectul de osteocondrită disecantă; radiologic, se constată prezenţa ţesutului osos de neoformaţie, contur regulat al nucleului epifizar, gît larg şi scurt, iar acetabulul este larg şi plat). Bolnavul acuză dureri vii sau moderate la nivelul şoldului (exacerbate prin efort fizic şi calmate prin repaus), prezintă o limitare a rotaţiei interne, flexiei şi abducţiei coapsei, iar mersul este şchiopătat. Examenul radiologic stabileşte diagnosticul, prognosticul şi stadiul evolutiv. Complicaţia tardivă a bolii este coxartroza secundară. Conduita terapeutică trebuie să asigure o punere în repaus a şoldului cu o suprimare a presiunii exercitate asupra capului femural ce vor determina tasarea sa; se foloseşte repausul la pat, aparatul gipsat pelvi-pedios Whitmann, aparatul ortopedic cu sprijin ischiatic şi tracţiune continuă ce permite mersul (tip Thomas sau Hamilton), bandajul de suspensie a gleznei de partea bolnavă şi mers cu cîrje cu sprijin pe piciorul sănătos, tracţiunea continuă cu benzi adezive în abducţie şi rotaţie internă moderată (cea mai eficace; în perioada de distrucţie — cca 12 luni), procedee urmate de masaj, gimnastică medicală, contracţii izometrice. Tratamentul chirurgical include osteotomia bazinului (operaţia Salter), osteotomia femurului de recentrare a capului în cotil (varizare, derotare; a nu se face în stadiul de densificare), forajul cervico-epifizar, grefa transcervico-epifizară, operaţia de detentă musculară Voss.

OSTEODISPLAZIE (sindrom Melnik — Needles), malformaţie rară (descrisă în 1966), caracterizată printr-un defect de modelaj al oaselor lungi, craniului şi bazinului, clinic constatîndu-se o rămînere în urmă a dezvoltării, persistenţa fontanelei mari, dezvoltarea în exces a osului frontal cu proeminenţa marginii superioare a orbitelor, exoftalmie, luxaţie congenitală coxofemurală, deformaţii ale membrelor, retracţie a bazei toracelui. Radiografic, se evidenţiază o grosime inegală a corticalei, structură neomogenă a diafizelor, angulaţie anterioară la extremitatea superioară a diafizei radiale, aspect triunghiular al bazinului, contur ondulat al coastelor, defect de modelaj al metafizelor.

OSTEOECTAZIE CU HIPERFOSFATAZIE, malformaţie cu tulburări de mers al copilului, dureri şi deformaţii ale membrelor, deviaţii ale coloanei vertebrale (cifoscolioză), leziuni ale oaselor cutiei craniene (zone de condensare şi de osteoporoză a compactei externe, îngroşarea diploiei). Examenul histopatologic evidenţiază prezenţa unui ţesut conjunctiv lax, care umple spaţiul dintre lamele osoase şi care este foarte vascularizat. Se consideră a fi o formă juvenilă a bolii Paget. Coloana vertebrală este indemnă, iar leziunile sînt simetrice şi generalizate.

OSTEOGENEZĂ IMPERFECTĂ (displazie periostală), malformaţie congenitală cu fragilitate osoasă şi culoare albastră a scleroticelor cuprinzînd două forme: intrauterină (osteogeneza imperfectă Vrolik) şi postnatală (osteopsatiroza Lobstein). Are caracter ereditar şi familial, cu transmitere dominantă. Este o enzimopenie ereditară, cu compromiterea ciclului Krebs (absenţa succindehidrogenazei), sistemului fosfatazic (reducerea fosfatazelor), sulfatazei şi sistemului galactozamino-acid controitin-sulfuric (absenţa hexozaminosintetazei şi a 2-glucuronidazei). Se produce o modificare a funcţiilor osteoblastului, odontoblastului şi fibroblastului scleral cu perturbări ale substanţei organice a osului, dintelui şi scleroticei (fragilitate osoasă cu fracturi spontane şi încurbări ale oaselor; culoarea albastră a scleroticelor, hiperlaxitate articulară). Nou-născuţii sînt imaturi sau se nasc morţi, au talie mică, membre scurte şi groase (micromelie) cu curburi diferite; craniul este voluminos, incomplet osificat, membranos, iar ochii sînt exoftalmici, cu sclerotice albastre şi nasul subţire. Radiografic se constată fracturi, încurbări, subţierea corticalei, creşterea transparenţei osoase. Fracturile se produc după traumatisme minime („oameni de sticlă"). Craniul ia aspectul de „craniu în rebord", iar la coloana vertebrală se întîlnesc cifoscolioze. Uneori surditate prezentă. Nu există tratament cauzal. Fracturile şi deformaţiile impun uneori tratament ortopedico-chirurgical.

OSTEOLIZĂ, leziune osoasă cu resorbţie osoasă pînă la dispariţie. Se disting următoarele forme: uzura osoasă (superficială), caria osoasă (la periferia osului) şi caverna osoasă sau chistul osos (în profunzimea osului). Se întîlneşte în inflamaţii, infecţii sau tumori osoase. Radiologic, se constată o pierdere de substanţă osoasă, care în tuberculoză poartă numele de cavernă osoasă, cu sediul vertebral sau iliac. Geoda are contur scleros în abcesul cronic osteomielitic, neprecis în tumorile maligne şi net în tumorile benigne. **Osteoliză idiopatică masivă Jackson**, proces distructiv cu dispariţia structurii osoase, localizat unilateral, mai ales la oasele centurii pelviene. O. este produsă posibil printr-o angiomatoză osoasă sau printr-o dereglare a sistemului nervos vegetativ central. Debutul bolii este insidios, cu impotenţă funcţională şi dureri uşoare, părţile moi fiind uşor tumefiate şi sensibile la palpare. Radiografic, se constată creşterea transparenţei osoase, cu prezenţa de zone de liză rău delimitate, cu corticala subţire, tardiv osul ajunge ca o

coajă subţire şi se scurtează; oasele lungi devin efilate şi dispar parţial sau total. Histologic, prezintă aspect de hemangiofibromatoză. Tratament: röntgenterapie, cu rezultate slabe.

Osteoliză secundară sau simptomatică, proces distructiv cu dispariţia structurii osoase, întîlnit în numeroase afecţiuni: stafilococii, neoplazii, hiperparatiroidie, poliartrita reumatoidă, sclerodermie, traumatisme, osteoartropatii etc. Tratamentul este cauzal (al bolii de bază), simptomatic şi chirurgical.

OSTEOM, tumoră benignă unică sau multiplă a vîrstelor tinere (15—25 ani), provenită prin hiperplazia oaselor de origine membranoasă, cu sediu electiv pe oasele craniului (tabla externă a osului parietal sau occipital şi mai rar pe tabla internă) şi oasele masivului facial (maxilar, orbită, sinusuri). Mult mai rar întîlnit pe oasele bazinului şi foarte rar pe oasele lungi, în zona lor metafizoepifizară. De formă neregulată şi dimensiuni variabile. O. apare ca o excrescenţă dură, care deformează segmentul osos afectat şi este alcătuit din ţesut osos matur, cu structură oarecum diferită de structura osului normal. În O. *compact (exostoza osteomatoasă)*, canalele medulare lipsesc, iar traveele osoase strîns alăturate dau tumorii aspectul de fildeş, pe cînd în O. *spongios (endosteom)* se întîlnesc spaţii medulare mai largi, pline cu ţesut conjunctivo-vascular şi înconjurate de lamele osoase neregulate. Unele O. prezintă o coajă cartilaginoasă cu funcţie de cartilaj de creştere, de unde confuzia cu exostozele de creştere. Deşi cu mare potenţial de creştere, evoluţia O. este foarte lentă şi rămîne asimptomatică tot cursul vieţii sau pentru multă vreme. Atunci cînd apar, semnele clinice sînt expresia tulburărilor de compresiune legate de creşterea în volum a O., mai ales în evoluţia endocraniană şi cea intraorbitară. O. nu atinge niciodată un volum apreciabil (maximum 2 cm diametru) şi nu se malignizează. Pe radiografie, O. compact al oaselor craniene apare ca o zonă opacă rotundă, omogenă, densă şi bine conturată, cu bază largă de implantare, iar O. orbitelor şi sinusurilor ca o zonă opacă densă, bine conturată şi polilobată. O. spongios apare ca o zonă opacă de intensitate redusă, cu contur şters, dar corticala rămîne intactă, deşi uneori este subţiată sau împinsă. Pentru precizarea sediului tumorii, este foarte utilă tomografia. Diagnosticul diferenţial al O. se face cu ostecondromul periferic, exostozele osteogenetice şi osificările heterotopice posttraumatice. Tratamentul O. depinde de localizare, volumul tumorii şi tulburările funcţionale pe care le produce. Tratamentul de elecţie este rezecţia tumorii pînă în ţesut sănătos, împreună cu baza sa de implantare.

OSTEOMALACIE, osteopatie de carenţă, caracterizată printr-o perturbare a metabolismului vitaminei D, calciului, fosforului, la care se adaugă o hiperparatiroidie reacţională. O. este de aport (restricţii alimentare, lipsă de expunere la soare, sarcină, alăptare, tulburări digestive, steatoree, ciroză hepatică; avitaminoza D şi hipocalcemia stimulează funcţia paratiroidiană, cu scoaterea calciului din oase şi creşterea fosfaturiei; bolnavii sînt paliz i, scad în greutate, acuză dureri osoase, au mers greoi; pot apare fracturi spontane; cifoscolioză dorsală şi deformarea bazinului. Radiografic, oasele apar ca şterse cu guma, cu corticala insuficient conturată, cu geode, cu fisuri Looser — Milkmann (false fracturi) şi tasări vertebrale sau deformări osoase. Examenul de laborator evidenţiază: hipocalcemie, hipocalciurie, creşterea fosfatazei alcaline, hidroxiprolinurie crescută prin hiperparatiroidie secundară. Tratament: vitamină D şi de eliminare (afecţiuni renale congenitale; acidoza

tubulară — calciul osos tamponează acidoza; sindromul Toni—Debré—Fanconi sau diabetul fosfoglucoaminat — deficit de reabsorbţie a fosforului; rahitismul vitaminorezistent, cu o rezistenţă primară la vitamina D şi reducerea secundară a absorbţiei intestinale a calciului; insuficienţa renală cronică de cauză glomerulară cu rezistenţă cîştigată la vitamina D, ce determină hipocalcemie şi hiperfuncţie paratiroidiană; hipofosfatazemia; hiperparatiroidismul; mielomul; tratamentul este cauzal; administrare de vitamină D, fosfaţi anorganici, soluţii alcaline, anabolizante proteice).

OSTEOMIELITĂ, infecţie hematogenă a osului, produsă frecvent de stafilococul auriu, localizată de obicei în metafiza oaselor lungi la copii şi adolescenţi. Osteita posttraumatică sau postoperatorie se produce prin inocularea directă a microbilor. Osteita produsă de bacilul Koch sau de sifilis este tot hematogenă. Cunoscută din timpul lui Hipocrate („caria spontană"), O. este individualizată de Lannelongue (1879), iar Pasteur (1880) arată etiologia ei (stafilococul auriu — „furuncul al osului"). Patogenic, se admite o embolie septică sau o tromboză a vaselor nutritive ale osului.

Osteomielita acută se produce frecvent între 5—15 ani, rar la adulţi, avînd ca agent etiologic stafilococul auriu sau alţi germeni (streptococul, stafilococul alb, pneumococul, colibacilul, bacilul Eberth etc.). Poarta de intrare este cutanată (furuncul, plagă infectată etc.), otică, amigdaliană, digestivă, ombilicală, respiratorie, după perfuzii prelungite prin cateterizare venoasă sau perfuzii intraosoase. Se produce o bacteriemie cu localizare în metafiza oaselor lungi („bulbul osos" — Lannelongue unde circulaţia este lentă, cu localizare frecventă aproape de genunchi şi departe de cot). Trueta clarifică patogenia prin arteriografie şi examene anatomo-patologice. Debutul este uneori brutal, cu febră, frisoane, tahicardie, tahipnee, vărsături, agitaţie, oligurie. Palparea aparatului locomotor descoperă o zonă dureroasă; alteori, durerea este spontană şi se accentuează progresiv, apare tumefacţia locală, circulaţia colaterală, tegumentul este mai cald, iar la palpare se poate decela o împăstare. Anamneza evidenţiază o eventuală poartă de intrare: leziune cutanată, otită, rinofaringită, pneumopatie, infecţie urinară etc. Anatomopatologic, se distinge o fază congestivă (pînă la 48 ore; congestie intraosoasă şi periostică) şi o fază de supuraţie (medulită, cu microabcese ce evoluează spre periost, formînd abcesul subperiostic şi spre canalul medular al diafize; cartilajul de creştere este o barieră împotriva infecţiei, iar distrugerea sa duce la artrită supurată; tromboza vasculară determină necrobioză osoasă cu formare de sechestre; la periferia zonei necrozate, apare un proces osteogenetic, cu formare de os sub formă de straturi concentrice). În formele septico-pioemice, apar abcese metastatice în ficat, plămîni, rinichi, splină, creier, miocard şi fenomene de degenerescenţă amiloidă renală. Examenul de laborator evidenţiază leucocitoză cu polinucleoză, hemocultură pozitivă (60% din cazuri), urocultură uneori pozitivă, V.S.H. crescut; antibiograma evidenţiază germenul cauzal. Diagnosticul diferenţial se face cu: febra tifoidă, reumatismul articular acut, flegmonul, artrita acută, limfangita, osteita tuberculoasă, osteita sifilitică, fractura subperiostică sau fractura-decolare epifizară. Ca forme clinice se descriu: forma clasică, hipertoxică, septico-pioemică, atenuată sau prelungită cu tendinţă la cronicizare. Se însoţeşte de complicaţii loco-regionale (artrita supurată, fractura pe os bolnav, decolarea epifizară, luxaţia patologică, flebita, ulcerul trofic, tulburări de creştere, degenerescenţa epiteliomatoasă) sau generale (degenerescenţa amiloidă renală). Tratamentul se instituie de urgenţă. Se administrează antibiotice (penicilină

10 000 000—50 000 000 u. sau meticilină 100—150 mg/kilocorp i.v. și i.m. + alt antibiotic: eritromicină, rifampicină, kanamicină, meticilină, streptomicină, oxacilină etc., — 3—4 săptămîni), se imobilizează în aparat gipsat; tratamentul adjuvant cuprinde administrarea de vitamine, transfuzii de sînge, perfuzii cu ser glucozat, gamma-globuline. Intervenția chirurgicală se impune în caz de abces colectat (incizie largă, chiuretajul pereților, excizia țesuturilor necrozate; drenaj aspirativ tip Rédon și cateter pentru instilații cu antibiotice). Antibioterapia se prelungește pînă cînd V.S.H. se normalizează. Control clinic, de laborator și radiografic din 10 în 10 zile. Dacă după drenajul abcesului subperiostic semnele de retenție persistă este necesară trepanația minimă.

Osteomielită cronică, consecutivă unei O. acute sau cronică de la început, se caracterizează clinic prin prezența de fistule persistente prin care se elimină sechestre. Se asociază un proces de hiperostoză (periferic) și altul de necroză centrală, cu sechestre înconjurate de puroi. Bolnavul prezintă atrofie musculară regională, cicatrici aderente la os, fistule prin care se elimină o secreție purulentă în cantitate moderată, acuză dureri profunde, uneori continue. Examenul radiografic evidențiază îngroșarea neuniformă a corticalei, geode și sechestre sau chiar fracturi. Diagnosticul diferențial se face cu formațiuni tumorale (reticulosarcom). Evoluția este îndelungată, cu perioade de acalmie. Uneori, se produce o colecție închistată (abcesul central al osului — Brodie), cu conținut purulent sau sero-albuminos, fără sechestre sau cu un mic sechestru, cu condensare osoasă periferică. Se diferențiază de: sarcomul osteolitic, tumora cu mieloplaxe, condromul, chistul osos, displazia fibroasă, goma sifilitică, osteomul osteoid, reticulosarcomul, tuberculoza osoasă. Tratamentul este chirurgical (trepano-evidare largă cu: excizia țesuturilor necrozate, ablația sechestrelor, aplatizarea focarului, plombajul cavităților restante; excizia leziunilor trebuie să treacă prin țesut sănătos; cavitățile mari se plombează cu lambou muscular pediculat și bine vascularizat din vecinătate sau cu grefoane de țesut spongios recoltate din osul iliac), medicamentos (antibiotice conform antibiogramei, administrate cu 10 zile înainte de intervenție și continuat cîteva săptămîni postoperator, asociate cu vaccin polimicrobian; gamma-globuline) și ortopedic (imobilizare gipsată strictă).

OSTEOM OSTEOID, tumoare benignă, mai ales unică, relativ frecventă, întîlnită la vîrstele tinere (15—25 ani) și localizată de predilecție pe femur, tibie și humerus, mai rar pe oasele mîinii și piciorului, oasele bazinului și vertebre. După localizare, se descriu trei forme: O. O. cortical (cel mai frecvent), O. O. spongios și O. O. subperiostal. Macroscopic, O. O. se caracterizează printr-o îngroșare fusiformă sau ovoidală a corticalei diafizare sau zonei spongioase epifizare. În interiorul acestui bloc de scleroză osoasă se întîlnește nidusul, leziunea caracteristică a O. O. Nidusul reprezintă formațiunea tumorală propriu-zisă, are formă sferică sau ovoidă, dimensiuni relativ reduse (2—10 mm, chiar 20 mm — O. O. gigant), culoare brun-roșietică și consistență moale. Microscopic se deosebesc două zone: centrală și periferică. Zona centrală (nidus) este alcătuită din țesut conjunctiv bogat vascularizat, în care sînt incluse travee neregulate de țesut osteoid și chiar trabecule osoase de neoformație, celule mezenhimale alungite, osteoblești, osteoclaste (în lacune Hawship), infiltrat limfoplasmocitar. Zona periferică este alcătuită din țesut osos compact provenit din îngroșarea traveelor osoase neoformate și depunerea lor în straturi concentrice. În localizarea intracor-

ticală a nidusului, printr-un proces de osificare progresivă atipică se formează lamele de os compact nehaversian de grosime apreciabilă (cîţiva cm diametru), spre deosebire de localizarea intraspongioasă, în care se întîlneşte o reacţie perifocală discretă. În localizarea superficială a tumorii, îngroşarea osului este şi rezultatul apoziţiei periostale. În unele cazuri, osteoscleroza din jurul nidusului realizează un aspect pagetoid. Clinic, O. O. determină dureri nocturne, intermitente, care cedează la aspirină, în fazele incipiente. Durerea articulară, impotenţa funcţională, revărsatul intraarticular şi redorile articulare se pot întîlni în localizările juxtaarticulare. În O. O. al oaselor superficiale, în fazele de început, nu se remarcă vreo tumefacţie locală sau deformare. În fazele avansate, apare o deformare fusiformă sau ovalară, în funcţie de osul afectat. Deformarea fusiformă este caracteristică tumorilor localizate în oasele lungi (femur, tibie, humerus). În localizările vertebrale, se descrie o atitudine scoliotică antalgică. Aspectul radiografic al O. O. este legat de localizarea tumorii şi vîrsta pacientului.

Osteomul osteoid cortical este caracterizat de o zonă opacă centrală, roundă, omogenă, mai tîrziu (mai ales pe oase scurte şi oase plate) prezentînd o opacitate centrală rotundă, cu aspect de sechestru (imagine de cocardă), opacităţi multiple sau imagine de condensare inelară. În jurul nidusului, se remarcă o scleroză osoasă întinsă, care se pierde treptat în ţesutul osos normal. Ea se poate întinde pe cîţiva cm, poate cuprinde toată circumferinţa unui os tubular sau întregul segment osos. În localizările centrale, se poate dezvolta şi în canalul medular. Din cauza sclerozei perifocale intense şi osteogenezei subperiostale, nidusul nu poate fi observat totdeauna, motiv pentru care sînt necesare, în aceste cazuri, radiografii mărite, tomografii sau radiografii cu parametri crescuţi de expunere. Foarte rar, în forma corticală, scleroza corticală este redusă, apărînd ca un discret lizereu.

Osteomul osteoid spongios se poate dezvolta în gîtul femural, corpul vertebral, oasele mici ale mîinilor şi picioarelor, avînd un sediu periferic. Apare ca o zonă opacă, de intensitate redusă, delimitată de un discret lizereu de condensare osoasă.

Osteomul osteoid subperiostal este foarte rar întîlnit şi se poate dezvolta pe faţa internă a gîtului femural, pe oasele mîinii şi piciorului. Reacţia de scleroză osoasă în corticala vecină cu nidusul se asociază cu o reacţie subperiostală intensă. Diagnosticul diferenţial cu abcesul Brodie şi osteomielita sclerozantă tip Garré este uneori dificil. De reţinut că, probele biologice sînt negative în O. O., iar arteriografia indică hipervascularizaţia nidusului. Tratamentul O. O. este exclusiv chirurgical şi constă în rezecţia largă a tumorii, la distanţă de nidus (rezecţie în bloc), rezecţie urmată de dispariţia imediată a durerilor. În localizarea pe oasele superficiale, abordul tumorii este relativ uşor, însă rezecţia corectă, mai ales în O. mici sau cele corticale, impune un reperaj intraoperator, o radiografie intraoperatorie a osului bolnav, după rezecţie sau radiografia piesei osoase rezecate. În localizările profunde (corp, pediculi şi apofize vertebrale, gît femural, cavitate glenoidă etc.), abordul este dificil, iar reperajul intraoperator deosebit de util. De multe ori, lipsa de substanţă osoasă rezultată după rezecţie este completată prin osteoplastie (plombaj cu os spongios sau grefon corticospongios). În O. O. al oaselor lungi (femur, tibie, humerus), osteoplastia trebuie protejată cu un implant metalic adecvat (tije, plăci, cuie-plăci, şuruburi). Uneori, în localizările juxtaepifizare, este necesară restabilirea continuităţii segmentului osos prin artrodeză sau cu ajutorul unei proteze. Atunci cînd procesul tumoral

este localizat pe peroneu, oasele scurte, oasele late sau diverse apofize, osteoplastia devine descori inutilă, fiind suficientă doar imobilizarea temporară a segmentului în aparat gipsat sau bandaj moale. Chiuretajul simplu și rezecția insuficientă sînt totdeauna urmate de recidivă.

OSTEONECROZĂ, alterare a structurii osoase datorită unei tulburări circulatorii, cu alterarea tramei organice și păstrarea substanței calcare. Osul din jurul zonei de necroză suferă un proces de decalcifiere, fiind astfel transparent radiologic și scoțînd în contrast zona necrozată (mai opacă datorită sărurilor calcare rămase). Necroză osoasă se întîlnește în osteomielită, tuberculoză (sechestre osoase). Sechestrul din osteomielită este intens opac radiologic, iar sechestrul din tuberculoză este porotic și mic (în „miez de pîine"). Se întîlnesc și necroze aseptice ce se dezvoltă la epifizele oaselor solicitate la presiune (cap femural, capul celui de-al doilea metatarsian etc.).

Osteonecroză aseptică, leziune osoasă produsă prin întreruperea circulației sanguine, vasele osului fiind adăpostite în spații inextensibile. Focarul de necroză aseptică evoluează în trei stadii: a) *de debut* (necroză recentă), cu obliterarea vaselor nutritive, decolare periostică, lipsă de sînge în os, dispariția osteocitelor (osteoplastele rămîn goale); b) *de regenerare,* cu resorbția osului necrozat și înlocuire cu os viu prin proliferarea țesutului conjunctivo-vascular; radiografic, focarul de necroză osoasă apare mai dens decît țesutul osos din jur, fiind astfel bine delimitat; țesutul de granulație progresează treptat în focarul de necroză și resoarbe osul necrozat; concomitent, se diferențiază osteoblești constituindu-se țesut osos nou de tip primitiv ce se remaniază ulterior lamelar; c) *de vindecare,* cu zonă mică de necroză ce se resoarbe în totalitate și se înlocuiește cu țesut osos viu; dacă fragmentul necrozat este voluminos, se delimitează la periferie prin calcifierea țesutului conjunctivo-vascular — vizibil radiografic. Se consideră că întreruperea fluxului sanguin se datorește unei rupturi vasculare sau unei endarterite trombozante. O. aseptică se datorește și acțiunii asupra osului a unor agenți fizici (radiații ionizante, ultrasunete, căldură) sau chimici (fosfor, arsenic etc.). *Osteonecroza aseptică de cauză cunoscută* poate fi prezentă: 1) posttraumatică (fracturi, luxații — fractură astragal, scafoid carpian, gît și cap femural, luxație traumatică șold etc.); 2) în boala chesoanelor (insule de necroză aseptică în epifizele și diafizele oaselor cu artroze secundare; bolnavii acuză dureri, vertijii și prezintă paralizii, indurații subcutanate, surditate, hemoragii — semne ce apar după decompresiune, iar tardiv se produc tulburări nervoase și osteoarticulare-artroză; 3) după congelare sau arsuri; 4) după expunere la radiații ionizante (röntgen sau radium-terapie prelungită).

Osteonecroza aseptică de cauză necunoscută interesează: semilunarul, capul femural, apofizele și epifizele la copii; coloana vertebrală, pubisul, osul ischiopubian, capul humeral, capul radial, falangele, scafoidul tarsian, cuneiformele, apofiza calcaneului, capul metatarsian.

Osteonecroza aseptică a semilunarului (boala Kienböck), descrisă în 1910, se întîlnește între 18 și 30 ani la bărbații ce lucrează manual. Produsă prin ruperea sau obliterarea arterelor semilunarului, maladia se manifestă prin dureri vii la nivelul pumnului, accentuate la presiune însoțită de o jenă funcțională; examenul radiografic evidențiază turtirea și „pătarea" semilunarului. Tratamentul constă în: imobilizarea pumnului timp îndelungat, apoi fiziokinetoterapie, extirparea osului (semilunar fragmentat), chiuretarea țesutului osos necrozat; osteotomia de alungire a cubitusului (Persson) sau osteotomia de scurtare a radiusului (Hulten, 1928); artrodeza intracarpiană

(Graner) — extirparea semilunarului, secţionarea osului mare şi deplasarea jumătăţii proximale în golul rămas, îndepărtarea celor două jumătăţi ale osului mare şi umplerea golului cu grefă de os spongios —.

Osteonecroza aseptică a capului femural, cu zonă de necroză triunghiulară cu baza superioară şi evoluţie spre artroză → *necroza capului femural. Epifizita şi apofizita* (osteocondrite) se întîlnesc la copii şi adolescenţi, caracterizîndu-se prin necroză osoasă aseptică de origine ischemică, descriindu-se patru tipuri: a) cu modificări în forma şi consistenţa nucleilor de osificare ai epifizelor oaselor lungi (boala Legg Perthes-Calvé, boala Köhler II etc.); b) cu leziuni de necroză a nucleilor osoşi al oaselor spongioase scurte (scafoidita tarsiană, necroza semilunarului, cuneiformului etc.); c) cu leziuni necrotice ale apofizelor de inserţie musculară (apofizita tibială anterioară, apofizita calcaneeană etc.); d) cu leziuni necrotice parţiale, cuneiforme a regiunilor articulare, cu formare frecventă de corpi liberi intraarticulari (osteocondroza disecantă a şoldului, a genunchiului, a astragalului etc.). În etiopatogenia lor s-a incriminat factorul constituţional (malformaţi congenitale, epifize constituţional slabe — Lehmann), glandular (insuficienţă tiroidiană, sau a glandelor genitale), vascular (endarterită obliterantă, embolie grăsoasă embolie microbiană, spasme vasculare reflexe, compresiune mecanică a vaselor care irigă nucleul osos prin edemul degenerativ al cartilajului) şi traumatic (ischemie şi anoxie cu producere de zone de necroză — osteoliză osteocitară). Radiografic, se constată: a) în faza de necroză osoasă — uşoară decalcifiere subcondrală a epifizei; b) în faza de regenerare — turtirea şi fragmentarea nucleului epifizar; c) în faza de vindecare — conturul nucleului epifizar devine din nou regulat, iar metafiza este mai largă şi mai scurtă; în osteocondrita disecantă, se constată fragmentul necrotic lenticular. Bolnavul acuză dureri şi prezintă impotenţă funcţională. O. uneori evoluează timp îndelungat (chiar 2—3 ani) spre vindecare; uneori apar fenomene de artroză prin incongruenţă articulară secundară.

Osteocondroza pubisului, descrisă de Burman, produsă între 14 şi 17 ani, se manifestă prin dureri în regiunea pubiană şi impotenţă funcţională la mers; radiografic, se constată o lărgire a spaţiului interpubian şi imagini pseudochistice; de diferenţiat de: tuberculoză (intradermoreacţia, hemoleucogramă, stare generală), osteita pubisului (semne de inflamaţie, febră, V.S.H. crescut, sechestre osoase), echinococcoza pubisului (antecedente, reacţia Cassoni, aspect radiografic ciuruit). Tratamentul constă în repaus la pat, fizioterapie şi administrare de analgetice.

Osteocondroza ischiopubiană, descrisă de Van Nek şi Odelberg (1923), manifestată între 4 şi 14 ani, prin dureri în regiunea ischio-pubiană ce iradiază spre şold dînd şchiopătare, iar radiografic se constată o întîrziere în sudarea oaselor, capetele osoase fiind dinţate, cu structură neomogenă; se va diferenţia de osteomielită şi tuberculoză. Tratamentul constă în repaus la pat asociat cu tratament general (vitamine, anabolizante).

Osteocondroza capului humeral, descrisă de Haas, întîlnită între 5 şi 10 ani, se manifestă prin dureri la nivelul umărului, atrofie musculară şi impotenţă funcţională, iar radiografic se constată turtirea extremităţii osoase cu structură neomogenă şi chiar cu prezenţa unui fragment osos necrotic lenticular. Tratamentul constă în imobilizarea în abducţie, apoi fizioterapie.

Osteonecroza capului radial, descrisă de Nielsen, se manifestă prin dureri şi impotenţă funcţională (prono-supinaţia), radiografic constatîndu-se: condensarea capului radial, lărgirea spaţiului articular şi incongruenţă articulară.

Tratamentul constă în imobilizarea cotului sau extirparea fragmentului izolat în articulaţie.

Osteocondroza falangelor, descrisă de Thiemann (1909), se produce la tineri între 11 şi 16 ani (sex masculin) şi se manifestă prin tumefierea articulaţiilor şi limitarea flexiei, iar radiografic apărînd lăţirea epifizei falangei a doua ce are contur neregulat, cu structură neomogenă şi uneori cu diafiza lărgită „în cupă". Tratamentul este simptomatic.

Osteocondroza scafoidului tarsian, descrisă de Köhler (1918), apare la copii între 3 şi 8 ani (sex masculin), se manifestă prin dureri, tumefacţie şi eritem pe faţa dorso-internă a piciorului cu şchiopătare (sprijin pe marginea externă a piciorului); examenul radiografic evidenţiază: micşorarea de volum a scafoidului, turtirea şi micşorarea nucleului osos, cu aspect „pătat" şi fragmentat. Se va diferenţia de: scafoidita tuberculoasă (semne generale, reacţia la tuberculină pozitivă), scafoidita tifică (antecedente, serologie), scafoidul bipartit. Tratamentul constă în: purtarea unui susţinător plantar, imobilizare în aparat gipsat de mers (cu modelarea bolţii piciorului).

Osteocondroza cuneiformului intern, descrisă de Buchman (1933), apare la copii între 3 şi 6 ani şi se manifestă prin dureri şi tumefacţie cu mers şchiopătat. Radiografic se constată condensarea şi fragmentarea nucleului osos. Tratamentul constă în imobilizarea în aparat gipsat, purtare de susţinător plantar.

Osteocondroza apofizei calcanene, descrisă de Sever (1912), apare între 8 şi 14 ani (sex masculin) şi se manifestă prin dureri calcaneene şi şchiopătare, flexia dorsală a piciorului fiind limitată şi dureroasă. Radiografic se constată o fragmentare sau un aspect pseudochistic. Se va diferenţia de: bursita ahiliană, tenosinovita crepitantă, bătăturile, fractura parcelară, tumora osoasă, osteomielita, tuberculoza calcaneului. Tratamentul constă în: ridicarea tocului pantofului, purtarea unei talonete, imobilizarea în aparat gipsat cu piciorul în echin şi genunchiul uşor flectat, infiltraţie locală cu hidrocortizon, administrarea de vitamine, anabolizante.

Osteocondroza capului metatarsian (boala Köhler II) a fost descrisă de Freiberg (1914). Se produce frecvent la fete între 12 şi 20 ani şi interesează capul metatarsianului II, III, IV (excepţional) sau (foarte rar), uneori bilateral, putînd fi asociată cu un picior complex şi apărînd îndeosebi la dansatori sau croitorese (microtraumatisme repetate). Se manifestă prin dureri la nivelul capului metatarsienelor mijlocii, mai ales la mers sau fenomene inflamatorii pe faţa dorsală a antepiciorului; ulterior, apare artroza cu impotenţă funcţională accentuată. Examenul radiografic evidenţiază turtirea epifizei, aspect tigrat, lărgirea metafizei şi a porţiunii imediate a diafizei metatarsiene, uneori apărînd un sechestru lenticular, iar capul metatarsianului II este situat sub linia orizontală ce trece prin capul metatarsienelor I şi III (normal taie capul metatarsianului II — semnul Alberti); ulterior, apar semne de artroză cu osteofitoză marginală. Se va diferenţia de: maladia Morton (nevrom pe faţa plantară a antepiciorului în dreptul capului metatarsianului IV; dureri paroxistice), piciorul „forţat" (fractură a gîtului metatarsianului), condromatoza articulaţiei metatarsofalangiene, artropatia diabetică sau neuroartropatiile. Tratamentul constă în: stringerea circulară cu leucoplast a antepiciorului peste o bucată de pîslă plantară, purtarea de susţinător plantar cu pelotă anterioară într-o încălţăminte cu talpă groasă de crep, imobilizare în aparat gipsat de mers cu modelarea boţilor, rezecţia bazei metatarsianului pentru a scurta osul şi a scoate de sub presiune capul acestuia, extir-

parea ţesutului osos necrotic şi rezecţia exostazelor, modelarea capului metatarsian artrozic.

Osteocondroza coloanei vertebrale (boala Scheuermann, epifizita vertebrală, cifoza adolescenţilor), distrofie a platourilor cartilaginoase ale vertebrelor prin lezarea sistemului fibrilar, cu producerea de hernii discale intraspongioase şi întîrziere de creştere a porţiunii anterioare a vertebrei (cifoză dorsală); alterarea fibrelor calogene se datoreşte unei tulburări în metabolismul mucopolizaharidelor acide ale substanţei fundamentale cartilaginoase, cu o fragilizare a plăcii cartilaginoase. Se produc între 12 şi 18 ani şi se manifestă prin dureri şi cifoză (cuneiformizarea corpilor vertebrali); radiografic, se constată hernii intraspongioase, pensarea spaţiului intervertebral, tasarea anterioară a vertebrelor. Uneori se produc şi tulburări neurologice: hipoestezie, parapareză spastică. Tratamentul constă în: gimnastică medicală; decubitus prelungit sau tratament ortopedic (corset ortopedic) asociat cu tratament medicamentos (anabolizante, calciu, vitamine), apoi reeducare musculară.

Osteonecroză disecantă a genunchiului (boala König), necroză aseptică epifizară limitată, izolînd un fragment osos subcondral din condilul femural, cu formarea unui corp liber intraarticular. Apare între 15 şi 25 de ani după traumatisme minime repetate (sportivi, muncitori). Sechestrul osos poate să fie invadat de ţesut conjunctivo-vascular tînăr de neoformaţie şi, prin activitatea osteoclaştilor şi osteoblaştilor, să fie remaniat cu evoluţie spre vindecare sau izolat complet (corp străin intraarticular), iar nişa se acoperă de fibrocartilaj. Bolnavul acuză dureri uşoare şi prezintă impotenţă funcţională minoră, uşoară hidrartroză; palpînd marginea internă a rotulei şi faţa axială a condilului intern, cu genunchiul în flexie forţată, se declanşează o durere vie — semnul Axhausen. Corpul liber intraarticular poate determina fenomene de blocaj, iar acesta se poate palpa uneori în fundul de sac subcvadricipital. Radiografic, se constată o linie radiotransparentă curbă ce desenează focarul de necroză sau se evidenţiază corpul liber intraarticular şi uneori fenomene de artroză. Tratamentul este chirurgical: extirparea zonei necrozate sau a corpului liber intraarticular.

OSTEOONICODISPLAZIE, malformaţie congenitală genotipică rară, dominant autosomală, caracterizată printr-o triadă clinică: a) absenţa sau deformarea unghiilor; b) absenţa sau hipoplazia rotulei ce este şi subluxată sau luxată şi c) deformaţii ale coatelor prin hipoplazia condilului humeral şi capului radial şi prin hiperplazia epitrohleei. Se asociază şi alte malformaţii. Luxaţia recidivantă a rotulei hipoplazice impune operaţii mioplastice la copil sau mutarea inserţiei ligamentului rotulian sau patelectomie la adult.

OSTEOPATIA HIPEROSTOZANTĂ (boala Engelmann), malformaţie congenitală rară, caracterizată printr-o lărgire fusiformă simetrică şi scleroză a diafizei oaselor lungi, manifestată clinic prin jenă la mers, astenie, aspect plăpînd şi întîrziere în creştere. Radiografic, se constată îngroşarea diafizelor oaselor lungi sub formă de fus sau cilindru sau îngroşarea pereţilor cutiei craniene; leziunea este bilaterală şi simetrică, iar canalul medular este foarte redus sau absent. Nu are tratament.

OSTEOPETROZĂ (boala Albers — Schönberg, boala oaselor de marmoră), maladie (descrisă de Albers — Schönberg, 1904) caracterizată prin semne osoase (fracturi la traumatisme minime pe tot parcursul vieţii, cu încurbări diafizare; osteite mandibulare secundare infecţiilor dentare; fără tendinţă de vindecare), semne hematologice (anemie hipocromă — 1—3 milioane hematii, cu anizocitoză, policromatofilie, eritroblastoză; leucocitoză

reacţională — 40 000—60 000 leucocite/mm³; hipoplachetoză) şi semne neurologice (leziuni ale nervilor cranieni prin îngustarea orificiilor de trecere — scăderea acuităţii vizuale, nistagmus, surditate de percepţie). Se mai adaugă: splenomegalia, hepatomegalia, adenopatia generalizată (uneori), căderea părului, apariţia tardivă a dinţilor şi căderea lor precoce, facies senil, mătănii costale. Examenul de laborator evidenţiază o moderată hipocalcemie, hipofosfatemie, hiperfosfatazemie. Radiologic, se constată hipercondensare osoasă, modelare defectuoasă a oaselor lungi la nivelul metafizelor, dispariţia canalului medular, dublu contur al nucleilor osoşi ai carpului şi tarsului (aspect de „os în os"), nuclei osoşi apăruţi tardiv şi dispăruţi tardiv, şaua turcească îngustată, iar apofizele clinoide îngroşate. Boala este genetică dominant autosomală, dar şi recesivă. La nivelul osului, se constată o tramă proteică săracă şi exces de săruri fosfocalcice, ceea ce conferă o rezistenţă scăzută. Se administrează hormoni, heparină (fără rezultate apreciabile), sînge pentru anemie, iar tratamentul ortopedico-chirurgical al fracturilor sau neurochirurgical se impune uneori.

OSTEOPOIKILIA, malformaţie congenitală genotipică, familială. Se caracterizează prin prezenţa a numeroase pete de osteoscleroză. Se descriu două forme clinice: *osteopoikilia cu pete* (boala Albers-Schönberg) şi *osteopoikilia cu striuri* (boala Voorhoeve). Radiografic, se constată pete sau striuri de condensare osoasă pe întreg scheletul, cu predominenţă metafizo-epifizară, care nu deformează conturul osului şi se orientează în direcţia axului lung al osului. Se asociază frecvent cu leziuni de dermatofibroză lenticulară diseminată. Petele de condensare sînt formate din trabecule osoase foarte strînse şi groase. Boală rară, O. a fost descrisă de Albers-Schönberg (1915).

OSTEOPOROZĂ, distrofie metabolică a osului, caracterizată prin diminuarea matricei proteice, cu conservarea componentei fosfocalcice. Se deosebeşte o formă generalizată (de involuţie senilă; postmenopauză; idiopatică a tinerilor; endocrină — insuficienţa gonadică prin castrare, hipercorticism, hipertiroidie, hiperparatiroidie; digestivă — rezecţie gastrică, malabsorţie intestinală, ciroză hepatică; iatrogenă — heparinoterapie excesivă; inflamatorie — poliartrita reumatoidă; genetică tardivă — boala Lobstein; afecţiuni neoplazice ale măduvei osoase) şi una localizată (posttraumatică: imobilizare prelungită a unui segment). Bolnavul acuză dureri vertebrale sau segmentare şi apare cifoza sau fracturi ale membrelor. Radiografic, se evidenţiază transparenţă crescută a oaselor (pierdere peste 30% din încărcătura calcică); deformare a vertebrelor în „os de peşte", cuneiform; hernii intraspongioase ale discului intervertebral; subţierea corticalei osoase. Pentru evidenţierea gradului de O. se utilizează radiocalcimetria (compararea densităţii optice a osului cu aceea a unui reper de fosfat tricalcic sau martor metalic) şi indicele corticodiafizar (raportul dintre grosimea osului cortical şi a celui diafizar — scade cu vîrsta şi după imobilizări prelungite). Proba hipercalciuriei provocate prin administrare de calciu intravenos arată că organismul nu reţine calciul în exces (la normali, se elimină prin urină 30% din calciu, iar la osteoporotici se elimină 50%). Se mai foloseşte: testul restricţiei calcice cu fitat de sodiu, explorarea cu izotopi radioactivi de calciu şi stronţiu, măsurarea vitezei de propagare osoasă a unei vibraţii sonore sau electronice, biopsia osoasă (scăderea volumului osului spongios la 12% din volumul osos total — normal 20%). Anatomopatologic se constată involuţie fibroadipoasă. Patogenic, s-au emis mai multe teorii: a) endocrină (incapacitatea osteoblaştilor de a forma o cantitate normală de ţesut osteoid, secundară dispa-

riţiei secreţiei de hormoni sexuali anabolizanţi şi stimulanţi ai osteoblaştilor, hormonii glucocorticoizi suprarenali catabolizanţi persistînd); b) nutriţional (carenţă minerală cu tulburare în metabolismul calciului; resorbţie osoasă crescută pentru menţinerea calcemiei normale) şi c) unificată. Tratamentul este medicamentos (compuşi organici de calcium administraţi în doze mari — 2—3 g/24 ore — timp îndelungat şi alternativ cu administrare de fosfor — 1,5—2 g/24 ore; perfuzii intravenoase lente cu calciu gluconic timp de 6—12 luni, hipercalcemia stimulînd secreţia de calcitonină cu inhibiţia resorbţiei osoase; steroizi anabolizanţi ce favorizează formarea matricei osoase; estrogeni ce scad osteoliza; tirocalcitonina; fluorura de sodiu), dietetic (alimente bogate în proteine şi săruri minerale) şi fiziokinetoterapic (progresiv, perseverent). În formă localizată, posttraumatică, se indică medicaţie favorizantă a circulaţiei locale (hydergine, calicreină, antihistaminice, infiltraţii cu novocaină). Tendinţa actuală este de a se renunţa la preparatele pe bază de calciu, natriumfloridul şi calcitonina ocupînd un loc din ce în ce mai important în tratamentul O.

Osteoporoză de imobilizare, distrofie metabolică a osului, consecinţă a unui dezechilibru de durată între ritmul de formare şi de resorbţie a osului, cu predominenţa resorbţiei şi bilanţ calcic negativ. În 1885, anatomopatologul Pommer a făcut pentru prima oară distincţia dintre O. şi osteomalacie. Tracţiunile normale ale sistemului muscular în activitate şi sarcina de a suporta greutatea corpului sînt absolut necesare pentru menţinerea unui echilibru metabolic normal al scheletului. Imobilizarea duce la demineralizare, tocmai datorită lipsei activităţii musculare şi tulburărilor circulatorii. S-a constatat că O., în acest caz, este în raport direct proporţional cu timpul de imobilizare. Hiperemia produsă prin imobilizare, prin stază, duce întotdeauna la O. prin perturbarea aportului de oxigen şi scăderea consecutivă a activităţii osteoblastice. Se modifică astfel fenomenele fiziologice de piezoelectricitate, cu preponderenţă electropozitivă ce favorizează resorbţia osoasă. O. de imobilizare se însoţeşte de dureri şi fenomene neuroalgodistrofice uneori destul de importante. Calcemia este normală, dar proba hipercalciuriei provocate prin administrarea de calciu intravenos evidenţiază o eliminare prin urină a peste 30% din calciu, organismul nereţinînd suplimentul de calciu. De asemenea, pierderea a 30% din încărcătura calcică determină modificări radiologice evidente. Terapia O. de imobilizare include un regim alimentar bogat în proteine şi calciu şi administrarea unor medicamente ce conţin androgeni anabolizanţi (decadurabolin, decanofort, naposim etc.), calcitonină şi calciu. Polemica asupra necesităţii administrării calciului a scos în evidenţă că excesul de calciu scade producţia de hormon paratiroidian, reducînd astfel factorul stimulator al resorbţiei osoase, mărind secreţia de calcitonină ce menţine calciul în oase. Se favorizează, de asemenea, circulaţia locală prin administrarea de hydergine, antihistaminice şi prin infiltraţii cu novocaină. În concluzie, prevenirea O. de imobilizare presupune o strînsă colaborare între ortoped, balneolog, endocrinolog, internist, cu o mobilizare precoce a bolnavilor (ce menţin un tonus muscular permanent absolut necesar metabolismului normal osos) şi cu administrarea unor produse medicamentoase ce determină un bilanţ calcic pozitiv.

OSTEOSARCOM, tumoră conjunctivă malignă primitiv osoasă, deosebit de agresivă, caracterizată prin capacitatea de a produce ţesut osos, prin reacţiile osificante pe care le clădeşte osul normal la periferia formaţiunii tumorale, precum şi prin posibilitatea distrugerii ţesutului osos în care se dezvoltă. Orice O. care prezintă ţesut osteoid în structura lui este un sarcom osteogen,

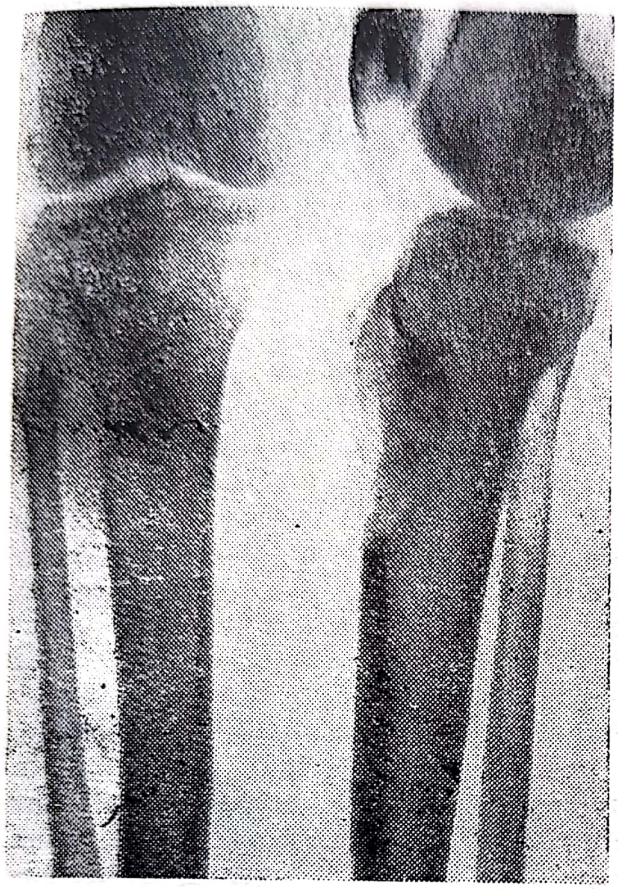

Fig. 93. Osteosarcom al extremității tibiale proximale.

indiferent de tipul proliferării predominente, fibroidă sau condroidă. O. se situează pe locul doi ca frecvență, după mielomul multiplu, reprezentînd aproximativ 25—30% din tumorile primitive ale osului. Apare mai frecvent la vîrstă tînără (10—30 ani) în mod preponderent la sexul masculin. Localizarea mai des întîlnită o constituie oasele din vecinătatea articulației genunchiului: extremitatea superioară a tibiei și extremitatea inferioară a femurului. Alte localizări mai pot apărea la nivelul oaselor iliace, pe extremitatea superioară a humerusului, peroneului, coaste, vertebre, stern, omoplat, oasele piciorului. Sediul de elecție al tumorii îl constituie regiunea metafizară, mult mai rar diafiza și excepțional epifiza. Clinic manifestările cele mai importante sînt durerea, tumefacția regională și disfuncția. Primul simptom este, de obicei, durerea foarte vie, cu exacerbări și remisiuni imprevizibile. După cîteva luni, apare și tumefacția regională, dureroasă, care se dezvoltă progresiv făcînd totdeauna corp comun cu osul. Tegumentele din zona tumefacției devin subțiate, hipertermice, cu o bogată rețea vasculară superficială. Formațiunea tumorală crește rapid în volum, apărînd și alterarea stării generale. Evoluția și prognosticul sînt de o gravitate deosebită, tumora dînd foarte repede metastaze pulmonare. Dintre formele anatomo-clinice mai frecvente fac parte: **Osteosarcomul osteolitic,** în care procesul de osteoliză este predominant, cu sediul subcortical și determinînd precoce invazia și distrucția corticalei cu reacție periostală moderată; are o evoluție rapidă și o mare malignitate. **Osteosarcomul osifiant,** în care predomină capacitatea osteoproductivă deosebită, cu formarea unor proeminențe dure, cu osificări subperiostale și intratumorale, asociate cu o puternică reacție periostală; este o formă de malignitate moderată. Macroscopic, aspectul este polimorf, în tumoră găsind alături de țesutul fibromatos și țesut cartilaginos, fibros, mixomatos, precum și în

mod constant, ţesut osteoid. Consistenţa tumorii este inegală, depinzînd de ţesuturile componente. Uneori, poate fi dură, ca osul normal, sau mai puţin dură, cu prezenţa de ţesut fibros, alteori este de o consistenţă moale, cărnoasă, chiar mixomatoasă. În acest caz tumora are aspect de carne de peşte. Vascularizaţia este foarte bogată, putînd ajunge pînă la aspecte teleangiectatice. Masa tumorală nu are limite precise, după ce a invadat şi distrus corticala, infiltrînd ţesuturile moi, putînd ajunge la dimensiuni foarte mari. Macroscopic, O. este alcătuit din ţesut sarcomatos, caracterizat prin atipia şi polimorfismul elementelor celulare, precum şi prin prezenţa de trabecule şi insule de ţesut osos, mai puţin atipic. O. este, în acelaşi timp, osteolitic şi osteoformator, predominînd uneori un tip sau altul, în cadrul aceleeaşi tumori. Radiologic, imaginile sînt la fel de variate, ca şi aspectul morfologic. În forma osteolitică a O., predomină radiografic procesul de osteoliză, lacuna, geoda sarcomatoasă, care apare ca o pată clară, avînd contururi şterse, lipsite de precizie, neregulate, situată de obicei în metafiză. În vecinătatea lacunei, se găseşte o reacţie de condensare osoasă sau de periostoză, care se observă ca o umbră întinsă de-a lungul corticalei. În evoluţie, se produce o adevărată osificare periostică, cu straturi osoase care se înfig perpendicular pe corticală, ca nişte spiculi osoşi sau ca „razele soarelui". Uneori, corticala se desfăşoară exuberant şi neregulat spre părţile moi, fiind comparată clasic cu un „foc de ierburi uscate". Imaginea radiografică este dominată de imagini opace, neomogene, neregulate, de o densitate mai mare decît cea a ţesutului osos normal, precum şi de amploarea reacţiei periostale. În mod frecvent, cele două variante ale O. sînt îmbinate, apărînd zone de osteoliză alături de zone de osteocondensare, difuz conturate, interesînd atît centrul, cît şi periferia osului. Diagnosticul diferenţial se face cu fibrosarcomul osos, condrosarcomul, tuberculoza osoasă, osteomielita acută, reticulosarcomul Ewing şi tumoarea cu celule gigante. Pentru diagnosticul pozitiv şi diferenţial, este obligatorie biopsia. Tratamentul este asociat radio-chimio-chirurgical; radioterapie şi chimioterapie preoperatorie, urmate de tratament chirurgical radical, constînd în amputaţia sau dezarticulaţia membrului bolnav. (fig. 93).

OSTEOSARCOM PAROSTEAL, tumoră osoasă primară malignă, osteoformatoare, care se dezvoltă din periost şi evoluează în afara osului. Este o tumoră rară, care interesează ambele sexe, cu incidenţă maximă între 30 şi 60 ani. Localizarea mai frecventă este la nivelul femurului, pe faţa posterioară a metafizei distale. Poate apărea însă şi la nivelul altor oase ca: tibie, peroneu, humerus, radius, cubitus, falange, chiar şi pe oasele plate, omoplat, vertebre. Clinic, predomină durerea şi progresiunea în volum a masei tumorale. Macroscopic, apare ca o formaţiune tumorală circumscrisă, netedă, dură, densă şi omogenă, situată pe corticala osului, de care este aderentă, împingînd ţesuturile moi, fără a le infiltra. Macroscopic, prezintă celule sarcomatoase situate în stroma spaţiilor intertrabeculare, precum şi travee osoase mature şi lamelare, dezvoltate într-un ţesut fibros. Radiografic, imaginea este caracteristică, formaţiunea tumorală, de intensitate mare şi omogenă, este situată în afara osului şi împinge ţesuturile din jur fără a le invada. În cursul evoluţiei, tumora are tendinţa de a se dezvolta în jurul osului şi să-l înconjoare. Între formaţiunea tumorală si corticală rămîne o zonă liberă, ce apare ca o linie fină transparentă, dispusă paralel cu axul osului. În stadii foarte avansate, se poate remarca şi invazia secundară a osului. Diagnosticul diferenţial se face cu: osteosarcomul osteogenetic, hematomul subperiostal şi miozita osifiantă. Evoluţia osteosarcomului parosteal este lentă, iar dacă tratamentul

a

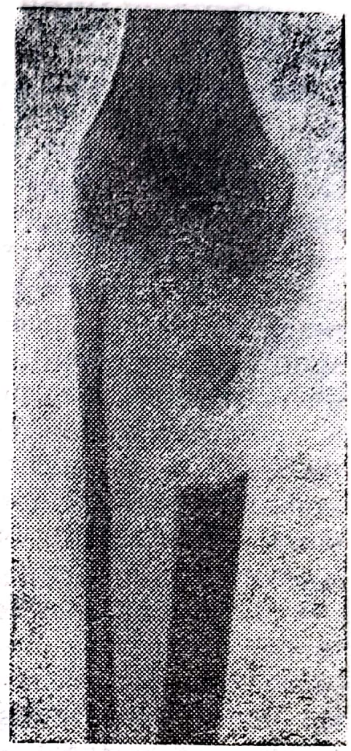

b



c

Fig. 94. Sarcom parosteal al epifizei tibiale superioare; *a* — aspect radiografic de față și de profil înainte de intervenția chirurgicală; *b* — aspect radiografic de față după prima intervenție (rezecția capului peroneului și rezecția treimii superioare a tibiei); *c* — aspect radiografic de față și de profil după a doua intervenție (osteoplastie cu autografoane recoltate din creasta iliacă, peroneu și rotulă, fixate cu șuruburi și osteosinteză cu tijă centromedulară femurotibială) — operația Juvara — Merle d'Aubigné.

este aplicat precoce bolnavul are mari șanse de supraviețuire. În formele limitate, este indicată rezecția segmentară pînă în țesut sănătos, cu reconstrucția osteoplastică a segmentului și osteosinteză sau endoproteză. În formele extinse, se practică amputația sau dezarticulația, chiar la bolnavii cu metastaze pulmonare. (fig. 94).

OSTEOSCLEROZĂ FAMILIALĂ IDIOPATICĂ BENIGNĂ, malformaţie descrisă de Russell, caracterizată printr-o condensare difuză a oaselor lungi şi mici, cu îngustarea canalului medular şi modificări ale nucleilor de osificare.

OSTEOSCLEROZĂ, leziune reconstructivă, de condensare a substanţei osoase. Se datoreşte unei osteogeneze excesive sau unei resorbţii osteoclastice-diminuate. Radiologic se constată o creştere a opacităţii osoase faţă de osul normal. Scleroza osoasă poate fi generalizată (→ *boala oaselor de marmoră*, → *boala Paget* etc.) sau localizată (→ *osteomielită* etc.).

OSTEOSINTEZĂ, metodă de tratament chirurgical al fracturilor ce realizează simultan reducerea şi contenţia focarului de fractură. Deşi este o metodă sigură de tratament, intervenţia chirurgicală nu este inofensivă. Din punct de vedere biologic, perturbă procesul de vindecare normală a fracturii, cît şi evoluţia normală a calusului din focarul de fractură. Deschiderea focarului de fractură evacuează hematomul, traumatizează în plus osul şi periostul accentuînd devascularizaţia locală cu influenţă asupra procesului de consolidare. De asemenea, pot apărea o serie de complicaţii locale (infecţia, necroza cutanată, pseudartroza) sau generale (urinare, embolice etc.) redutabile. **O.** trebuie să aibă o indicaţie precisă şi are drept scop principal o coaptare anatomică perfectă a fragmentelor de fractură cu posibilitatea unei recuperări funcţionale precoce a mobilităţii articulare şi a tonusului muscular. Tratamentul chirurgical este justificat mai ales în: fracturile diafizei femurale, fracturile oaselor antebraţului la adult, fracturile gîtului femural sau în fracturile altor oase ce nu se reduc prin metode ortopedice (humerus, gambă etc.). **O.** a fost practicată prima dată de Lambotte, în 1909, care a folosit pentru coaptarea fragmentelor osoase cerclajul cu sîrmă groasă de metal. Primul principiu al unei **O.** corecte îl reprezintă o asepsie riguroasă (se urmăreşte asepsia tegumentară perfectă prin badijonare cu soluţii antiseptice, cum ar fi tinctura de iod etc.) a locului de operat, folosirea de cîmpuri sterile pentru protecţia plăgii operatorii, izolarea buzelor plăgii, asepsia operatorilor prin folosirea halatelor sterile, a măştilor groase şi a mănuşilor sterile, precum şi asepsia perfectă a instrumentarului prin sterilizare. Foarte importantă este o intervenţie chirurgicală puţin traumatizantă pentru părţile moi şi os. Se vor utiliza materiale metalice neutre din punct de vedere chimic şi electrolitic (aliaje cu crom, molibden, cobalt) şi se va evita folosirea a două materiale de **O.** de compoziţii diferite, care pot da naştere unui cuplu electrolitic ce determină o întîrziere de consolidare sau chiar pseudartroză. Soliditatea montajului obţinut prin **O.** constituie cel de-al doilea principiu important. **O.** trebuie să realizeze în focarul de fractură o neutralizare a forţelor pentru a evita orice mişcare în focar. Se deosebeşte în consecinţă **O.** *de coaptare* (axarea fragmentelor de fractură şi fixarea lor metalică, necesitînd şi imobilizare gipsată — cerclajul, înşurubarea, broşaj centromedular sau folosirea de tije subţiri) şi **O.** *de contenţie* (nu necesită aparat gipsat; placă înşurubată cu compactare, tije cu alezajul medular, fixator extern cu compresiune interfragmentară). Incizia pentru abordul fracturii trebuie să fie suficient de lungă pentru a nu devitaliza ţesuturile prin depărtarea sub tensiune a buzelor plăgii, dar în acelaşi timp să evite delabrările musculare; s-au sistematizat următoarele căi de abord uzuale: incizie antero-externă pentru fractura diafizară a humerusului, calea delto-pectorală pentru capul humeral, calea transtricipitală pentru paleta humerală, calea postero-externă pentru diafiza femurală, calea antero-externă sau postero-internă pentru fracturile oaselor gambei, calea externă şi cea internă pentru fractura oaselor antebraţului. Se va evita deperiostarea frag-

mentelor și eschilelor. Coaptarea fragmentelor (punerea cap la cap a fragmentelor osoase) precede O. În acest scop se folosesc pense pentru prins osul, iar manevrarea fragmentelor se va face cu multă blîndețe, evitînd deperiostările largi sau manipulările brutale. O. de coaptare cuprinde cerclajul sau încercuirea cu sîrmă, care nu fixează ferm focarul și strangulează periostul producînd ischemie locală și osteoliză subjacentă; sutura osoasă trebuie folosită numai în fractura rotulei și a olecranului, iar hobanajul asociat conferă o bună stabilitate. Înșurubarea este o metodă foarte rar folosită; se utilizează șuruburi cu pas larg și suficient de adînc pentru a prinde în substanța osoasă, iar direcția șurubului trebuie să fie perpendiculară pe axul diafizei și nu pe direcția liniei de fractură, să treacă liber prin prima corticală și să prindă bine cu spirele a doua corticală. O. de contenție este singura care realizează un montaj solid ce exclude imobilizarea gipsată și permite o mobilizare precoce articulară și musculară; se realizează în primul rînd prin placa compresivă ce menține strîns în contact extremitățile osoase. Alt mijloc de contenție este tija Küntscher ce se introduce în canalul medular după alezarea cavității medulare (uniformizare de calibru); introducerea tijei se face prin deschiderea focarului de fractură cu reducerea deplasării fragmentelor sau cu focar închis sub controlul amplificatorului de imagine și ecran TV. Fixatorul extern permite reducerea și coaptarea fragmentelor de fractură cu presiune în focar, fiind indicat în fractura deschisă sau în pseudartroze supurate. Cînd fractura interesează o extremitate osoasă (cap și gît femural, cap humeral, cap radial) la persoane vîrstnice, se utilizează înlocuirea extremității osoase fracturate printr-o endoproteză. **Osteosinteză elastică stabilă,** metodă de tratament chirurgical a fracturilor, inițiată de Rush (1940) și perfecționată de Ender. Are la bază ideea că în condiții identice, o coloană elastică, chiar dacă este deformată, după trecerea cauzei care a provocat deformarea, revine în poziția inițială; este elasticitatea stabilă. Fiecare cui de sinteză folosit reprezintă cîte o coloană de sprijin curbă a osului, solicitată în ortostatism prin forța de compresiune care se exercită de sus în jos; în repaus, această forță va fi descompusă în tensiuni de compresiune, de partea concavității și în tensiuni de tracțiune, de partea convexității, forțe care se anulează reciproc. Implantele elastice preiau numai în parte tensiunile prezente în focarul de fractură, dispersînd o mare parte din acestea pe pereții osului, punînd, în același timp, în tensiune focarul de fractură — compresiune cu efect osteogenetic. Alternanța de tensiuni și micile mișcări de tracțiune — compresiune accelerează formarea calusului periostic. Implantele metalice se pot folosi în diferite montaje: arcuri paralele, arcuri secante, geometrie variabilă și montaje combinate.

Osteosinteza cu arcuri elastice paralele se folosește în fractura pertrohanteriană și în unele fracturi de gambă.

Osteosinteza cu arcuri elastice secante se folosește în fractura subtrohanteriană, diafizară, supra- și intercondiliană de femur și în unele tipuri de fracturi de gambă. Procedeul geometriei variabile, realizat de A. Firică cu ajutorul a trei cuie elastice scurte, se aplică în fractura gîtului femural. În focarul de fractură, în mod normal, apar tensiuni care smulg capul femural de pe implantul metalic care îl fixează (realizat ușor cînd implantul este neted și drept — cui Sven-Johansen și mai greu cînd se folosesc șuruburi). Fenomenul nu s-ar mai produce în cazul folosirii cuielor curbe elastice tip Ender ce penetrează în capul femural în trei puncte diferite, atît în plan sagital, cît și în plan frontal, contribuind la soliditatea montajului. O. elastică este o intervenție chirurgicală simplă, nesocantă, ce permite o mobilizare precoce a bolnavilor cu o reinserție

Scanned with OKEN Scanner

socială rapidă, fiind folosită mai ales la bolnavii în vîrstă, tarați și la politraumatizații gravi.

Osteosinteză metalică rigidă, o metodă de fixare a focarului de fractură care trebuie să asigure o stabilitate la mișcare și la încărcare. Se realizează cu ajutorul plăcilor metalice, fixatorului extern, șuruburilor, tijelor centromedulare rigide tip Küntscher, broșelor, firului metalic. Stabilitatea se obține prin compresiune interfragmentară (șurub, hoban, cerclaj, placă metalică cu compresiune, fixator extern), sau prin încărcare (tijă centromedulară sau placă cu compresiune la membrele inferioare). **O.** metalică își găsește aplicarea în: fractura recentă, calusul vicios operat, pseudartroza operată, osteotomia de egalizare a membrelor inferioare, rezecția segmentară pentru tumori sau leziuni distrofic-inflamatorii, artrodeză. În prezent, locul **O.** de reuniune a fost luat de **O.** biomecanică, care necesită plasarea unui material metalic proporționat la solicitările sale. **O.** trebuie să fie solidă și corectă pentru a neutraliza forțele ce au produs fractura (tracțiune, presiune, forfecare, flexiune, torsiune). Fractura apofizelor, epifizelor, oaselor scurte (carp, tars), fracturile parcelare marginale sînt fracturi prin tracțiune, diastazisul este prezent, încît **O.** urmărește să apropie fragmentele osoase și să le mențină în contact pînă la consolidare (șuruburi, tijă filetată, cerclaj, hemicerclaj, sutură cu fir metalic etc.). Forța de presiune produce o fractură prin tasare cu sau fără separare, ce presupune dezangrenare prin tracțiune, axare și fixare cu placă înșurubată. Forțele de forfecare dintr-o fractură transversală se neutralizează cu ajutorul tijelor centromedulare, plăcilor înșurubate, cu compresiune sau fără compresiune, șuruburilor sau fixatoarelor externe. Forța de flexiune acționează perpendicular sau oblic pe axul longitudinal al osului determinînd încurbarea lui cu presiune pe partea concavă și tracțiune pe partea convexă a focarului de fractură; tija centromedulară bine calibrată sau placa înșurubată adaptată și plasată pe partea convexă oferă o bună stabilitate, avînd și efect de compresiune în focar. Forța de torsiune produce o fractură spiroidă; forța este anulată prin folosirea plăcii înșurubate, șuruburilor sau tijei centromedulare asociate cu cerclaje sau șuruburi. În funcție de osul lezat și tipul fracturii, se alege tipul **O.** pentru: asigurarea unui montaj solid, menajarea la maximum a părților moi vecine cu osul, reducerea la minimum a riscului infecțios. Avantajele **O.** metalice rigide sînt: stabilizarea fermă a focarului de fractură face inutilă imobilizarea complementară; permite mobilizarea articulară activă precoce cu prevenirea redorilor articulare, atrofiilor musculare, tulburărilor trofice, complicațiilor generale (pulmonare, cardiovasculare, renale etc.); micșorează perioada de incapacitate temporară de muncă cu reinserție socială precoce a bolnavului. Accidentele **O.** sînt mecanice și biologice, cele biologice fiind mai importante. Accidentele mecanice sînt: deteriorarea montajului, consolidarea vicioasă a fracturii, pseudartroza hipervasculară, fractura iterativă, iar cele biologice: pseudartroza avasculară, fractura iterativă prin necroză diafizară, datorită manevrelor brutale, deperiostărilor largi, **O.** excesive.

OSTEOTOMIE, intervenție chirurgicală prin care un os este secționat cu o daltă, ferăstrău (drept, circular, filiform, oscilant), trefină sau preducea. De obicei, prin **O.** se înțelege secțiunea completă a unui os. **O.** poate fi practicată *în scop de abord chirurgical* (osteotomia apofizei caracoide, osteotomia epitrohleii, osteotomia olecranului, osteotomia apofizei stiloide radiale, osteotomia marelui trohanter, osteotomia tuberozității tibiale anterioare, osteotomia maleolelor etc.), *în scop trofic* (osteotomia intertrohanteriană tip Nissen în coxartroze, osteotomia subfocală tip Paltrinieri în pseudartrozele strînse axate ale tibiei etc.) sau *în scop biomecanic* (axare, acoperire —

osteotomiile de bazin tip Chiari și Salter —, derotare, translație — osteotomia intertrohanteriană oblică de medializare tip McMurray —; varizare sau valgizare — osteotomiile intertrohanteriene cuneiforme de adducție sau abducție tip Pauwels —, flexie sau extensie, scurtare sau alungire etc.). Ca tip de **O.** se practică *osteotomia simplă* (transversală, oblică, curbă, (plan-oblică, îndințată, în fațete, în „Z", în „V", sau în „Y"), *osteotomia dublă* cu rezecție cuneiformă — osteotomia de varizare și valgizare tip Pauwels, osteotomia Mau-Imhauser — ; cu rezecție trapezoidală; cu rezecție cilindrică intercalară sau terminală; cu rezecție articulară în scop de artrodeză), *osteotomia triplă* (tripla osteotomie Rădulescu în anchiloza de genunchi). Restabilirea continuității osului după **O.** este asigurată prin osteosinteză fermă cu placă înșurubată (cu sau fără compresiune), tijă centromedulară, șuruburi, broșe, cercuri de sîrmă, fixator extern etc.). Uneori, este absolut necesară osteoplastia, de regulă asociată la montajul metalic. Cînd **O.** are ca scop eliminarea unor procese distrofice sau tumorale, osteosinteza de confort poate fi realizată numai cu ciment acrilic sau cu un implant metalic asociat la ciment.

Osteotomia bazinului, intervenție chirurgicală prin care se corectează diferitele malformații de dezvoltare sau cîștigate ale bazinului. Se indică în special în tratamentul imperfecțiunilor reducerii ortopedice sau chirurgicale a luxațiilor coxo-femurale. Oblicitatea mare a cotilului impune **O.** bazinului (capul femural nefiind suficient acoperit anterior și superior). Pentru reorientarea cavității cotiloide în jos și în afară, pentru a acoperi capul femural antero-superior, se practică **O.** coxalului tip Salter; ea se indică la copilul mic de 1 an și jumătate pînă la vîrsta de 9 ani în: luxații și subluxații congenitale primare, luxații secundare (după alte metode de tratament), luxații patologice ale șoldului după osteomielită, paralizii spastice etc. Tehnica operatorie este următoarea: bolnavul în decubitus dorsal ușor înclinat, cu bazinul de partea bolnavă ridicat pe un sac cu nisip; incizie Smith-Petersen ce pleacă de la jumătatea crestei iliace; se trece prin spațiul dintre tensorul fasciei lata și croitor; secționarea periostului de-a lungul crestei iliace pînă la spina iliacă antero-superioară și de aici în jos pînă la spina iliacă antero-inferioară; decolarea periostului feței externe a osului iliac în jos pînă la nivelul capsulei articulare, iar posterior pînă la marea scobitură sciatică, eliberînd totodată și eventualele aderențe ale capsulei la fosa iliacă externă; se insinuează între capsulă și mușchii pelvitrohanterieni (micul și mijlociul fesier); se secționează capsula la partea anterioară și superioară imediat lîngă marginea cotilului (sprîncenei cotiloide); se deschide articulația și se extirpă eventualele țesuturi moi în exces (pulvinar, limbus hipertrofic și răsturnat în articulație, resturi din ligamentul rotund); se repune blînd capul femural în articulație; se secționează psoas-iliacul retractat; se controlează stabilitatea reducerii prin ducerea membrului inferior în adducție și extensie; dacă se luxează, se practică **O.** bazinului; se deperiostează în continuare fața internă a osului iliac, pînă la marea scobitură sciatică; cu ferăstrăul Gigli sau cu o daltă bine ascuțită, se secționează coxalul de-a lungul unei linii drepte între scobitura sciatică și spina iliacă antero-inferioară; din partea anterioară a crestei iliace se recoltează un grefon care se modelează ca o pană a cărei bază este largă cît distanța dintre spina iliacă antero-superioară și spina iliacă antero-inferioară; cu o pensă se apucă fiecare din cele două segmente osoase ale coxalului și fragmentul inferior se basculează anterior, în jos și în afară, creînd astfel un spațiu la nivelul **O.** deschis anterior; în acest spațiu se introduce grefonul iliac, care se fixează apoi cu o broșă

Kirschner la cele două segmente ale coxalului; controlul reducerii luxației și verificarea stabilității; sutura capsulei și a părților moi; aparat gipsat pelvi-podal în abducție, rotație internă și genunchiul semiflectat pentru 6 săptămîni, după care se scoate broșa și se începe tratamentul recuperator, cu sprijin progresiv. În subluxații congenitale primare sau reziduale după tratament ortopedic sau chirurgical, se poate folosi (la copilul mare și adolescent) O. coxalului tip Chiari: incizie Smith-Petersen sau calea posterioară Gibson; deperiostarea fosei iliace externe, mergînd posterior pînă la marea scobitură sciatică și evidențiindu-se bine inserția capsulei pe marginea cotilului la partea anterioară, superioară și posterioară; se practică O. iliacului la nivelul inserției capsulei pe os, iar direcția liniei de O. se îndreaptă din afară — înăuntru și ușor oblic de jos în sus (a nu se exagera oblicitatea pentru a nu leza articulația sacro-iliacă și pentru a nu îngreuna translația fragmentului distal); se plasează femurul în abducție în așa fel încît fragmentul distal și capul femural alunecă spre interiorul bazinului; fragmentul iliac superior devine un acoperiș pentru capul femural, cu interpunerea capsulei articulare; refacerea planurilor anatomice; aparat gipsat pelvi-podal în abducție pentru 45 zile.

Osteotomie de corecție în gonartroză, intervenție chirurgicală ce are drept scop corectarea viciilor arhitecturale secundare sau primitive. Intervențiile chirurgicale se clasifică în: a) operații care influențează condițiile de încărcare a articulației, cauzate de modificările survenite în axul membrului inferior (gonartroze cu predominență la un singur compartiment articular femuro-tibial, însoțite de o deviație patologică); b) operații ce se adresează artrozei femuro-tibiale fără dezaxare (intervenții intraarticulare) sau se adresează factorului vascular din etiologia artrozei; c) operații ce se adresează artrozei femuro-patelare, prin intervenții asupra rotulei; d) operații care desființează articulația (artrodeza) sau o reconstituie (artroplastia totală). O. de corecție se adresează gonartrozelor secundare dezaxărilor. Se influențează presiunile unitare la nivelul suprafețelor articulare portante, fiind singurul tratament etiologic al gonartrozelor statice (prima O. pentru gonartroză a fost efectuată de Jackson în 1958). Efectul primordial al O. de corecție este cel mecanic; se realizează, din punct de vedere biomecanic, diminuarea tensiunilor articulare și adaptarea intensității lor la rezistența mecanică a țesuturilor. Reducerea tensiunilor articulare se poate realiza prin: diminuarea încărcării articulare și mărirea suprafeței portante (mijlocul cel mai eficient). Prin readucerea axului mecanic al membrului inferior în situația sa normală, se mărește considerabil suprafața portantă, micșorînd tensiunile de presiune unitară ce apar în os și cartilaj. O. are și un efect vascular, biologic, de ameliorare a trofismului metafizo-epifizar, prin suprimarea stazei venoase și favorizarea nutriției cartilajului. Efectul antalgic al intervenției s-ar explica și prin suprimarea tracțiunilor capsulo-ligamentare și prin realizarea unei circulații abundente metafizo-epifizare (suprimarea stazei venoase) influențînd favorabil fibrele amielinice senzitive ce se găsesc în jurul vaselor spongioase. O. poate fi tibială sau femurală.

Osteotomia tibială se clasifică în funcție de: a) localizare (diafizară, metafizo-diafizară sau metafizară supra- sau subtuberozitară); b) felul O. (liniară cuneiformă; de deschidere; arciformă; de angulație — plan oblică); c) felul osteosintezei (nefixate sau fixate prin material de osteosinteză). Cea mai folosită este O. supratuberozitară (incizie de la nivelul interliniei tibio-peroniere — pentru a putea degaja sciaticul popliteu extern — ce merge oblic în jos și înainte ajungînd la linia mediană și coborînd apoi pe fața antero-internă a

gambei; se practică O. peroneului și transversală a tibiei, cu o daltă, la marginea inferioară a articulației tibio-peroniere superioare, deasupra tuberozității tibiale anterioare: consolidare rapidă cu mobilizare precoce; se produce o retensionare ligamentară în cazul laxității ce însoțește gonartroza — O. intraligamentară de deschidere sau sutură „în palton" a ligamentului). O. subtuberozitară necesită osteosinteză cu cui-placă sau cu 1—2 plăci cu compresiune (consolidare mai greoaie) și poate fi: cuneiformă, de penetrație, de deschidere, în zigzag, arciformă. În prezent se preferă O. în plin țesut spongios supratuberozitar, la 2 cm sub suprafața articulară, necesitînd doar o fixare cu scoabe Coventry sau șuruburi.

Osteotomia femurală este rar practicată (se preferă cea tibială chiar dacă deviația axială este de cauză femurală; consolidează mai lent, cu imobilizare prelungită și aderențe postoperatorii, ceea ce împiedică jocul aticular normal și reeducarea cvadricepsului; necesită osteosinteză stabilă cu cui-placă cu compresiune intrafocală; sînt diafizare, plan-oblice și metafizo-epifizare; liniare, în zigzag, de deschidere, arciforme, în „V", pendulare, cuneiforme). Astăzi, se preferă O. femurale de închidere, prin rezecția unei pene osoase de mărime adecvată pentru corijarea deviației, fixate cu un cui-placă cu compactare; calea de abord este cea externă sau antero-internă. Femurală sau tibială, O. trebuie să realizeze readucerea axului mecanic al membrului inferior în poziția sa corectă și să orizontalizeze interlinia articulară. Se preferă O. cuneiformă, reglată după sediul femural sau tibial al deviației axiale sau O. de deschidere tibială, în funcție de necesitățile orizontalizării interliniei articulare. Mărimea penei de os care trebuie rezecată în osteotomia de închidere sau, dimpotrivă, adăugată în O. de deschidere se stabilește preoperator. De pe clișeele radiografice efectuate în ortostatism se copiază, pe o hîrtie de calc, întreg membrul inferior și se trasează axele femurului, tibiei, axul mecanic al membrului inferior, ca și interlinia articulară; se calculează unghiul dintre axele femurului și tibiei, stabilindu-se gradul deviației în valgum sau varum, ca și importanța componentei femurale sau tibiale care determină dezaxarea; pe acest calc, se poate stabili exact unde trebuie practicată O. pentru a realiza orizontalizarea interliniei articulare și care este unghiul pe care trebuie să-l descrie fragmentul distal pentru a realiza corectarea. Întotdeauna se va ține cont de necesitatea restabilirii unui grad de valgum fiziologic, mai ales atunci cînd corectarea se face pentru un genu varum. În general, unui milimetru grosime la baza penei de os îi corespunde un grad de corecție; intraoperator, acest unghi se măsoară cu ajutorul patroanelor gradate pentru O. de varizare sau valgizare intertrohanteriene. Dată fiind existența riscului unei diminuări cu 10—20° a mobilității articulare, O. nu este indicată decît în gonartrozele care păstrează o amplitudine a flexiei de cel puțin 80—90°. O. se indică în: 1) toate gonartrozele cu deviații în plan frontal, în stadiul I și II în special; 2) gonartroza pe o articulație cu mobilitate de minim 80—90° și relativ stabilă; 3) gonartroze aparent primitive la care a apărut o deviație axială; 4) genunchiul cu deviație axială importantă, dureros, fără semne radiologice de atroză (preartroză) și 5) cazurile cu voință de recuperare.

Osteotomia extremității superioare a femurului, intervenție chirurgicală indicată în coxartroză, vicii de orientare a gîtului femural sau în fracturi ale gîtului femural. Efectele terapeutice se bazează pe diminuarea solicitărilor mecanice ale articulației coxo-femurale; o articulație este întotdeauna în echilibru, greutatea corpului și contracția musculară neutralizîndu-se, în condiții patologice, suprafața portantă a capului femural diminuă, determinînd creșterea valorilor tensiunii repartizate pe centimetru pătrat. O. modifică brațul pîrghiei forțelor

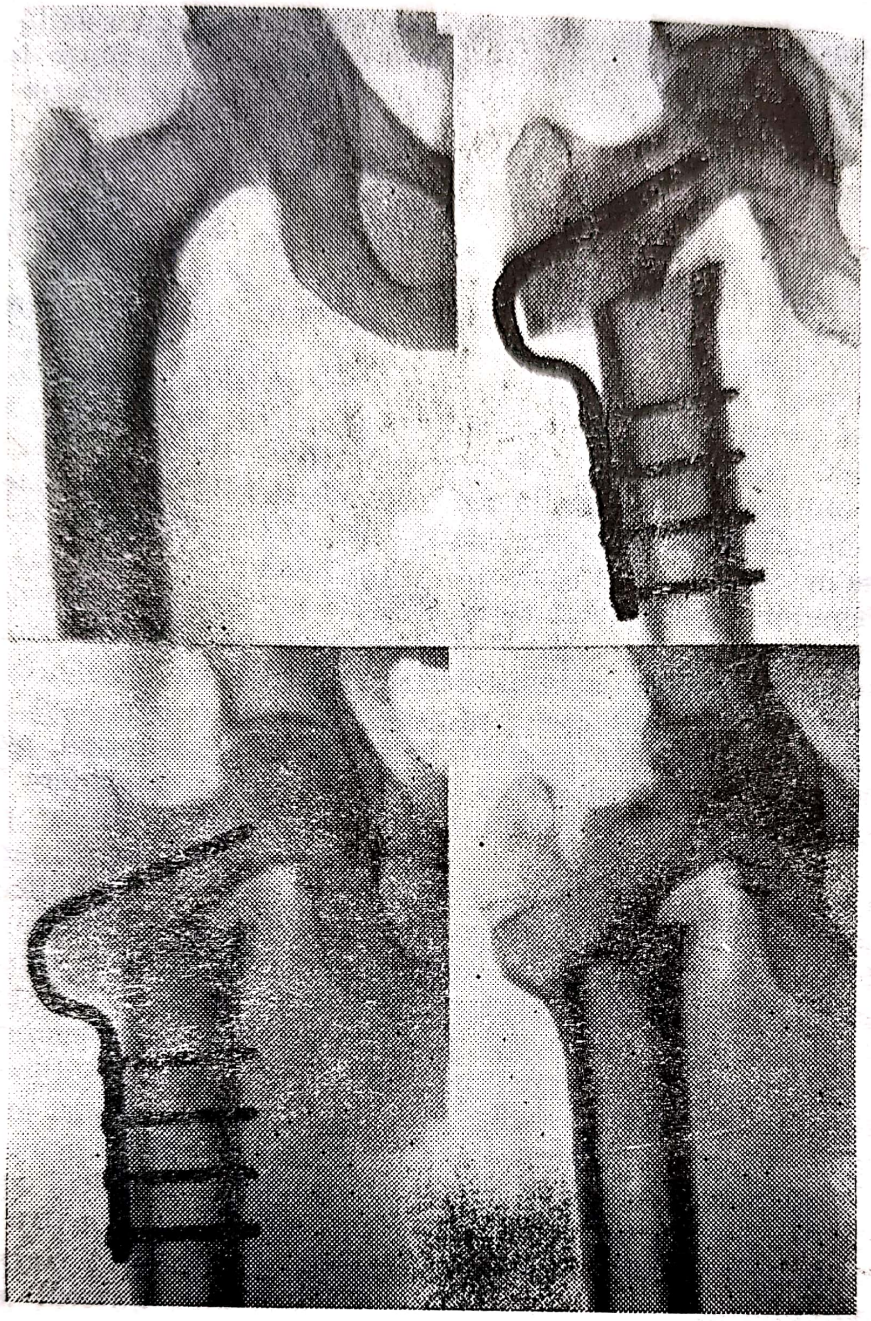

Fig. 95. Osteotomie intertrohanteriană de medializare în coxartroză: *a* — aspect radiografic de față înainte de intervenție; *b* — aspect radiografic de față după osteotomie intertrohanteriană oblică de medializare și osteosinteză cu cui-placă cu compresiune interfragmentară; *c* — aspect radiografic de față după 1 an de la intervenție; *d* — aspect radiografic de față după extragerea materialului metalic.

musculare și deseori mărește suprafața portantă, voluntar sau involuntar. Precizarea tipului O. și unghiului de corecție este foarte importantă; se studiază radiografic congruența articulară în poziția „de față" cu membrul inferior în rotație internă și în cele trei poziții: neutră, abducție maximă, adducție maximă. Uneori este necesară proba de centraj sub anestezie generală. Decizia de valgizare sau varizare (osteotomiile Pauwels) se va lua după studierea congruenței articulare și a suprafeței portante, sau după unghiul de înclinare a gîtului femural. Se trasează pe calc, prin transparență la negatoscop, conturul capului

femural și cotilului (radiografia în poziție neutră), se trasează axul diafizei femurale și, perpendicular pe aceasta, traiectul inferior al conului ce va fi rezecat (traiectul trece prin mijlocul micului trohanter); trasarea traiectului superior al unghiului de închidere în afară (valgizare) sau închidere înăuntru (varizare), se apreciază pe radiografiile de centraj, urmărind congruența articulară (în general, conul rezecat nu depășește 20°); pe a doua hîrtie de calc se reproduce profilul extremității superioare a femurului după eliminarea din desen a conului rezecat. Se folosește calea de abord laterală largă sau postero-laterală Gibson; se dezinseră superior vastul lateral și se trec două broșe ghid din care una localizează traiectul inferior al O. după schema preoperatorie, iar cealaltă poziția cuiului femural; control radiografic de față și profil; rezecția se face cu ferăstrăul oscilant sau cu dălți, iar plasarea corectă a cuiului femural se face înainte de completarea O.; fixare solidă a fragmentelor (cui — placă, plăci adaptate); drenaj aspirativ; închiderea plăgii. O. de medializare McMurray are drept efect scăderea fenomenului de forfecare și de tracțiune din zona gîtului femural; se indică în fracturi ale gîtului femural, în coxartroze avansate foarte dureroase; tehnica operatorie folosește abord lateral sau postero-lateral Gibson; O. intertrohanteriană are un traiect ușor ascendent dinafară înăuntru cu medializarea fragmentului distal prin translație internă de 1/3 sau 1/2 din diametrul diafizar; se fixează solid fragmentele (cui-placă monobloc, plăci drepte). O variantă a acestei operații este O. intertrohanteriană înaltă Ferguson la care traiectul ajunge în partea internă în treimea inferioară a capului femural (sprijin mai larg și relaxare capsulară). O. intertrohanteriană transversală de tip Nissen are efecte locale trofovasculare și mecanice, iar O. intertrohanteriană plan oblică (Merle d'Aubigné) corectează concomitent unghiurile de înclinație și declinație fără scurtarea din O. cuneiformă (→*și pseudartroza gîtului femural*). (fig. 95).

OSTEOZĂ FIBROGEODICĂ PARATIROIDIANĂ GENERALIZATĂ (Recklinghausen), osteoartropatie rară, datorită unei hiperfuncții paratiroidiene (adenom paratiroidian, hiperplazie paratiroidiană difuză, hiperparatiroidie secundară osteopatiilor prin carență fosfocalcică și insuficiență renală). Se produce în special la femeile adulte (30—40 ani), manifestîndu-se prin trei sindroame: a) osos (dureri osoase vii, persistente; stare generală alterată: anorexie, atrofie musculară, astenie; fracturi după traumatisme minime, cu consolidări vicioase, ceea ce determină deformații osoase și diminuarea staturii; cifoscolioză; hipertrofie craniană — „craniu mîncat de molii"; resorbție osoasă difuză, progresivă și generalizată cu radiotransparență crescută și geode ca în tumora cu celule gigante); b) biologic (hipercalcemie — peste 11 mg%; hipercalciurie; hiperfosfaturie cu hipofosfatemie; fosfatazele alcaline din sînge crescute la 20—40 u.); c) extraosos (litiază renală și nefrocalcinoză cu insuficiență renală; tulburări digestive: anorexie, constipație, ulcer gastric; tulburări cardiace: tahicardie, alterări electrocardiografice; calcifieri în părțile moi; tumoare paratiroidiană). Se va diferenția de: osteoza fibrogeodică localizată Jaffé — Lichtenstein (neparatiroidiană), neurofibromatoza Recklinghausen (neurofibroame, pete pigmentare, geode osoase), mielomatoza decalcifiantă difuză (boala Kahler — Rustiţki), osteoza deformantă Paget, metastazele și tumorile osoase maligne. Tratamentul este chirurgical: extirparea adenomului paratiroidian, a paratiroidelor (hiperplazie) sau ligaturarea vaselor tiroidiene; postoperator, se administrează preparate paratiroidiene și calciu; osteotomia de corecție a tibiei sau femurului (după stabilizarea bolii); aparate ortopedice (cazuri avansate).

P

PANARIȚIU, inflamație acută dezvoltată la nivelul degetelor mîinii sau piciorului, apărînd în urma infectării cu piococi (streptococ, stafilococ) după o rănire ușoară (înțepătură, escoriație). Se deosebesc forme superficiale și forme profunde.

Panarițiul superficial este o inflamație acută care se dezvoltă în tegumentul degetului (epiderm, derm), avînd mai multe forme anatomoclinice; **P.** *eritematos* este o infecție acută localizată și dezvoltată în grosimea pielii (limfangită reticulară), manifestată clinic sub forma unei zone de congestie dureroasă spontan și la palpare (dispare la palpare). **P.** *flictenular* este o acumulare de exsudat inflamator ce decolează epidermul pe o mică zonă (abces dezvoltat în grosimea tegumentului), se poate difuza circular în jurul degetului și poate urma unui **P.** eritematos sau este urmarea unui **P.** subcutanat (**P.** în „buton de cămașă"). **P.** *ungheal* este un abces dezvoltat în jurul sau dedesubtul unghiei; **P.** periungheal sau paronichia se dezvoltă în repliul ungheal, uneori în potcoavă (turniola), iar cel subungheal se dezvoltă în spațiul subungheal fiind foarte dureros și cu evoluție trenantă. *Furunculul*, **P.** *antracoid* sau *carbunculul degetelor* este o infecție dezvoltată la nivelul unor foliculi pilosebacei de pe fața dorsală a degetelor. **P.** subcutanate se dezvoltă în țesutul celular subcutanat corespunzînd unei celulite acute și localizîndu-se cel mai frecvent la nivelul pulpei degetelor; loja pulpară fiind o cavitate închisă și puțin extensibilă, procesul inflamator nu poate difuza în loja falangei a doua, durerile sînt violente, iar pulpa devine dură și fără elasticitate.

Panarițiile profunde interesează osul, articulațiile, tendoanele; **P.** osos se vindecă sau produce necroza falangei cu osteoartrită supurată; artrita supurată a degetelor poate fi produsă prin inoculare septică directă sau prin difuziunea infecției din vecinătate, iar examenul radiografic și explorarea chirurgicală precizează diagnosticul. Tenosinovita digitală apare la degetele 2, 3 și 4 a căror sinovială se întinde de la baza falangelor distale pînă la articulațiile falango-metacarpiene (plica palmară inferioară); cea a degetelor 1 și 5 se întinde pînă în treimea inferioară a antebrațului și poate fi primitivă (inoculare septică directă) sau secundară (difuziune din vecinătate). Tratamentul este medicamentos și chirurgical. Antibioticele sînt indicate numai în faza de congestie, de invazie și difuziune a infecției. Apariția supurației implică evacuarea și drenajul: punctionarea flictenelor, rezecția bazei unghiei, extirparea unghiei, incizie cu evitarea leziunii nervoase (în dreptunghiul situat înăuntru de terminarea celor doi nervi colaterali), extirparea sechestrelor osoase, artrotomia și rezecția articulară cu artrodeză, puncția evacuatoare și terapeutică a fundurilor de sac sinoviale.

PANCONDRITĂ, afecțiune degenerativă a cartilagelor, de origine metabolică (este afectată sinteza substanței fundamentale) și ezimatică.

Scanned with OKEN Scanner

PANICULITĂ, inflamaţie a ţesutului conjunctiv al hipodermului. Poate fi infecţioasă sau neinfecţioasă, localizată (la un segment de membru) sau generalizată (regiuni întinse ale tegumentelor).

PARALIZIE, diminuare sau dispariţie a funcţiei motorii musculare. **Paralizia cerebrală infantilă** (infirmitatea motorie cerebrală), tulburare a funcţiei musculare printr-o leziune a sistemului nervos central, leziunile intracraniene ducînd la dispariţia controlului inhibitor al neuronilor centrali cu exaltarea impulsurilor provenite din neuronii motori periferici, producînd spasticitate, atetoză, rigiditate, tremurături şi ataxie. Leziunile interesează: zona motorie a scoarţei cerebrale (cu paralizie spastică), nucleii de la baza creierului (cu atetoză, tremurături sau rigiditate), cerebelul (cu ataxie) sau regiuni difuze ale creierului (cu rigiditate sau combinarea celor precedente). Etiologia este vastă (aplicare incorectă a forcepsului; tracţiune exagerată pe gît a nou-născutului, cu ruperea marii vene Galon şi hemoragie intracraniană secundară; de compresiune bruscă a imaturilor cu hemoragie intracraniană; anoxia nou-născutului prin medicaţie, circulară de cordon; malformaţiile congenitale ale creierului; eritroblastoză fetală cu icter sever ce lezează nucleii bazali; encefalita; convulsiile). Copilul merge greu, vorbeşte dificil, are mişcări greoaie şi necoordonate, prezintă umărul şi braţul în adducţie şi rotaţie internă, cotul flectat, antebraţul în pronaţie, pumnul flectat şi înclinat către marginea cubitală a antebraţului, policele adus în palmă, degetele flectate, membrul inferior este cu piciorul în varus-echin, degetele flectate plantar, genunchiul în semiflexie, iar şoldul în poziţie de flexie combinată cu rotaţie internă şi adducţie, alteori, membrele sînt încrucişate în „foarfece". Tratamentul este în general conservator şi este orientat spre dezvoltarea vorbirii, autoajutorării, mersului. Tratamentul chirurgical este indicat în vederea corectării atitudinilor vicioase de flexie cu rotaţie internă, de adducţie sau flexie pură; deformarea în flexie şi rotaţie internă moderată se poate corecta prin operaţia Barr (dezinserţia tensorului fasciei lata de pe creasta iliacă, cu transplantare posterioară şi transformarea sa în rotator extern şi abductor); deformarea fixată necesită şi osteotomie subtrohanteriană sau supracondiliană, de derotare a femurului: dezinserţia muşchiului drept anterior de pe bazin; secţionarea tendonului psoasiliacului de pe micul trohanter; rezecţia nervului obturator tip Stoffel I şi II) sau Selig, tenotomia adductorilor în adducţia mare a coapselor; secţionarea dreptului intern la joncţiunea tendinomusculară; artrodeză în luxaţia veche a şoldului). Pentru combaterea pronaţiei antebraţului, s-a propus transformarea rotundului pronator în supinator (operaţia Denischi), pentru genu flexum, transformarea muşchilor ischiogambieri din muşchi biarticulari în muşchi monoarticulari (operaţia Eggers, operaţia Medrea), în echinul spastic, tenodeza achiliană (operaţia Scöhlder) ş. a.

Paralizia cotului după poliomielită, atingere rară ce interesează frecvent muşchii flexori, flectarea cotului fiind redusă la 30° şi suplinită de lungul supinator; afectarea concomitentă şi a extensorilor determină un cot balant cu atrofie musculară mare. Cînd umărul şi mîna nu sînt afectate, se indică artrodeza cotului. Paraliziile parţiale beneficiază de transplantare musculară şi aparate ortopedice.

Paralizia genunchiului după poliomielită, afectare a cvadricepsului sau a tuturor muşchilor coapsei ce acţionează asupra genunchiului; paralizia cvadricepsului, cu ischiogambieri aproximativ normali, determină genu flexum, asociat uneori cu valgum prin tracţiunea bicepsului, iar tibia se poate subluxa posterior faţă de femur; genu recurvatum este deformarea cu genunchiul în hiperextensie şi se datoreşte schimbărilor structurale ale tibiei prin paralizia cvadricepsului sau

este rezultatul relaxării părților moi de pe fața posterioară a genunchiului. Dacă musculatura genunchiului este total paralizată, dar musculatura șoldului și piciorului este conservată, statica și mersul sînt posibile datorită unui genu recurvatum spontan. Cînd sînt lezați și mușchii șoldului și piciorului, mersul este posibil datorită unui genu recurvatum pe care și-l produc bolnavii împingînd cu mîna înapoi treimea inferioară a coapsei. Tratamentul este ortopedic (aparate gipsate succesive în genu flexum ușor; aparate ortopedice Hessing) sau chirurgical (capsulotomia posterioară a genunchiului; alungirea tendoanelor retractate; osteotomia supracondiliană a femurului, în genu valgum; dacă cvadricepsul este incomplet paralizat se transplantează croitorul și tensorul fasciei lata pe rotulă — tehnica Ober; cînd cvadricepsul este complet paralizat se transplantează pe rotulă bicepsul, semitendinosul și semimembranosul; în genul recurvatum cu modificări ale extremității proximale a tibiei se utilizează osteotomia tibiei cu orizontalizarea suprafeței platoului tibial (artroriza anterioară Brett—Böhm) ; paralizia tuturor grupelor musculare indică artrodeza.

Paralizia membrului superior după poliomielita anterioară acută cuprinde în special musculatura umărului și mai puțin pe cea a cotului și mîinii. Include: paralizia izolată a deltoidului (asociată cu paralizia mușchilor supra- și subspinos; abolirea abducției, retroducției și rotației externe, cu atrofia reliefului muscular), paralizia difuză a mușchilor centurii scapulohumerale (umăr balant, cu luxația capului humeral), paralizia completă a mușchilor centurii scapulare (inerție totală), paralizia marelui dințat (cu deplasarea omoplatului) și paralizia centurii scapulare asociată cu paralizia mușchilor cotului, mîinii și degetelor (monoplegie brahială). Tratamentul este preventiv al sechelelor (aparate de abducție, fiziokinetoterapie) și al sechelelor (la 2—3 ani; în paralizia deltoidului se transplantează trapezul pe humerus — operația Mayer sau se practică artrodeza umărului; în paralizia completă a membrului superior se indică amputația brațului în treimea medie, urmată de artrodeza umărului și protezare mecanică — operația Seddon).

Paralizia obstetricală a plexului brahial apare după o naștere dificilă cu manevre obstetricale de versiune, aplicare de forceps, angajare vicioasă a unui umăr sau braț, producîndu-se elongație sau contuzie nervoasă și interesînd rădăcinile sau trunchiurile nervoase. Nou-născutul prezintă un membru superior inert și rotat intern, cu tegumente palide, tumefiate și uneori cu echimoze la umăr; dacă se strînge mîna nou-născutului apare un aspect cadaveric, apoi se hiperemiază (semnul „mănușii ischemice" Rocher). Se produce în timp o hipoplazie scheletică și atrofie musculară, membrul respectiv fiind în adducție și prin retracția musculară a antagoniștilor — mușchii rotatori interni, adductori ai brațului și pronatori ai antebrațului (palma privește înapoi); copilul mare duce mîna la gură ridicînd cotul în sus (semnul „trompetului" Ombrédanne). Se pot produce trei forme anatomoclinice: paralizia radiculară superioară (Duchenne — Erb; rădăcina C_5—C_6; interesează mușchii deltoid, biceps, brahial, lung supinator, romboidali; abolirea mișcărilor de abducție, flexiune și rotație externă; tulburări de sensibilitate, reflectivitate și reacții vasomotorii; sindrom Claude Bernard — Horner), paralizia radiculară inferioară (Klumpke: rădăcinile C_7—C_8—D_1; rară; paralizia mușchilor intrinseci și extrinseci ai mîinii și degetelor — leziunea nervilor median și cubital; alterarea prehensiunii), paralizia mixtă. Radiografic se poate constata o decolare a nucleului epifizar humeral, o subluxație și semne de fractură de claviculă, iar ulterior o hipoplazie a oaselor membrului superior afectat. Aprecierea stadiului leziunilor și evoluția lor se realizează cu ajutorul electromiografiei. Se va diferenția de: malformații

congenitale, paralizia cerebrală (hemiplegie sau boala Little), leziuni traumatice de cauză obstetricală, sechele de poliomielită, artrită, condrodisplazia umărului. Tratamentul este profilactic (evitare manevre obstetricale brutale) și curativ (kinetofizioelectroterapie și aplicare de aparate ortopedice; tenocapsulotomia anterioară cu imobilizare ulterioară în abducție și rotație externă pentru 30 zile; transplantare musculară pentru corecție activă; după 18 ani, artrodeza pumnului sau osteotomia derotativă a humerusului fixat în rotație internă, urmată de imobilizare gipsată pentru 1—2 luni).

Paralizia șoldului după poliomielită interesează toți mușchii sau numai o parte din ei. În faza acută se produce spasmul flexorilor șoldului, tensorului fasciei lata, ischio-gambierilor, abductorilor șoldului (șoldurile și genunchii flectați și membrele în rotație externă completă). Ulterior, se produce o degenerescență fibroasă ce interesează dreptul anterior, psoasul, tensorul fasciei lata, partea anterioară a mijlociului fesier, iar scleroza poate cuprinde și aponevrozele și capsula articulară; se produce o poziție vicioasă de flexie a coapsei și genunchiului, de abducție a coapsei și de rotație externă mare — rol important îl are retracția tensorului fasciei lata. Se prezintă sub două forme clinice: a) șoldul strîmb (coapsa și membrul inferior sînt în abducție, rotație externă și flexie; în ortostatism, pentru a corecta flexia coapsei, bolnavul își accentuează lordoza lombară și se sprijină cu piciorul în echin; asocierea unui genu flexum și a unei rotații externe a gambei, face ca mersul să fi imposibil) și b) șoldul balant (atrofie mare a musculaturii, cu subluxația sau luxația capului femural; membrul inferior se balansează ca o limbă de clopot). În paralizii parțiale, mersul este posibil prin suplinirea mușchilor paraliziei prin mușchii rămași intacți, bolnavul mergînd „salutînd". Tratamentul este ortopedic (aparate gipsate corectoare după reducere sub narcoză a deformărilor) sau chirurgical (în sechele; bilanț muscular preoperator în vederea indicației intervenției; corectarea flexiei coapsei prin fasciotomie, tenotomie, capsulotomie; secționarea tractului iliotibial și a septului intermuscular — operația Yount; coborîrea inserțiilor musculare prin răzuirea spinei iliace anterosuperioare — operația Soutter; dezinserția fasciei superficiale, a tensorului fasciei lata, a mijlociului și micului fesier de pe coxal, secționarea cu dalta a spinei iliace antero-superioare, dezinserția croitorului și musculaturii abdominale de pe creasta iliacă, dezinserția dreptului anterior de pe spina iliacă antero-inferioară și a tendonului reflectat al acestuia — operația Campbell; transplantarea musculaturii sacrolombare pe micul trohanter, prin ancorare cu fire de mătase — operația Lange; transplantarea tensorului fasciei lata și a musculaturii — tehnica Ober; transplantarea inserției tensorului fasciei lata de pe porțiunea anterioară a crestei iliace pe porțiunea ei posterioară, în paralizia fesierilor — tehnica Dickson; transplantarea oblicului extern pe marele trohanter, în paralizia musculaturii abductoare a șoldului — tehnica Thomas, Thompson și Straub; transplantarea mușchiului psoas iliac pe marele trohanter în paralizia fesierilor — tehnica Moustard; osteotomie de varizare în subluxația paralitică sau în luxația completă, osteotomia de varizare asociată cu osteotomia bazinului tip Salter sau Chiari; artrodeză în luxația ireductibilă).

Paralizia traumatică a plexului brahial, produsă prin mecanism direct (plagă prin tăiere sau prin împușcare) sau indirect (frecvent; elongație prin cădere cu tragerea brațului în jos și aplecarea capului brusc de partea opusă — paralizie de tip superior; tracțiune violentă a membrului superior în sus și înapoi — paralizie de tip inferior; tracțiune prelungită a membrului superior — paralizie globală), cu leziuni la nivelul trunchiurilor primare supra-

claviculare sau la joncțiunea trunchiurilor primare cu cele secundare (→ *leziunile traumatice ale nervilor periferici*) cu leziuni anatomice diferite (neurapraxie, axonotmesis, neurotmesis). Se deosebesc leziuni de tip superior (Duchenne — Erb: C_5—C_6; interesează nervii circumflex, musculocutan, radial; lezarea abducției și rotației brațului, flexiei cotului și extensiei mîinii), de tip inferior (Déjèrine — Klumpke: C_6—C_7; interesează nervii median și cubital, cu tulburarea prehensiunii și tulburări trofice simpatice; rară) și de tip mixt (asocierea celor precedente; frecventă și gravă). Pentru aprecierea gravității și gradului evolutiv se folosește electromiografia și examenul clinic amănunțit al grupelor musculare — cotarea internațională: 0—5; mielografia cu substanță de contrast poate evidenția smulgeri radiculomedulare, iar un lichid cefalorahidian sanguinolent indică smulgere radiculară cu prognostic grav. Neurotizarea se face cu 1 mm pe zi (teacă Schwann axată și permeabilă). Tratamentul este imediat (explorare chirurgicală precoce a plexului, scalenotomia anterioară; neuroliză cu tentativă de sutură primară sau sutură secundară precoce la 1—3 luni) sau tardiv (amputația brațului cu artrodeza umărului — în paralizia globală — operația Yeoman și Seddon; transplantarea mușchiului trapez pe humerus pentru supleerea deltoidului din paralizia de tip superior — operația Mayer sau artrodeza umărului; în caz de paralizie a flexorilor cotului, se practică transplantarea inserțiilor superioare ale mușchilor epitrohleeni pe fața anterioară a humerusului — operația Steindler; în paralizia mușchilor epitrohleeni se transplantează fasciculul inferior al marelui pectoral pe tendonul bicipital — operația Clark; în pierderea mișcării de apoziție a policelui, prin paralizia nervului median se recomandă transplantarea tendonului flexor superficial al degetului IV la baza policelui sau a cubitalului anterior la police; artrodeza intermetacarpiană I—II pentru stabilizarea policelui în poziție funcțională; în paralizia de cubital, cu grifa degetelor, se transplantează tendoanele flexorului superficial pe expansiunea aponevrotică a interosoșilor, iar dacă flexorii sînt paralizați se transplantează primul extensor radial pe expansiunea interosoșilor; în paralizia radialului se transplantează flexorii pe extensori — operația Zacchary; în paralizia medio-cubitală se indică artrodeza pumnului în poziție funcțională de 25°; aparate ortopedice; grefă nervoasă „în cablu" tip Seddon).

Paralizia umărului după poliomielita anterioară acută, atingere rară, cuprinzînd mai multe forme clinice: a) paralizia izolată a deltoidului (asociat cu paralizia mușchilor supraspinos și subspinos; absența abducției brațului; imposibilitatea anteducției, retroducției și rotației externe a brațului; atrofie musculară cu proeminența acromionului și capului humeral); b) paralizia difuză a mușchilor centurii scapulohumerale (umăr balant; paralizia și a mușchilor biceps-triceps determină luxația capului humeral); c) paralizia completă (braț inert; basculare a omoplatului în scapula vara, prin acțiunea romboidului); d) paralizia dințatului mare (deplasarea omoplatului în scapula alata și valga); e) paralizia centurii scapulare asociată cu paralizia mușchilor cotului, mîinii și degetelor — monoplegia brahială). Tratamentul este ortopedic (înainte de instalarea sechelelor; menținerea brațului pe aparate de abducție), fiziokinetoterapic și chirurgical (sechele; în paralizia deltoidului cu trapez intact se practică transplantarea trapezului pe humerus — tehnica Mayer; în paralizia deltoidului cu luxație spontană a capului humeral se indică artrodeză scapulo-humerală; în paralizia completă a membrului superior, cu tulburări trofice și circulatorii se impune amputația brațului în treimea medie, urmată de artrodeza umărului și proteză mecanică).

PARAARTROPATIE OSIFIANTĂ (osteom sau osificare paraarticulară), osificări periarticulare apărute după leziuni medulare traumatice (tetraplegie, paraplegie), după traumatisme cranio-cerebrale acute cu comă prelungită, fiziokinetoterapie intempestivă. Se localizează la șold și genunchi (paraplegie) sau la umăr și cot (tetraplegie, traumatisme craniene) și se produc datorită tulburărilor circulatorii prin lezarea centrilor simpatici medulari. Bolnavul prezintă tumefacții dure periarticulare cu limitarea mișcărilor, iar radiografia evidențiază benzi cu contur neregulat și decalcifierea extremităților osoase. Tratamentul preventiv se adresează evitării masajelor sau mobilizărilor pasive exagerate, iar cel curativ cuprinde ablația chirurgicală (după cca 20 luni — maturizarea osteomului și evoluție favorabilă a leziunilor medulare sau cranio-cerebrale); tratamentul chirurgical este urmat de o mobilizare precoce activă și de radioterapie (prevenirea recidivei).

PERIARTRITĂ SCAPULO-HUMERALĂ, sindrom dureros cu limitarea mobilității articulare, produs prin leziuni ale bu sei seroase subacromiodeltoidiene, leziuni degenerative ale tendoanelor rotatorilor umărului și ale lungului biceps, leziuni ale capsulei articulare. Manșonul muscular periarticular este format din subscapular, supraspinos, subspinos și micul rotund; tendoanele lor formează corp comun cu capsula articulară realizînd „coafa" tendinoasă (rotator cuff) ce joacă rol de cotil pentru capul humeral. Lungul biceps (intră în articulație) și cu supraspinosul sînt „starterii" abducției umărului. Se produc tendinite, bursite, sinovite, eroziuni cartilaginoase, rupturi parțiale sau totale tendinoase (depolimerizare a substanței fundamentale din țesutul conjunctiv tendinos prin microtraumatisme repetate). Bolnavul acuză dureri pe fața antero-externă a umărului (accentuate nocturn), iar mișcarea de abducție a brațului este limitată antalgic dînd și o senzație de agățare („semnul resortului" — Dawbarn) datorită trecerii tendonului inflamat prin defileul acromio-tuberozitar îngustat. Se pot adăuga radiografic aspecte de artroză și geode ale capului humeral, ascensiunea capului humeral, îngustarea spațiului acromio-tuberozitar, calcifieri în tendonul supraspinos. Alteori, se produce o periartrită cu umăr blocat prin capsulită retractilă. Evoluția clinică a acestei forme se face în patru faze: faza I de instalare, cu dureri surde și permanente, exagerate de mișcări; în faza a II-a, la cîteva săptămîni, se produce o reducere a amplitudinii mișcărilor active și pasive; în faza a III-a dispare durerea și apare un blocaj articular, cu atrofia mușchilor deltoid și rotatori; în faza a IV-a, ce durează 10—12 luni, se recuperează parțial mișcările. Se va diferenția de: leziuni traumatice, reumatismul poliarticular acut, poliartrita reumatoidă, spondilita anchilopoietică, artrite specifice sau nespecifice, artroza scapulo-humerală, condrocalcinoza difuză, tumori osoase, cervicartroză. Necesită tratament medicamentos: infiltrații intraarticulare cu cortizon și novocaină, administrare de antiinflamatorii, miorelaxante, sedative, antialgice, fizio-kineto-balneoterapie. La tineri, în formele invalidante și prelungite, se indică tratamentul chirurgical (ruptură supraspinos — decolare mușchi din fosa supraspinoasă, alunecare în față și reinserție pe trohiter; capsulotomie transacromială; operația De Palma). Se imobilizează apoi pe aparat de abducție toraco-brahial.

PICIOR ÎN „SECERĂ", formă specială a piciorului adductus (metatarsus adductus). Tratamentul este chirurgical (capsuloosteotomie internă și, eventual, osteotomie cuneiformă externă).

PICIOR PARALITIC POSTTRAUMATIC, maladie apărută după leziuni traumatice vertebro-medulare sau ale nervului sciatic. Cuprinde trei forme

clinice: a) *prin leziunea nervului sciatic popliteu extern* (contuzii nerv; fractură cap și gît peroneu; aparat gipsat compresiv; redresare bruscă a deformațiilor genunchiului; picior varus-echin cu abolirea mișcărilor active de flexie dorsală, pronație și abducție — paralizia mușchilor antero-externi ai gambei; tulburări de sensibilitate cutanată; mers cu stepaj; retracția mușchilor antagoniști și deformații osoase ce duc la fixare în poziție vicioasă); b) *prin lezarea nervului sciatic popliteu intern* (rară; degete „în gheară" — paralizia mușchilor interosoși, abolirea mișcării de flexie a piciorului si a degetelor — paralizia mușchilor posteriori ai gambei; mers cu sprijin defectuos; tulburări de sensibilitate a plantei cu ulcer trofic plantar — mal perforant) și c) *prin lezarea trunchiului nervului sciatic sau a ambelor ramuri* (semnele prezentate anterior, sumate; fracturile femurului, luxațiile șoldului, alungirea excesivă a femurului pentru egalizarea membrelor etc.; picior baant). Pentru evaluarea leziunilor este necesară înregistrarea clinică a capacității musculare restante după un barem: 5 — contracție musculară normală; 4 — contracție diminuată, care se opune gravitației și rezistenței contrare imprimate de mîna examinatorului; 3 — contracție care se opune numai greutății piciorului, pe care-l poate ridica; 2 — contracție insuficientă, care nu se mai opune nici greutății, nici rezistenței; 1 — schiță imperceptibilă de contracție; 0 — absența contracției musculare. Electrodiagnosticul completează datele din barem și evidențiază gradul de degenerescență neuromusculară. Electromiografia arată gradul și evoluția leziunilor și evidențiază începutul recuperării nervoase. Se mai utilizează și testul secreției sudorale cu ninhidrină (Moberg). O leziune recentă impune intervenția chirurgicală după 1—3 luni (reacția de degenerescență totală confirmată electromiografic) practicîndu-se neuroliză, sutura nervului sau grefă nervoasă. Lipsa mare de substanță nervoasă a ambelor ramuri ale sciaticului impune refacerea continuității nervului sciatic popliteu intern cu ajutorul unui grefon liber sau pediculat din sciaticul popliteu extern (leziunile senzitivo-trofice sînt greu suportabile). Leziunile trofice plantare cu cicatrizare dificilă impun simpatectomia lombară catenară și intervenții chirurgicale pentru corecția și stabilizarea piciorului strîmb paralitic: alungirea tendonului achilian, artrodeza dublă sau triplă a piciorului.

PICIOR PLAT VALGUS STATIC, diformitate caracterizată prin prăbușirea bolților longitudinală și transversală ale piciorului, produsă prin hiperlaxitate articulară și insuficiență a mușchilor care mențin conformația piciorului, în contextul unor factori favorizanți (endocrini, umorali, toxiinfecțioși, traumatici, obezitate), avînd loc o alunecare a capului astragalului în jos și înăuntru (destindere a ligamentului calcaneo-astragalian), o înclinare spre orizontală a calcaneului (răsucire în pronație), cu prăbușirea bolții interne încît prima rază a piciorului devine mai lungă și antepiciorul deviază în abducție cu răsfirarea metatarsienelor. Evoluția clinică cuprinde trei faze: *Piciorul plat contractat* (dureri vii pe fața internă și plantară a piciorului), iradiate în membrul inferior — contractură a mușchilor gambieri ce încearcă să mențină bolta piciorului; mers pe marginea externă a piciorului; proeminența tendoanelor extensorului comun al degetelor contractat; semnul Gosselin: imobilitatea piciorului, mîna examinatorului încercînd să-i imprime mișcări sacadate);

Piciorul plat fixat (mers dureros, cu sprijin pe marginea internă unde se constată durioane și bursite; artroză deformantă). Plantograma și fotoplantograma evidențiază prăbușirea bolții plantare (marginea internă a piciorului

este dreaptă sau convexă), iar radiografia arată orizontalizarea calcaneului și leziuni artrozice. Se întîlnesc trei forme clinice: a) piciorul plat al copiilor (fiziologic și dispare cu creșterea; definitivare în prezența factorilor favorizanți); b) piciorul plat al adulților și bătrînilor (fixarea piciorului plat al adolescenților) și c) piciorul plat posttraumatic (fractură de calcaneu, metatarsiene sau maleolă externă vicios consolidată). Tratamentul este profilactic (igienă, încălțăminte fiziologică, susținător plantar, mers desculț, kinetoterapie, mers pe teren neregulat), ortopedic (imobilizare în aparat gipsat corector pentru 4—6 săptămîni, masaj, susținător plantar) sau chirurgical (operația Miller — Horman: prepararea unui lambou fibro-periosto-osos de pe fața internă a scafoidului și primului cuneiform, care este pediculat posterior; rezecția cartilajului din articulațiile scafo-cuneană și cuneo-metatarsiană pînă la corecție satisfăcătoare; coborîrea primului metatarsian și fixarea la baza sa a lamboului fibro-periostic trecut pe sub tendonul gambierului anterior, operația Young: alungirea tendonului achilian; forarea unui tunel vertical prin scafoid prin care se trece tendonul gambierului anterior ce susține mai bine scafoidul și capul astragalului, operația Hoke: descoperirea articulației scafo-cuneene; extirparea cartilajului articular de pe scafoid și primele două cuneiforme; refacerea boltei piciorului prin așezarea primului metatarsian în flexie plantară; rezecția unui dreptunghi osos din scafoid și primele două cuneiforme; fixarea oaselor rezecate cu un grefon cortical tibial. După operație se imobilizează în aparat gipsat cu modelarea bolții interne, timp de 30 zile, apoi aparat gipsat de mers încă 30 zile, urmat de susținător plantar. În piciorul plat fixat se indică rezecția-artrodeză a piciorului).

Piciorul plat reductibil (dureri la eforturi și oboseală la mers, ortostatism prelungit; axa mediană a gambei face cu axa calcaneului un unghi obtuz deschis în afară de peste 10°; bolta în contact cu solul; pe fața internă a piciorului proemină maleola internă, capul astragalului, tuberculul scafoidian; tegumente reci, ușor cianotice și acoperite cu transpirație);

PICIOR ROTUND, diformitate caracterizată prin prăbușirea boltei transversale (anterioară) a piciorului cu coborîrea plantară a capetelor metatarsienelor 2—3—4, urmată de apariția unui durion și a unei bursite plantare dureroase. Tratamentul este ortopedic (susținătoare), fizioterapie și chirurgical (operația Mau-Imhäuser).

PICIOR SCOBIT ESENȚIAL SAU IDIOPATIC (picior cavus), diformitate caracterizată prin exagerarea bolții piciorului, ce apare la adolescenți printr-o mielodisplazie degerativă frustă sau o poliomelită frustă cu dezechilibru neuromuscular secundar (hipertonia mușchilor supinatori), a lungului peronier lateral și a mușchilor scurți plantari). Bolnavul prezintă un cavus de supinație compensatorie: pe fața dorsală, se constată o proeminență cu bursită, iar tendoanele extensoare întinse pe acest căluș retractă prima falangă „în gheară", sprijinul făcîndu-se pe capetele metatarsienilor și determinînd dureri, durioane, mers dificil. În timp, se produce fixarea deformării (retracție tendoane, retracție aponevroză plantară, artroză secundară). Plantograma și otoplantograma arată gradul deformării. Electromiografia evidențiază activitatea bioelectrică musculară și gradul leziunilor musculare. Radiografic, se constată o scădere a unghiului Hibbs la 80° (normal, din profil, unghiul format de axul calcaneului și axul primului metatarsian este de 135—140°), incidența axială evidențiază supinația piciorului, iar incidența

din față arată gradul de adducție a primului metatarsian (normal, axul primului metatarsian face cu orizontala bazei un unghi de 17°). Se asociază frecvent cu spina bifida oculta. Se va diferenția de piciorul cavus secundar neurogen din boala Friedreich, amiotrofia Charcot — Marie, poliomielită, paralizia cerebrală. La copilul mic, se indică alungirea părților moi plantare prin manipulări manuale zilnice, mersul pe vîrfuri urcînd un plan înclinat, se folosește susținătorul plantar cu sprijin median retrocapital anterior ce degajează capetele metatarsiene sau se confecționează ghete ortopedice ce prezintă la talpă o bară transversală retrocapitală (din piele sau cauciuc) ce se întinde oblic de la marginea internă la cea externă a antepiciorului și adaos din talpă pe partea externă a tocului (corectare varps calcaneu). În *piciorul cavus retractat* se indică intervenția chirurgicală: aponevrotomia plantară simplă, operația Steindler (incizie lungă pe marginea internă a biciorului; dezinserția elementelor musculo-fibroase de pe tuberozitatea posterioară a calcaneului, imobilizare gipsată în hipercorecție pentru 45 zile), transplantarea tendoanelor extensorilor degetelor pe metatarsienele respective, transpoziția premaleolară a mușchilor gambier posterior și lung peronier lateral care se suturează în ansă după ce au fost trecuți pe sub capetele metatarsienelor 1—4 (Erlacher) (se poate asocia cu secțiunea aponevrozei plantare și a flexorilor scurți). În *piciorul cavus* inveterat se indică tarsectomia cuneiformă medio-tarsiană asociată cu rezecția subastragaliană cu baza externă (corecția varusului calcaneului), realizîndu-se dubla artrodeză Ducroquet—Launnay. În piciorul scobit simplu, la copii între 7—12 ani, se indică tratament ortopedic sau o transplantare a extensorului halucelui pe gîtul primului metatarsian, asociat cu dezinserția plantară în așteptarea vîrstei artrodezei; în piciorul scobit retractat, operația Steindler, asociată cu transplantări musculare tip Erlacher, iar la adolescenți și adulți se indică rezecția cuneiformă dorsală sau artrodeza medio- și subastragaliană asociată cu alungirea tendonului achilian (corecția echinului); în piciorul scobit inveterat, se indică tarsectomie cuneiformă dorsală asociată cu alungirea tendonului achilian sau cu rezecție subastragaliană; pentru corectarea grifei digitale se asociază transplantările tendinoase.

PICIOR STRÎMB VARUS-ECHIN CONGENITAL, malformație cu deformație permanentă în varus și echin a piciorului și adducția antepiciorului. Reprezintă 85% din totalitatea malformațiilor congenitale ale piciorului, fiind mai frecventă la sexul masculin. Piciorul strîmb congenital apare în numeroase sindroame genetice: artrogripoză, artrezia canalului auditiv și despicătură palatină, diplegia facială congenitală, displazia cranio-carpo-tarsală, displazia spondiloepifizară, nanismul diastrofic, sindromul Meckel, sindromul Seckel. De asemenea, este prezent în tabloul clinic al unor bol cromozomiale: sindromul 4q —, sindromul 18p —, sindromul 18q —, trisomia 18, monosomia 21, precum și la copiii cu sindrom condiționat de aminopterină. În general este bilateral. Musculatura supinatoare și adductoare a piciorului este contractată și retractată, iar musculatura pronatoare și abductoare este atrofiată, acest dezechilibru muscular explicînd recidivele postterapeutice. Adducția piciorului pe gambă se apreciază măsurînd unghiul format de axa gambei și axa piciorului care fac un unghi deschis înăuntru;

adducția antepiciorului față de retropicior se apreciază măsurînd unghiul format de axele lor. Supinația piciorului face ca planta să privească intern; gradul ei se apreciază măsurînd unghiul format de planul plantei cu planul orizontal. Echinul sau flexiunea plantară se măsoară determinînd unghiul format de axa gambei cu cea a piciorului (după reducerea adducției). Pe fața dorso-externă a piciorului poate apare o calozitate și o bursă seroasă. Radiografic se constată: axul astragalului formează cu axul primului metatarsian un unghi deschis înăuntru (normal aceste două axe se suprapun); imaginile calcaneului și astragalului se suprapun prin basculare calcaneului sub astragal (normal sînt divergente anterior); axul tibiei trece înapoia astragalului datorită echinului (normal axul tibiei taie partea posterioară a astragalului); axul astragalului și calcaneului formează un unghi sub 30° sau sînt paralele datorită echinului calcanean (normal unghiul deschis înapoi este de 45°). În evoluția sa, se deosebesc trei faze: faza reductibilității complete (de la 15 zile de la naștere pînă la 1 an), faza rigidității relative (retracția părților moi; 2—4 ani) și faza rigidității absolute (deformații osoase). Tratamentul trebuie început cît mai curînd de la naștere (între a 7-a și a 10-a zi). Se folosesc manipulările manuale blînde zilnice, iar reducerea obținută se menține cu mijloace ortopedice. Pentru a corecta adducția se prinde cu ambele mîini piciorul încît policele să fie situat pe fața dorsală în dreptul gibozității, indexul unei mîini sprijină călcîiul, iar celălalt antepiciorul pe marginea internă; printr-o mișcare de depărtare a indexurilor, concomitent cu compresiunea gibozității cu policele, marginea internă devine rectilinie și cea externă chiar concavă. Supinația se corectează fixînd cu o mînă regiunea maleolară, iar cu cealaltă mînă se apucă piciorul în totalitate imprimîndu-i o mișcare de răsucire în pronație. Corectarea echinului se face numai după ce celelalte deformații au fost reduse și controlate prin examen radiografic; pentru corectarea sa, o mînă fixează gamba la nivelul maleolelor, iar cealaltă imprimă piciorului o mișcare de flexie dorsală. Reducerea obținută se menține cu benzi adezive sau cu aparate ortopedice (atela Saint-Germain); banda de leucoplast se înfășoară peste picior dinafară-înăuntru, apoi se trece pe partea externă a gambei și peste genunchiul flectat la 90° și se revine apoi pe fața externă a gambei și fața dorsală a piciorului (fașă simplă sub leucoplast). Menținerea reducerii se poate realiza și cu ajutorul aparatelor gipsate succesive, fie cu atela metalică tip Saint-Germain. Atela se menține 3—4 luni, zi și noapte, apoi numai noaptea, după care se începe mersul cu ghete ortopedice (carîmb înalt și talpa rigidă și ridicată extern și anterior). Pentru reducerea deformației se folosește și atela Denis-Browne: odată cu corecția adducției, se corectează și varusul și echinul. Peste 3 luni se indică reducerea progresivă a deformațiilor și rezecții cuneiforme succesive ale aparatului gipsat (baza icului corespunde marginii externe a piciorului), gipsectomia se practică o dată pe săptămînă, iar la 3 săptămîni se schimbă aparatul gipsat. Se autorizează mersul cu aparat gipsat. Se pot folosi mai practic aparate gipsate succesive și corectoare. Tratamentul chirurgical rămîne rezervat copiilor mari, cu deformații netratate. Sub 10 ani se practică operații pe părțile moi, deoarece scheletul este insuficient osificat. Codivilla (1903) a descris acest gen de intervenție: incizie lungă pe marginea internă a piciorului, care se întinde dinapoia maleolei tibiale pînă la extremitatea anterioară a primului metatarsian; se evidențiază tendoanele mușchilor triceps sural, gambier anterior, gambier posterior, flexor lung al degetelor și flexorul propriu al halucelui, care se alungesc în Z; se secționează ligamentele și capsula de partea internă a articulațiilor metatarso-cuneană, cuneo-scafoi-

diană, scafo-astragaliană, astragalo-calcaneană și tibio-astragaliană posterioară, precum și ligamentul deltoidian cu aponevroza plantară; corectarea adducției, supinației și echinului și imobilizarea în aparat gipsat ce se schimbă la 3—4 săptămîni (aparat gipsat de mers 3—4 luni). Se folosește apoi încălțăminte ortopedică. În cazul acestei malformații musculatura plantară rămîne în urma creșterii scheletului și imprimă piciorului poziția vicioasă; pentru redresarea piciorului strîmb se poate folosi și dezinserția întregii musculaturi plantare și desfacerea celor două raze ale piciorului prin secționarea ligamentelor interliniei dintre astragal — scafoid — cuneiform 3 — metatarsian 3 și calcaneu — cuboid — metatarsian 4, iar tricepsul se alungește prin dedublarea tendonului lui Achille (incizia de-a lungul tendonului lui Achille, înconjoară posterior jumătatea externă a călcîiului și apoi urmărește marginea externă a piciorului pînă în dreptul capului metatarsianului 5; se pătrunde între planul muscular plantar și planul osteo-ligamentar, secționîndu-se inserțiile tendinoase și expansiunile aponevrotice ce fixează musculatura plantară; dezinserția adductorului halucelui permite pătrunderea pe sub pediculul vasculo-nervos retrotibial; tendonul lui Achille se secționează în scară pentru a fi alungit; se deschid tecile: lungului peronier lateral, flexorului comun al degetelor și flexorului lung al halucelui, permițînd desfacerea articulațiilor care alcătuiesc interlinia medio-tarsiană longitudinală; se secționează ligamentele interosoase; nu se deschid articulațiile calcaneo-cuboidiană și cuboido-metatarsiană; aparat gipsat căptușit cu vată Socolescu). La copilul trecut de vîrsta de 10 ani se practică dubla artrodeză modelantă, rezecînd un ic osos cu baza dorsală la nivelul articulației Chopart și un ic cu baza externă la nivelul articulației subastragaliene.

PICIOR TALLUS CONGENITAL, malformație cu flexie dorsală accentuată a piciorului, fața sa superioară venind în contact cu fața anterioară a gambei; regiunea plantară fiind plană sau convexă este situată în plan frontal sau privește înăuntru sau în afară (varus sau valgus). Tuberozitatea posterioară a calcaneului este punctul distal al piciorului, tendonul achilian este alungit, tendoanele extensorilor degetelor și gambierului anterior fac coardă sub ligamentul inelar, iar tendoanele peronierilor sînt luxate anterior. Tratamentul este ortopedic (reducerea deformației prin manipulări blînde cu coborîrea piciorului în totalitate și imobilizare în aparate gipsate succesive; aparat basculă tip Michel, cu flexie plantară lentă; încălțăminte ortopedică cu susținător plantar, carîmb înalt și toc prelungit înapoi pentru a menține piciorul în echin și adaos intern al tălpii în caz de asociere cu un valgus) sau chirurgical (alungirea tendoanelor de pe fața dorsală a piciorului; scurtarea tendonului achilian; rezecția cuneiformă cu baza posterioară, în articulația subastragaliană interesînd mai mult fața superioară a calcaneului asociat cu scurtarea tendonului achilian și imobilizarea gipsată 2 luni).

PICIOR VALG CONGENITAL, malformație cu inversarea boltei piciorului și deformarea convexă a plantei și marginii interne (înclinarea plantară a capului astragalului); călcîiul este în ușor echin, iar antepiciorul este în talus valgus și pronație. Se asociază cu deformarea în varus echin la piciorul opus sau cu alte malformații. Radiografic se constată, din profil, o verticalizare a astragalului, care face cu axul gambei un unghi de 160°, iar capul său se suprapune pe apofiza anterioară a calcaneului (la nou-născut, nucleul astragalului se suprapune peste cel al calcaneului); calcaneul este în echin, cu marea apofiză atrofiată; scafoidul este situat dorsal și vine în

contact cu gîtul astragalului; metatarsienele apar dispuse în evantai. Tratamentul este ortopedic (așezarea antepiciorului în axa piciorului posterior printr-o flexiune plantară a regiunii metatarsiene și a degetelor și corectarea valgus-ului prin așezarea călcîiului în supinație și a antepiciorului în pronație; reducerea echinului calcaneului și astragalului; atele noaptea și încălțăminte ortopedică ziua) sau chirurgical (peste 2 ani; 2 incizii laterale: retromaleolare și pînă la baza metatarsianului cinci, iar cea internă de la vîrful maleolei la baza primului metatarsian; alungirea tendoanelor retractate ale extensorului propriu și comun al degetelor, ale peronierilor, gambierilor și lungului flexor al halucelui; secționarea ligamentelor și capsulei articulațiilor subastragaliană, astragalo-scafoidiană și calcaneo-cuboidiană; ridicarea capului astragalului și plasarea în contact cu scafoidul unde se fixează cu două broșe ce se înglobează în gips pentru 6 săptămîni; deplasarea internă a capului impune operația „călărețului" Judet: incizie anterioară, deschiderea articulației astragalo-scafoidiene, readucerea corpului alunecat și fixarea în afară printr-un șurub, pe marea apofiză a calcaneului; artrodeza extraarticulară Grice; rezecția-artrodeză modelantă medio-tarsiană și subastragaliană).

PLAGĂ ARTICULARĂ, întrerupere a integrității tegumentare, cavitatea articulară comunicînd cu exteriorul. Este o urgență medico-chirurgicală. Se produce prin acțiunea unui agent traumatic, din afară-înăuntru, cu introducerea de corpi străini și microbi în cavitatea articulară sau prin leziunea tegumentului din jurul articulației de către un capăt osos fracturat sau luxat. Se produc leziuni ale pielii (minime sau întinse), ale părților moi periarticulare (zdrobiri musculare, hematoame) și leziuni ale elementelor articulare (secționări și rupturi ligamentare, capsulare, meniscale, osoase). Orice plagă dintr-o regiune articulară sau paraarticulară trebuie explorată chirurgical. Evoluția este dominată de pericolul infecției. Dacă ulterior apare un revărsat articular, este necesară puncția pentru precizarea naturii revărsatului: aseptic (seros) sau septic (purulent). Artrita septică, purulentă, poate evolua netratată spre leziuni septice osoase sau anchiloză. De aceea, o **P.A.** și regiunea articulară trebuie supravegheate permanent chiar și sub aparat gipsat (fenestrat). Orice **P.A.** trebuie operată cît mai urgent posibil. O **P.A.** simplă, fără infecție articulară, presupune o excizie a marginilor, toaleta minuțioasă mecanică și chimică, cu îndepărtarea corpilor străini și sutura planurilor pentru izolarea cavității articulare. Dispariția reacției inflamatorii face posibilă mobilizarea activă și reeducarea musculară precoce în care colaborarea bolnavului deține rolul principal. În cazul **P.A.** asociate cu fracturi se preferă refacerea continuității osoase (osteosinteză) după cedarea fenomenelor septice. În plăgile complicate cu infecție articulară se indică imobilizarea strictă, puncții evacuatoare și terapeutice (cu antibiotice), iar lipsa de răspuns pozitiv indică artrotomia (deschiderea chirurgicală a articulației), cu toaletă mecanică, chimică și chirurgicală a articulației, urmată de drenaj aspirativ.

POLIARTRITĂ REUMATOIDĂ, formă a reumatismului inflamator, întîlnită frecvent la femeia adultă (30—45 ani), produsă prin proces de autoimunizare (pierderea toleranței imune față de proteinele proprii, cu apariția autoanticorpilor circulanți; orice factor agresiv — frig, umezeală, infecții, stress — alterează globulinele normale, organismul reacționînd prin formare de autoanticorpi (factorul reumatoid Holländer ce se găsește în sînge și lichidul sinovial unde este fagocitat de leucocite rezultînd ragocite). Apar focare de necroză fibrinoidă și procese de vascularită necrotică. Bolnavul acuză dureri articulare interfalangiene și metacarpofalangiene, prezintă tumefacția și defor-

marea în fus a degetelor, apoi a coatelor, genunchilor, gleznelor; alterările fibroase și distrucțiile osteo-articulare duc la dezaxări (deviația „en coup de vent" a mîinii, deviația externă a degetelor, deget în „gît de lebădă", degete în „ciocan", degete „telescopate", picior plat valg echin, cot în flexie) sau tardiv la anchiloze în poziție vicioasă; atrofii musculare; leziunile sînt simetrice, extensive și centripete. În țesutul subcutanat se pot palpa noduli reumatismali și adenopatii. Se produc și localizări viscerale: pulmonare, cardiace, hepatice, renale. Se întîlnește o formă a adultului, o formă a bătrînului și o formă a copilului sau boala Stile (sindrom articular, adenopatii, splenomegalie). În boala Felty se adaugă: leucopenia, pigmentația brună a tegumentelor și o evoluție severă. Radiografic se constată decalcifieri, geode, pensarea spațiului articular, erodarea suprafețelor articulare, deformări articulare, anchiloze, calcifieri în părțile moi. Examenul de laborator evidențiază: V.S.H. crescut, fibrinogenemie crescută, anemie, leucocitoză, alfa 2 și gamma globulinele crescute, reacția Waaler-Rose și de fixare pe latex sînt pozitive (activitate aglutinantă a factorului reumatoid); în lichidul sinovial se decelează: limfocite, polinucleare, fibrină, enzime, factorul reumatoid, ragocite-mononucleare cu incluziuni nucleare). Se va diferenția de: reumatismul poliarticular acut, artrite, gută, boli de colagen — LED. Tratamentul este medicamentos (derivați ai acidului salicilic, preparate din aur, antipaludice de sinteză, derivații cortizonici, imunosupresoare, ortopedic (imobilizare temporară în poziție funcțională sau posturi alternative; extensia continuă; reducerea deformării sub anestezie și imobilizare gipsată consecutivă) și chirurgical (sinovectomie; capsulotomie; rezecția osoasă de corecție; tenoliză; alungire tendoane; osteotomie; artroplastie; artrodeză în poziție funcțională). Șoldul retractat în flexie, abducție și rotație externă, beneficiază de: redresare ortopedică în etape succesive; tenotomia adductorilor; dezinserția flexorilor și abductorilor; osteotomie intertrohanteriană sau intraarticulară și imobilizare gipsată; artroplastie în formele bilaterale. Genu flexum secundar necesită: redresare în etape succesive; capsulotomie posterioară Herbert; alungirea tendoanelor ischiogambiare; extensie continuă transosoasă; osteotomia supracondiliană a femurului; rezecție — artrodeză. Piciorul deformat în plat-valg-echin cu degete în „gheară" și hallux valgus implică: folosirea atelelor gipsate corectoare; alungirea tendonului achilian; tarsectomia cuneiformă; rezecția metatarsofalangiană. În anchiloza ireductibilă a mîinii se indică rezecția-artrodeză a pumnului; se mai folosește: sinovectomia metacarpo-falangiană; tenoliza extensorilor; capsulotomia interfalangiană; excizia expansiunii aponevrotice a interosoșilor; artrodeza interfalangiană proximală în poziție fiziologică; capsulotomia metacarpofalangiană; transplantarea tendoanelor extensoare pe expansiunile radiale ale interosoșilor; rezecția capetelor metacarpienelor și artrodeza metacarpo-falangiană; rezecția mobilizantă a capetelor metacarpienelor; artroplastia cu proteză metalică sau din silicon Swanson. Cotul anchilozat în hiperflexie necesită reducere ortopedică pe atele succesive sau rezecție artroplastică.

POLIDACTILIE (degete supranumerare, degete suplimentare), diformitate congenitală prin exces numeric, caracterizată prin prezența unuia sau mai multor degete supranumerare, complete sau incomplete. Este o boală ereditară autosomală, cu transmitere dominantă și expresivitate variabilă. Este rezultatul unui exces de formare a degetelor într-o etapă embrionară precoce și anume, în faza de formare a schițelor digitale. Anomalia poate interesa una sau mai multe extremități (P. simplă, dublă, triplă sau cvadruplă). P. poate fi: a) marginală (radială și tibială, cubitală și peronieră) și

b) intercalară. **P.** este ușor observată la prima vedere. Cel mai des este bilaterală și simetrică, frecvent asociată cu sindactilia (polisindactilia) și face parte, nu rareori, din tabloul clinic al unor sindroame plurimalformative complexe, în care importanța sa este dominată de gravitatea sindromului respectiv. Degetele supranumerare pot fi informe (apendici digitiformi), regulate, dar incomplet dezvoltate, regulate și normal dezvoltate. Ca implantare, degetul supranumerar poate fi sesil sau pediculat. **P.** primei raze (preaxială) este cea mai frecventă și cea mai jenantă (police supranumerar, haluce supranumerar), din cauza implantării frecvente a degetului supranumerar în varus. Policele supranumerar poate fi implantat (articulat sau sudat) pe fața externă a primei raze, de la articulația metacarpofalangiană pînă la trapez, pe metacarpianul I bifid sau pe un metacarpian suplimentar. Halucele supranumerar poate fi implantat (articulat sau sudat), pe fața internă a primei raze, de la articulația metatarsofalangiană la cuneiformul intern, pe metatarsianul I bifid sau pe un metatarsian suplimentar. De obicei, policele și halucele supranumerar au aspectul unor degete complet dezvoltate. Mult mai rar, un deget mare atrofic este implantat pe policele (halucele) normal, fără nici o legătură osoasă. Policele supranumerar și halucele supranumerar posedă, de regulă, două falange și, mult mai rar, trei falange (hiperfalangism). **P.** cubitală (peronieră) sau **P.** ultimei raze se caracterizează prin prezența unui deget supranumerar pe marginea internă a mîinii sau marginea externă a piciorului. Acest deget suplimentar se articulează, cel mai des, cu metacarpianul sau metatarsianul al V-lea și rareori există un al VI-lea metacarpian (metatarsian). Cînd există un deget complet dezvoltat, se vorbește de un deget V supranumerar, iar dacă se constată numai o bifurcare a degetului al V-lea, este vorba de un deget V bifid. Cel mai des, implantarea degetului suplimentar se face pe prima falangă a ultimului deget și mult mai rar pe capul sau corpul celui de al V-lea metacarpian (metatarsian), la care este uneori sudat. Degetul V supranumerar poate avea o direcție normală sau poziție de varus, iar mobilitatea lui este variabilă. De regulă, degetul supranumerar al ultimei raze este atrofic și nefuncțional, apărînd suspendat de această rază printr-un pedicul cutanat subțire. Extrem de rar, un deget suplimentar este intercalat în seria scheletică normală (între razele digitale extreme), realizînd **P.** intercalară. De obicei, degetul suplimentar intercalar se articulează cu metacarpianul corespunzător unui deget normal vecin provocînd o jenă funcțională importantă. Mai rar, degetul supranumerar se articulează cu un metacarpian (metatarsian) propriu, mai mult sau mai puțin dezvoltat. În acest caz, mîna (piciorul) are o lățime aproape normală, iar mișcările degetului suplimentar sînt normale sau aproape normale. Rareori, se întîlnesc degete intercalare inerte. O varietate excepțională este „mîna dublă" (Fort) sau „mîna în oglindă". Este vorba de o mînă cu opt degete (octodactilie), separate în două grupe de cîte patru, printr-o despicătură profundă a mîinii. Radiografia (față, profil și incidențe speciale) oferă date valoroase cu privire la sediul, forma, rapoartele și structura degetelor supranumerare. De subliniat că nu rareori degetul care pare supranumerar din punct de vedere clinic este un deget din seria normală pe plan radiologic. Stabilirea conduitei de tratament are în vedere forma și rapoartele degetului supranumerar, precum și funcția mîinii sau piciorului. Ca principiu terapeutic general, trebuie sacrificate acele degete supranumerare care sînt lipsite de valoare funcțională, care provoacă jenă funcțională sau estetică, considerentul funcțional predominînd totdeauna asupra celui

estetic. Alegerea degetului care trebuie să fie extirpat se face pe baza unui atent examen clinic și radiografic. De regulă, trebuie păstrate acele degete, care continuă axul metacarpianului (metatarsianului) corespunzător. Menajarea maximă a pielii este un alt principiu de bază în tratamentul chirurgical al P., deoarece excizia tegumentară prea largă împiedică sutura plăgii, dă tulburări circulatoare în degetul restant și lasă cicatrici inestetice. Numai după îndepărtarea scheletului digital va fi excizat un eventual surplus de piele. Tipurile de intervenții ce se practică, de la caz la caz, sînt: excizia apendicilor (mugurilor) digitiformi, dezarticulația, amputația, osteotomia de separare sau reorientare, rezecția modelantă etc. Excizia degetelor suplimentare rudimentare nu prezintă nici o dificultate și ea trebuie făcută precoce, cel mai bine după vîrsta de 4—5 ani, pentru ca funcția segmentului respectiv să se restabilească integral. Este contraindicată simpla ligatură a pediculului de implantare. Totdeauna se va efectua excizia degetului rudimentar și sutura plăgii rezultate, cu 2—3 fire. În cazul unui deget supranumerar aproape normal dezvoltat, singura intervenție rațională este îndepărtarea falangelor suplimentare prin dezarticulație. Dacă există o sudură osoasă, falangele se dedublează longitudinal. Cînd degetul suplimentar posedă metacarpian (metatarsian) propriu, se practică excizia lui în totalitate, pînă la linia carpometacarpiană (tarsometatarsiană). Dacă degetul suplimentar posedă inserții tendinoase, tendoanele acestui deget pot fi transplantate pe tendoanele sau scheletul degetului restant, pentru a-i mări valoarea funcțională. Cînd policele supranumerar prezintă o mobilitate bună, dificultatea alegerii policelui inutil reprezintă elementul cel mai important al conduitei de tratament. De regulă, trebuie sacrificat policele situat extern, care este mai slab dezvoltat. Policele și halucele cu trei falange se aduc la dimensiuni normale sau aproape normale prin îndepărtarea unei falange (bazală sau mijlocie), păstrînd însă totdeauna falanga purtătoare de unghie. De cele mai multe ori, auricularul supranumerar este ușor determinat, pe baza datelor clinice și radiologice. Amputația lui ascultă de aceleași reguli ca și amputația policelui supranumerar. În esență, absolut totdeauna este necesară o reinserție cît mai corectă a mușchilor intrinseci, care se inseră pe degetul supranumerar. La picior, predomină restabilirea conturului piciorului, chiar dacă degetul al VI-lea este absolut normal. Cînd există și metatarsian suplimentar, se face amputația la nivelul articulației tarsometatarsiene, păstrînd metatarsianul cel mai apropiat de axul longitudinal al piciorului.

POLITRAUMATISM, accident complex produs prin acțiunea unuia sau mai multor factori etiologici (mecanici, fizici, chimici), cu producerea a cel puțin două leziuni traumatice majore (viscerale, osteo-articulare etc.) ce pot constitui risc vital pentru bolnav (imediat sau în timp). Deseori la un politraumatizat se constată o simptomatologie frustă sau discordantă, care pune în balanță măsurile terapeutice ce trebuie luate de urgență. Investigarea clinică și paraclinică de urgență se impune pentru depistarea tuturor leziunilor abdominale, toracice, craniene, ale membrelor. Există 11 variante leziunale posibile, dar cele mai frecvente sînt: toraco-abdominale, cranio-toracice, cranio-toraco-abdominale, cranio-abdominale, toraco-aparat locomotor, cranio-abdomino-aparat locomotor, cranio-toraco-abdomino-aparat locomotor. Leziunile traumatice pot fi vitale prin alterarea funcțiilor cardio-circulatorii, respiratorii, renale, cerebrale (inhibiție respiratorie central-cerebrală și tulburări dinamice respiratorii cu insuficiență respiratorie acută; șoc hipovolemic prin hemoragie internă sau externă; peritonite etc.). Tulburările metabolice secundare sînt urmarea hipoxiei, acidozei, hipercapneei, tulbu-

rărilor electrolitice. Se pot suma astfel diferite tipuri de agresiune, cu dificultate diagnostic-terapeutică și potențial de autoagravare. Leziunile traumatice gravitează în jurul șocului (traumatic, hipovolemic etc.). Anamneza dă de obicei date incomplete, dar examenul clinic trebuie să depisteze starea funcțiilor vitale indicînd măsuri terapeutice de urgență *(→ resuscitare cardiorespiratorie)*. Se va examina apoi minuțios fiecare segment al corpului. La examinarea extremității cefalice se va menționa otoragia, epistaxisul, exteriorizarea de L.C.R., echimoza palpebrală, mișcările globilor oculari sau dinamica pupilară, starea de comă. Se palpează coloana cervicală cu mare atenție imobilizîndu-se provizoriu în caz de suspiciune de fractură (între doi saci cu nisip, în hiperextensie, guler de plastic). Se notează apoi plăgile toracice, emfizemul subcutanat, dinamica respiratorie, fracturile costale cu volete, colecțiile pleurale sau pericardice, un pneumotorax sufocant. Examenul clinic al abdomenului urmărește modul de participare a abdomenului la mișcările respiratorii, depistarea plăgilor sau contuziilor, contracturii musculare, sediului durerii, revărsatelor peritoneale, cu tușeu rectal obligatoriu. Examenul coloanei vertebrale și bazinului poate evidenția un hematom perineal sau paravertebral, deformări dureroase, tulburări de sensibilitate și motilitate. Totodată se vor examina lojile renale și urina. La examenul membrelor se vor nota: plăgile, hematoamele, deformările, mișcările anormale și, obligatoriu, starea circulației și inervației periferice *(→ traumatism)*. Primul ajutor la locul accidentului este uneori salutar: hemostază, reducerea fracturilor, masaj cardiac extern, respirație artificială etc. Se va susține mandibula la cei inconștienți. Se transportă cu brancarda sau mijloace improvizate *(→ traumatism)*. Completarea examenului clinic prin investigații paraclinice se impune întotdeauna avînd în vedere că leziunile se modifică în timp. Se folosește astfel: examenul radiografic, sondajul uretro-vezical, arteriografia selectivă carotidiană (colecții intracraniene) sau celiacă (leziuni hepatosplenice), determinarea presiunii venoase centrale (date asupra umplerii patului vascular), E.K.G., E.E.G., puncția cavităților (pericardică, pleurală, peritoneală), hemoleucograma etc. În primele ore sau zile se va urmări: apariția unui hematom intracranian, unei rupturi viscerale în doi timpi, unei colecții pleurale sau unei peritonite prin ruptură de organ cavitar. Se vor administra perfuzii cu substanțe macromoleculare, transfuzii, oxigen, vasopresoare, iar dacă este necesar se efectuează traheotomie de urgență cu respirație asistată. Schematic, leziunile se rezolvă în ordinea următoare: hemoragii mari, leziuni de organe cavitare abdominale, leziuni vasculare ale membrelor, leziuni osteo-articulare, leziuni cranio-cerebrale. Consultul interdisciplinar este foarte important în acest caz și implică participarea medicilor chirurgi, anestezești, ortopezi, neurologi etc. Leziunile traumatice ale aparatului locomotor nu constituie de obicei o urgență de rezolvat, decît în cazul fracturilor deschise, complicate cu leziuni vasculo-nervoase importante sau în cazul luxațiilor, care „îmbătrînesc" foarte repede.

PRIMUL-AJUTOR MEDICAL, manevră ce se acordă accidentaților la locul accidentului — obligație a oricărui cetățean. Scoaterea rănitului, accidentatului, de sub influența agentului traumatizant trebuie efectuată cu manevre blînde, întrucît orice gest brutal poate agrava leziunile și produce șoc; se încearcă degajarea victimelor fără agitație inutilă și fără panică. Se interzice orice încercare de mers sau mobilizare a accidentatului, cînd se bănuiește o fractură de bazin, a membrelor inferioare sau a coloanei vertebrale. Asocierea unui traumatism abdominal contraindică administrarea de lichide, de sedative puternice. Cadrul medical prezent sau sosit la locul acci-

dentului este obligat să acorde **P.A.** medical calificat. O examinare atentă (se impune în vederea stabilirii manoperelor de **P.A.**: hemostază provizorie prin garou cu ora aplicării—maxim 90 min; alte mijloace), imobilizarea provizorie a fracturilor și pansamentul plăgilor; tratamentul antișoc. La orice politraumatizat se verifică obligatoriu: respirația, pulsul, tensiunea arterială, starea de conștiență. Transportul trebuie să se efectueze în ordinea gravității și direct spre o unitate specializată.

Primul-ajutor în hemoragiile membrelor constă în hemostază și compensarea hemoragiei. Hemostaza provizorie este o măsură de **P.A.** cu scop de a opri o hemoragie pînă se poate face o hemostază definitivă. a) Hemostaza prin poziția segmentului lezat: ridicarea la verticală (hemoragie venoasă), flectarea puternică a genunchiului, coapsei pe bazin, cotului (interpunînd un sul de tifon și fixînd segmentele cu fașă sau eșarfă). b) Hemostază prin compresiune: comprimarea digitală locală sau la distanță a capetelor vasculare secționate, în locurile unde sînt superficiale și au un plan osos dedesubt (artera subclaviculară pe coasta I, înapoia jumătății claviculei; artera humerală în șanțul bicipital intern al humerusului; artera femurală la baza coapsei; aorta abdominală, pe coloana vertebrală apăsînd cu pumnul în dreptul ombilicului). Compresiunea circulară se realizează cu ajutorul garoului (tub de cauciuc, curea, cravată etc.); el se aplică în cîteva ture apropiate, cu un bilet pe care se notează ora exactă a aplicării garoului (garou contabilizat) și nu se ține mai mult de 2 ore (pericol de tromboză masivă, pareze, paralizii cu amputație de necesitate). De aceea se relaxează din oră în oră și se asociază în pauze cu alte metode (compresiune digitală). Compresiunea se poate realiza și printr-un pansament compresiv, aplicîndu-se în plăgile superficiale. c) Pensarea provizorie a vaselor cu ajutorul penselor hemostatice Pean sau Kocher, pînă la cea mai apropiată unitate sanitară, unde se practică ligatura. d) Sutura tegumentelor cu formarea unui hematom ce oprește hemoragia prin egalizarea presiunii din plagă cu cea din vase. Hemostaza definitivă cuprinde sutura în masă a țesuturilor, ligatura, electrocoagularea, sutura vasculară, grefa vasculară (segment venos, material plastic). Compensarea hemoragiei se realizează prin transfuzii sanguine, administrare de substanțe macromoleculare (dextran), așezarea bolnavului în poziția Trendelenburg (cu picioarele mai sus și capul mai jos).

PRINCIPIUL HOBANULUI ÎN OSTEOSINTEZĂ, principiul preluat din tehnica construcțiilor de avioane și vapoare și aplicat în ortopedie și traumatologie pentru sinteza oaselor fracturate, secționate sau rezecate. Sistemul osos formează schela rigidă a aparatului locomotor, asupra căreia acționează greutatea corporală și forțele musculare, prin intermediul articulațiilor interpuse (Pauwels). Într-o coloană rigidă (nearticulată) o greutate (G) aplicată pe un braț (solicitare excentrică) dezvoltă eforturi de presiune de aceeași parte cu greutatea și eforturi de tracțiune de partea opusă. Pentru anularea forțelor de tracțiune, pe brațul opus trebuie aplicată o contragreutate egală și simetrică (G_1). Același efect asupra sistemului îl are un lanț întins care fixează bara transversală pe planșeu, cu condiția să acționeze în același sens și cu o forță egală. Acest lanț se numește hoban. Așa după cum a demonstrat Troche (1953) și apoi Weber (1963), o grindă omogenă de beton solicitată excentric cedează la încovoiere și tracțiune. Rezistența grinzii crește mult dacă în zona supusă eforturilor de tracțiune se introduc tije de oțel longitudinale și crește foarte mult dacă tijele de oțel sînt tensionate înainte de a fi înglobate în beton. Pretensionarea conferă sistemului mixt o rezistență maximă cu cheltuială minimă de materiale. După Knese (1958), osul are o

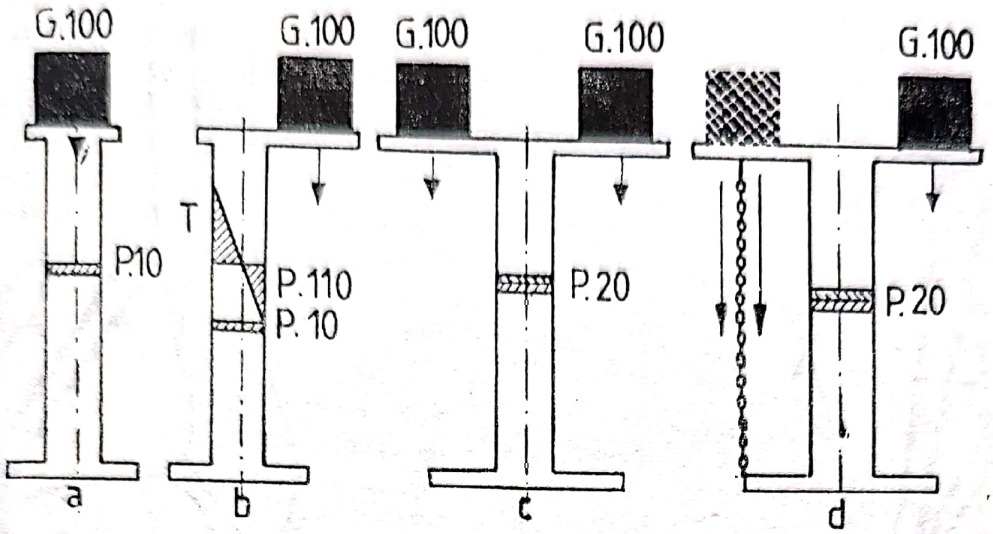

Fig. 96. Schema de principiu a hobanului:
a — coloană rigidă încărcată axial; *b* — coloană rigidă încărcată excentric; *c* — coloană rigidă încărcată excentric egal și simetric; *d* — coloană rigidă încărcată excentric: efectul contragreutății este realizat de lanț (hoban).

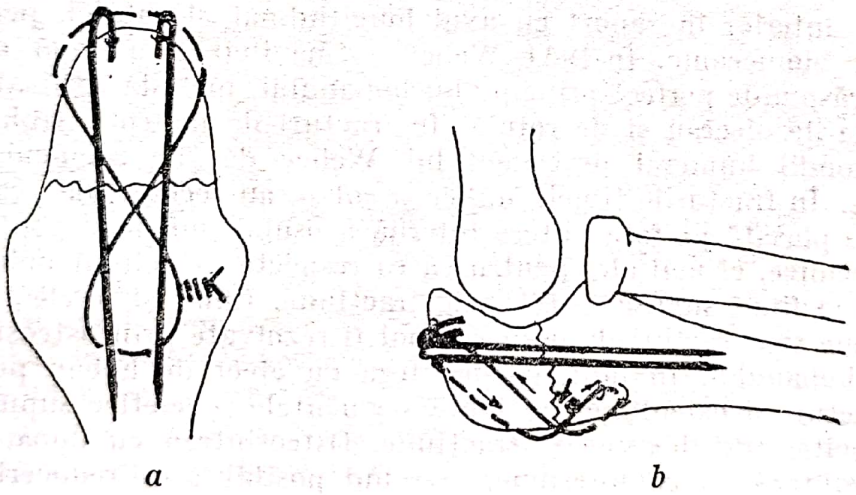

Fig. 97. Schema tehnicii propusă de Weber în fracturile de olecran conform principiului hobanului: *a* — față; *b* — profil.

construcție mixtă multidimensională pretensionată, în care cristalele de calciu-apatită reprezintă elementul rezistent la presiune, iar fibrele de colagen elementul rezistent la tracțiune. Cînd pîrghia osoasă este întreruptă prin fractură sau osteotomie (olecran, rotulă, trohanter, maleole, tibie etc.) solicitările în flexiune anulează efectul de hoban al mușchilor, motiv pentru care trebuie să se aplice un hoban artificial, adică un implant metalic, pe acea parte a osului unde se dezvoltă eforturi de tracțiune. Dacă la nivelul olecranului sutura metalică în cadru, hemicerclajul simplu și hemicerclajul în „8" asigură coaptarea, contenția și consolidarea fracturilor numai atunci cînd cercul metalic este plasat posterior în raport cu axul longitudinal al olecranului, pentru a prelua integral eforturile de tracțiune, în fracturile rotulei, efectul de hoban se poate obține numai atunci cînd firul metalic

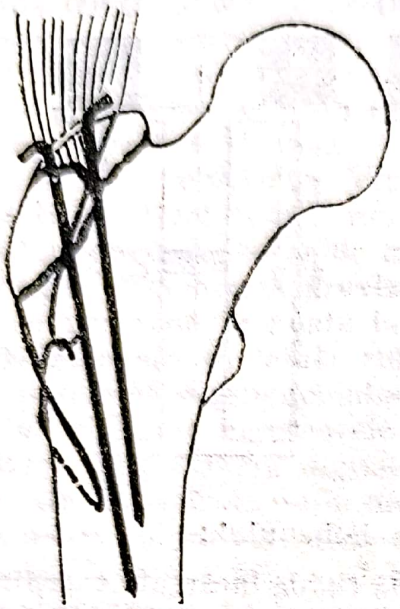

Fig. 98. Osteosinteza trohanterului mare prin tehnica Weber.

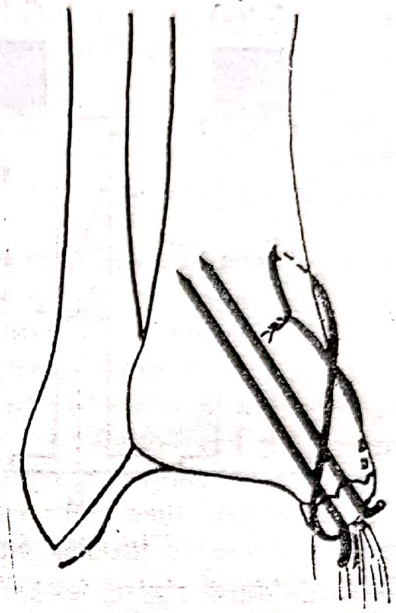

Fig. 99. Osteosinteza maleolei interne prin tehnica Weber.

este plasat anterior în raport cu axul longitudinal al rotulei, pentru același considerent biomecanic. În 1964, Weber a imaginat o metodă de osteosinteză, care răspunde perfect principiului hobanului, metodă utilizată cu succes în fracturile de olecran și de rotulă. În fracturi de maleole, trohanter, acromion, epicondil humeral procedeul lui Weber dă, de asemenea, rezultate foarte bune. În fracturile tibiei, Müller și colab. au recomandat ca placa metalică să fie plasată pe fața antero-internă a osului, nu doar pentru ușurința execuției tehnice, ci mai ales pentru că ea respectă principiul hobanului, corticala internă fiind supusă forțelor de tracțiune. Chiar și unele fracturi subtrohanteriene sau fracturi de humerus pot fi rezolvate prin osteosinteză după principiul hobanului. În fapt, osteosinteza cu efect de hoban poate fi aplicată în fracturi și osteotomii pe toate segmentele scheletice supuse unor puternice solicitări de flexiune și tracțiune. Osteosinteza cu hoban acționează ca o osteosinteză cu compresiune, crescînd posibilitatea reducerii și șansele de consolidare. (fig. 96, 97, 98, 99).

PRONAȚIA DUREROASĂ A COPIILOR MICI (pronația guvernantelor), formă particulară a traumatismelor cotului la copilul mic (1 1/2—5 ani), care constă în subluxația capului radial produsă prin tracțiune bruscă asupra antebrațului aflat în pronație, cînd copilul este amenințat să cadă, cînd este tras de mînă pentru a urca pe un trotuar sau pe o scară și în timpul îmbrăcării. Se manifestă prin dureri vii la nivelul cotului, accentuate la orice tentativă de mobilizare și impotență funcțională. Brațul atîrnă de-a lungul corpului, cu cotul ușor flectat și antebrațul în pronație. La palparea capului radial, se declanșează dureri puternice. Tratamentul este foarte simplu și constă în tracțiune, supinație și flexie progresivă a antebrațului. Percepe-rea tactilă a unui resort marchează revenirea capului radial la locul său, moment în care copilul redevine vesel și poate executa orice mișcare fără dureri.

PROTEZĂ, aparat care înlocuiește pierderea totală sau parțială a unui segment al corpului, în general, și a unui segment de membru, în particular. Protezarea este mijlocul de ocalizare a unei noi unități funcționale pentru recuperarea

socială a invalizilor. **P.** trebuie să aibă o anatomie asemănătoare segmentului sau membrului absent. La membre, protezarea implică folosirea mai multor tipuri de **P.** De-a lungul timpurilor, diferitele tipuri de **P.** ce au înlocuit segmente ale aparatului locomotor s-au perfecționat continuu. Preocuparea oamenilor pentru înlocuirea segmentelor lipsă ale aparatului locomotor datează din cele mai vechi timpuri, dar, dovezi asupra protezării membrelor avem începînd de la Hipocrate. În general, grecii admirau foarte mult corpul uman, disprețuind defectele lui fizice, încît nu se dădea importanță găsirii unor mijloace de protezare a infirmilor. Mai tîrziu, Ambroise Parré (1517—1590) propune și realizează tehnic pentru amputațiile și deformațiile membrelor diferite tipuri de aparate ortopedice și **P.** La scurt timp, F. G. Heinel, J. Heine Medin, Hessing descriu o serie de aparate ortopedice din piese și bare metalice ce suplinesc defectele membrelor produse de poliomielită, paralizii sau amputații. Un aport important, în acest sens, se datorește chirurgului rus Pirogof (1810—1881) care înființează ateliere de protezare pentru deficienții fizici și invalizi. Chirurgi importanți ca: Chopart, Farabeuf, Lisfranc, Rădulescu, Hepp, Fajal, Müller. etc. au adus contribuții importante la proiectarea **P.** pentru membre, iar în țara noastră, I. Ghiulamila, înainte de primul război mondial, înființează la București o întreprindere de protezare particulară. În timpul primului război mondial (1916—1918), Ghiulamila pune bazele, la Iași, a unui atelier oficial de protezare. În anul 1921, la Cluj, Al. Rădulescu a format, cu un număr de 26 muncitori calificați de el, un atelier de produse ortopedice care funcționa pe lîngă spitalul de ortopedie al cărui director era. După anul 1946, o contribuție importantă la dezvoltarea protezării membrelor a adus-o D. Pintilie. **P.** se compune dintr-un înveliș, un schelet (lemn, metal, material plastic, piele), articulații și elemente active care imită mușchii și nervii, elemente ce se întind și se destind automat sau voluntar (chingi elastice, resorturi, dispozitive hidraulice, dispozitive cu dioxid de carbon și dispozitive cu biocurenți). În construcția oricărei **P.**, se urmărește ca ea să suplinească în condițiuni optime funcția segmentului absent (ortostatism, locomoție, prehensiune). În acest scop, orice **P.** trebuie să îndeplinească patru condiții elementare: a) să se adapteze perfect la forma și lungimea bontului, pentru a evita producerea unor leziuni prin frecare sau presiune la sprijin și la mers ; b) să permită o bună circulație a sîngelui în bont, absolut necesară pentru vitalitatea țesuturilor și mai ales a musculaturii sale; c) să fie funcțională pentru a permite reabilitarea cît mai rapidă a invalidului și reinserția lui socioprofesională; d) să fie ușoară și estetică, pentru a nu antrena complexe de inferioritate. Realizarea acestor condiții este posibilă numai prin cunoașterea axelor biomecanice ale aparatului locomotor și axelor mecanice ale **P.**, prin aplicarea unei tehnologii perfecte, în centre de protezare bine utilate și dotate cu materiale corespunzătoare și printr-o strînsă colaborare între ortoped și tehnician. În prezent, imediat după amputație, se aplică o **P.** provizorie, care ajută la modelarea bontului și dispariția mai rapidă a senzației de „membru-fantomă" (→ *membru-fantomă*) și durează pînă la maturația bontului, cînd este înlocuită cu o **P.** *definitivă* (**P.** cu *contact total* și *cu vacuum* sau **P.** *pneumatică*, **P.** *mecanică* sau *cu biocurenți*, **P.** *mixte*). Mecanismul **P.** *cinematice* este pus în funcțiune de anse musculare special create. **P.** *cosmetică* răspunde, în primul rînd, cerințelor estetice (**P.** *estetică*). **P.** *tip genuncher* se aplică în bonturile scurte de gambă, în care sprijinul se realizează direct pe genunchiul aflat în flexie de 90°. **P.** *mecanică* urmărește să redea forma și funcția segmentului pierdut și este folosită, de obicei, în protezarea bonturilor de antebraț și braț.

Scanned with OKEN Scanner

Policele artificial al protezei poate fi mobilizat prin mişcarea de pronosupinaţie a bontului lung de antebraţ, prin mişcarea de flexie-extensie a cotului în bontul scurt de antebraţ, prin mişcări de tracţiune a umărului opus, anse musculare special create şi diverse combinaţii ale posibilităţilor menţionate. P. *mixtă* este confecţionată din materiale diferite. Astfel **P.** de coapsă este confecţionată din piele (pentru coapsă) şi lemn (pentru segmentul gambier). În evoluţia specialităţii noastre, a apărut şi noţiunea de **P.** internă, implant protetic sau envoproteză, care defineşte înlocuirea, parţială sau totală, a unor articulaţii cu piese metalice, plastice, ceramice sau mixte, păstrînd însă conformaţia membrului respectiv (→ *artoplastie*). În sfîrşit, noţiunea de **P.** nu trebuie confundată cu aceea de orteză, aparat ortopedic extern care corectează o atitudine vicioasă sau permite reluarea progresivă a unei funcţii.

PSEUDARTROZĂ (articulaţie falsă), lipsă de consolidare a unei fracturi. Poate fi laxă (mobilă) sau strînsă (ţesut fibros între capetele osoase). Bolnavul prezintă mobilitate anormală, frecvent indoloră, la nivelul unui vechi focar de fractură. Radiografic, se constată extremităţi osoase rotunjite şi sclerozate, canalul medular este obturat printr-o osificare densă, iar între capetele osoase se constată o zonă transparentă. Cauzele producerii **P.** sînt generale (distrofii, sifilis, diabet etc.) sau locale (interpoziţie de părţi moi între fragmentele de fractură, eschilectomie excesivă, leziuni vasculo-nervoase, poliomielită). Se poate produce şi ca urmare a unor greşeli terapeutice: reducere imperfectă, imobilizare insuficientă, osteosinteză excesivă prin abundenţă de material metalic, sau osteosinteză improvizată (precară), deperiostare largă, intervenţie operatorie septică, schimbări frecvente ale aparatului gipsat, extensia excesivă cu îndepărtarea fragmentelor de fractură. **P.** poate fi produsă prin hipervascularizare, calusul rămînînd în stadiul osteoid (fracturi închise tratate prin extensie excesivă; extensie continuă cu mişcări în focar; fracturi deschise, reduse operator şi drenate; osteosinteză cu material alogen, cu tendinţă la intolerabilitate) sau de origine avasculară (deperiostare largă). Tratamentul este complex şi comportă în principiu avivarea extremităţilor osoase şi înlăturarea ţesutului fibros intermediar. Avivarea osoasă se face pînă în ţesut sîngerînd şi se pătrunde în cavitatea medulară care se eliberează de ţesutul fibro-scleros; corticala puternic condensată se perforează şi cu burghiul electric sau se înţăndăreşte cu dalta. La oasele la care o mică scurtare nu are importanţă (humerusul) se poate practica şi o rezecţie circulară sau în scară (zăvor) a fragmentelor, urmată de osteosinteză fermă. După avivare, osteosinteza trebuie să fie solidă. Transplantele osoase sînt frecvent utilizate: cel mai bun grefon este de os spongios autogen proaspăt recoltat; se mai pot folosi transplante osoase corticale *onlay* sau *inlay*. Decorticarea osteo-musculară intensifică osificarea şi constituie un timp important al actului operator. O problemă spinoasă rămîne însă **P.** infectată, în special cele cu pierdere mare de substanţă osoasă. Această categorie de **P.** implică următoarele obiective terapeutice: contenţia sau protecţia segmentului de membru, asanarea chirurgicală a focarului septic, acoperirea cutanată a planului osos şi reconstrucţia pîrghiei osoase, utilizînd osteoplastia sau sinostoza bipolară în segmentele de membru cu oase cuplate. Imobilizarea strictă, folosind un montaj solid, favorizează vindecarea procesului septic; se utilizează fixatorul extern sau montajul cu dublu cadru (cînd fragmentele epifizare sînt prea mici se poate sări peste articulaţii, la segmentul vecin; fişele se fixează percutan, la distanţă de focar, în os sănătos). Asanarea chirurgicală a focarului septic include: excizia, drenajul şi plombajul

cavității restante (excizie minuțioasă cu evitarea oricărei zone de retenție purulentă); hemostază prealabilă cu garou pneumatic; fistulografie și injectare de albastru de metilen preoperator și intraoperator; cale de abord directă pentru ușurarea drenajului și include și excizia fistulelor sau buzelor unui defect cutanat; excizia osoasă cuprinde: decorticarea osteomusculară, conservarea fragmentelor pediculate cu o vascularizație bună, rezecție segmentară diafizară în necroza întinsă, repermeabilizarea canalului medular pînă în țesut sănătos; la coapsă, se poate umple cavitatea cu un lambou muscular sau cu perle de metacrilat de gentamicină, iar planurile se închid etanș pe un drenaj aspirativ activ dublat de instilații cu soluție de antibiotice și antiseptice; la gambă, leziunile cu pierdere de piele necesită acoperire cu o perdea musculară ce va constitui un pat pentru grefaj cutanat; cînd există o pierdere mare de tegument se instituie metoda Papineau. Acoperirea cutanată a planului osos se realizează după obținerea unui pat receptor de bună calitate și se aplică grefe de piele despicată sau grefe pediculate de piele totală. Reconstrucția pîrghiei osoase se face la cca 6 luni de la stingerea procesului infecțios și necesită: redeschiderea canalului medular, decorticarea celor două extremități prin „petalizare" și aplicarea de grefe de os spongios. La nevoie, se poate relua grefarea.

Pseudartroza claviculei, leziune rară, întîlnită după fractura cu deplasare foarte mare, neredusă și, mai frecvent, în cele tratate chirurgical. Se tratează chirurgical numai cazurile însoțite de tulburări funcționale importante. Se practică osteosinteză solidă cu tijă Küntscher sau placă metalică, asociată cu o grefă cortico-spongioasă așezată pe fața inferioară a claviculei și fixată cu două cerclaje metalice sau patru șuruburi; se pot folosi două grefoane tibiale așezate pe fețele opuse ale claviculei, solidarizate cu șuruburi, iar spațiul dintre fragmente se burează cu țesut spongios. Uneori, în **P.** treimii externe, situată dincolo de ligamentele coraco-claviculare, se practică rezecția fragmentului extern. Tehnica operatorie este următoarea: incizie de 10—15 cm de-a lungul claviculei și paralel cu ea; incizia și decolarea periostului; avivarea claviculei pe fața posterioară, superioară sau inferioară cu o daltă ascuțită; recoltarea și pregătirea grefonului corticospongios (iliac, tibial, costal, peronier); aplicarea grefonului pe fața claviculară avivată, călare pe focarul de **P.**, în onlay, frecvent, sau două grefoane paralele pe două fețe opuse ale osului; fixarea grefoanelor la claviculă cu șuruburi transfixiante sau placă metalică înșurubată adaptată la curbura osului sau tijă centromedulară cu alezaj; grefe spongioase în jurul focarului de **P.**; bandaj Desault pentru 6 săptămîni. Se mai practică operația osteoplastică tip Albee (în **P.** strînse, cu tulburări funcționale: dedublare transversală a fragmentelor claviculare, fragmentul superior cel mai lung fiind alunecat lateral pe fragmentul inferior vecin, realizînd o punte, fixată cu cerclaje) sau operația osteoplastică tip Merle d'Aubigné — Tubiana (**P.** largi, cu tulburări funcționale; grefe cortico-spongioase iliace plasate între cele două fragmente claviculare și fixate cu broșe Kirschner centromedulare).

Pseudartroza colului (gîtului) femural, leziune frecventă și gravă, tratamentul ei fiind foarte dificil. Se datorește unor greșeli de tratament (neglijarea fracturii, reducerea incorectă, osteosinteză incorectă, sprijinul precoce pe membrul operat, extragerea prematură a materialului de osteosinteză), la care se adaugă particularitățile arhitecturale și de vascularizație (forțe de forfecare; vascularizație precară; părți moi insuficiente; hematom fracturar mic etc.). Alegerea metodei de tratament este în funcție de vîrsta bolnavului, bolile asociate, aspectul capului femural, aspectul gîtului femural. În general, orice

P. strînsă cu tulburări funcţionale reduse, apărută la bătrîni, tarați și sedentari, este compatibilă cu desfășurarea unei activități obișnuite. Cînd capul este viabil și gîtul păstrat, se indică, de obicei, cura P. + osteosinteza + grefă osoasă, osteotomie de medializare sau osteotomie de valgizare. Se poate folosi abordul direct al focarului prin artrotomie, excizia țesutului interfragmentar și umplerea lui cu grefe spongioase. Grefonul utilizat poate fi peronier, iliac, costal, tibial. Osteotomia permite consolidarea focarului de P. sau realizarea unei P. strînse; osteotomia se fixează cu plăci, cuie-plăci, șuruburi-plăci, șuruburi-cuie și comportă mai multe tipuri: pertrohanteriană, intertrohanteriană de medializare, intertrohanteriană de valgizare, intertrohanteriană plan-oblică de valgizare și medializare, subtrohanteriană. Osteotomia Mc Murray este oblică în sus și înăuntru, iar fragmentul diafizar este medializat cu aproximativ 1/3 pînă la 1/2 din diametrul diafizei femurale; fixarea trohanterului la capul femural se face cu un cui-placă cudată. Osteotomia intertrohanteriană oblică de translație internă a diafizei femurale nu modifică unghiul cervico-diafizar și nici poziția capului femural; prin medializare, această osteotomie permite ca sprijinul pe bazin să se facă mai aproape de marginea inferioară a cotilului, în scopul descărcării articulare (efect biomecanic); se corectează totodată adducția și se obține o detentă a mușchilor adductori și psoas iliac (efect antalgic și de stabilizare); se mai adaugă și efectul trofic, activator circulator. Osteotomia Putti are drept scop realizarea unui bloc osos format din trei fragmente, cu un gît mai scurt; linia de osteotomie este orizontală și diafiza este împinsă înăuntru, încît masivul trohanterian și capul femural sînt dispuse călare pe fragmentul diafizar, fixarea se poate realiza cu un cui-placă cudat. Osteotomia Pauwels urmărește așezarea capului femural în valgus și astfel traiectul de pseudartroză să devină orizontal favorizînd consolidarea (rezecția unui ic osos cu baza externă); fixarea se face cu un cui-placă monobloc sau articulat. Sub 60 ani, se poate recurge la artrodeză în eșecul metodelor de refacere, iar peste 60 de ani se practică artroplastie.

Pseudartroza congenitală a claviculei, malformație rară, prezentă de la naștere, dar descoperită la cîteva luni sau la cîțiva ani, constatîndu-se o tumefacție indoloră la nivelul regiunii claviculare cu o micșorare a distanței dintre stern și acromion; se evidențiază o mobilitate anormală la acest nivel. Radiografic se constată o soluție de continuitate a claviculei cu fragmentul distal alunecat sub fragmentul proximal. Se va diferenția de o fractură obstetricală. Se asociază frecvent cu un situs inversus și dextrocardie. P. apare la locul unde cei doi nuclei osoși care vor constitui clavicula tind să se unească. Tratamentul este chirurgical (osteosinteză cu grefă osoasă începuită).

Pseudartroza congenitală a tibiei, malformație localizată în treimea medie sau distală a ambelor oase ale gambei sau numai a tibiei, prezentîndu-se sub trei aspecte clinice:

Pseudartroză primitivă, observată de la naștere (fibroasă, cu fragmente în contact, sau flotantă, cu aplazia extremităților osoase);

Pseudartroză dezvoltată în primii ani, la nivelul unei curburi congenitale a tibiei, unde s-a produs o fractură spontană sau după o tentativă de redresare a curburii (osteoclazie sau osteotomie) și

Pseudartroză după o fractură la nivelul unui chist congenital al tibiei sau pe un fond de neurofibromatoză Recklinghausen. Clinic, se constată o atrofie a gambei ce este deformată progresiv: fragmentul superior se deplasează înainte, iar cel inferior tinde să se culce pe fața dorsală a piciorului (aspect de Z)

Profilactic: corectarea deformațiilor se va face blînd și în timp, folosind aparate gipsate corectoare succesive și apoi aparate ortopedice; producerea unei fracturi necesită grefă osoasă; chistul osos congenital se tratează precoce prin chiuretaj și plombare cu grefe spongioase. Tratamentul curativ al **P.** constituite implică o osteosinteză intramedulară cu broșă sau tijă asociată cu două grefe onlay, prelevate de la părinți, și fixarea cu șuruburi, urmată de folosirea unui aparat ortopedic de mers. Uneori, este mai bună o amputație bine protezată decît conservarea unui membru deformat și foarte scurt, greu de protezat. Se folosește frecvent și de preferat procedeul Boyd: avivarea extremităților osoase, extirparea țesutului fibros de la nivelul **P.**; utilizarea a două grefoane osoase de la părinți sau autografoane din tibia opusă, pe care le fixează de o parte și de alta a tibiei cu șuruburi, iar spațiul dintre grefoane se umple cu țesut osos spongios; imobilizare în aparat gipsat pentru 4—6 luni, apoi aparat ortopedic de descărcare cu sprijin pe ischion și cu manșonul de gambă încheiat posterior (pînă la pubertate). Se mai utilizează și grefa by-pass Mc Farland: grefă corticală din tibia opusă inserată în fragmentul superior și inferior, pe fața posterioară, grefonul hipertrofiindu-se ulterior; indicată în special în fractura pe curburi de tibie.

Pseudartroza femurului, leziune rară, dar gravă, cu răsunet funcțional important și care impune tratamentul chirurgical. Poate apare după tratament ortopedic sau chirurgical și poate fi aseptică sau septică. Orice **P.** aseptică strînsă beneficiază de: decorticare osteo-musculară, cu sau fără avivare, osteosinteză fermă cu tijă centromedulară sau placă cu compresiune și osteoplastie cu grefe onlay, grefe spongioase iliace sau grefoane costale dedublate dispuse în jurul focarului. O **P.** largă de femur impune o osteoplastie cu grefoane masive intercalate, de bună calitate (iliace, tibiale). **P.** supurată este o complicație redutabilă ce pune probleme terapeutice importante, care impun următoarea tehnică operatorie: abordul focarului de **P.** prin decorticare osteo-musculară largă; asanarea riguroasă a infecției (excizia țesuturilor necrozate și sclerozate, a fungozităților și sechestrelor); rezecția economică, dar suficientă a extremităților osoase sclerozate (secțiune transversală sau în treaptă de scară), cu scopul de a realiza un contact interfragmentar cît mai întins; imobilizare imediată cu fixator extern cu compresiune aplicat pe fața externă a coapsei; drenaj instilativ-aspirativ (irigare continuă a focarului cu soluție de antibiotice, timp de 7—21 zile); aparat gipsat pelvi-podal. **P.** extremității femurale distale este rară și apare mai frecvent după fracturi diafizometafizoepifizare, supraintercondiliene, după fracturi deschise sau supra-infectate; tratamentul acestor **P.** este exclusiv chirurgical: avivare, osteosinteză și osteoplastie cu grefe spongioase sau grefă corticospongioasă unică aplicată pe corticola diafizară opusă plăcii și încastrată în condil. Cînd osteoporoza este avansată și împiedică osteosinteza fermă, iar mobilitatea genunchiului este absentă, se indică un grefon solid aplicat în onaly ce unește diafiza de deasupra focarului cu articulația genunchiului, trecînd peste focarul de **P.**; se solidarizează complementar cu tije, broșe, cuie sau sistem de compresiune. (fig. 100).

Pseudartroza humerusului, leziune frecventă a diafizei, produsă în special după tratament chirurgical defectuos sau după tratament ortopedic (interpunere musculară între fragmente; deplasare sub gips; tracțiune osoasă excesivă). Se tratează prin osteosinteză cu placă înșurubată (cu sau fără compresiune) sau cu tijă Küntscher asociate cu grefă iliacă sau tibială. Se practică decorticare osteo-musculară. Necesită: avivare bună (excizia țesutului cicatricial interfragmentar, perifragmentar și intracanalicular), reducere co-



a *b*

Fig. 100. Pseudartroză septică de femur după fractură operată: *a* — aspect radiografic de față după extragerea materialului (se remarcă prezența în focar a unui sechestru voluminos); *b* — aspect radiografic de față după asanarea focarului și osteosinteză cu fixator extern.

rectă (compresiune în focar), aplicare de grefă osoasă bună (osteogenetică și solidă) și osteosinteză metalică fermă. Tehnica operatorie este următoarea: incizie (anterioară, externă, sau anteroexternă); decorticare osteomusculară tip Judet; avivarea fragmentelor; desfundarea canalelor medulare; uneori, se practică osteotomie cu formarea unor trepte inverse cu contact mare ce împiedică alunecarea; coaptarea fragmentelor; osteosinteză cu placă cu compactare (diafiză) cui-placă (extremități), tijă Küntscher centromedulară, șuruburi, cuie Steinmann, broșe în „X"; se adaugă și o grefă osoasă latero-laterală (iliacă, tibială, costală), fixată cu șuruburile plăcii sau alte șuruburi și burare de os spongios în jurul focarului. Pentru **P.** treimii proximale a humerusului se mai poate folosi un grefon cu vîrful ascuțit ce se introduce printr-un tunel în capul humeral (procedeul zăvorului). În cazul unei **P.** flotante, se folosește o grefă dedublată ce se fixează cu o placă înșurubată. **P.** condilului extern determină uneori impotență funcțională indicînd intervenția chirurgicală: incizie externă de cca 8 cm, din treimea distală a brațului pînă la nivelul capului radial; abordul focarului de **P.** și excizia țesutului cicatricial, menajînd inserțiile musculare pe epicondil; avivarea fragmentului și patului osos; fixare cu șuruburi sau broșe; grefe spongioase în jur.

Pseudartroza metacarpienelor, leziune rar întîlnită ce necesită tratament chirurgical cînd produce tulburări funcționale importante. Necesită: cură chirurgicală a P., osteosinteză metalică și aplicare de grefe spongioase. În P. cu mare pierdere de substanță osoasă se poate folosi următoarea tehnică operatorie: incizie dorsală longitudinală sau curbă; excizia țesutului cicatricial și eliberarea tendonului extensor; excizia țesutului cicatricial interfragmentar; rezecția fragmentului proximal pînă la baza sa, unde planul de osteotomie este orientat oblic în jos și înapoi, încît să se creeze o ancoșă în baza osului cu o înclinare de 30°; rezecția transversală a fragmentului distal și lărgirea canalului medular, în așa fel încît în el să poată intra dintele grefonului. Se recoltează un grefon tibial cu cca 1,5 cm mai lung decît lipsa de substanță; la un capăt al grefonului, se creează un pinten, iar celălalt capăt se secționează oblic la 30°; se introduce pintenul în canalul medular lărgit al fragmentului distal și se încastrează capătul proximal al grefonului în ancoșa creată în baza metacarpianului (se introduce grefonul sub tracțiune digitală); se poate stabiliza grefonul și cu 1—2 broșe transfixante intermetacarpiene, care prind cele două metacarpiene vecine; imobilizare gipsată în poziție funcțională.

Pseudartroza oaselor antebrațului, leziune frecvent întîlnită, apărînd mai ales atunci cînd fractura este situată la același nivel. Se poate întîlni: P. pe ambele oase; P. pe un os și consolidare normală pe celălalt os; P. pe un os și calus vicios pe celălalt os. Toate P. radiusului sînt invalidante. P. ulnei în treimea inferioară este bine tolerată. P. poate apare după tratament ortopedic sau chirurgical. Radiografic, se constată absența consolidării focarului, condensare hipertrofică a extremităților fragmentelor, obstruarea canalelor medulare, iar fragmentele osoase sînt separate printr-un spațiu îngust sau

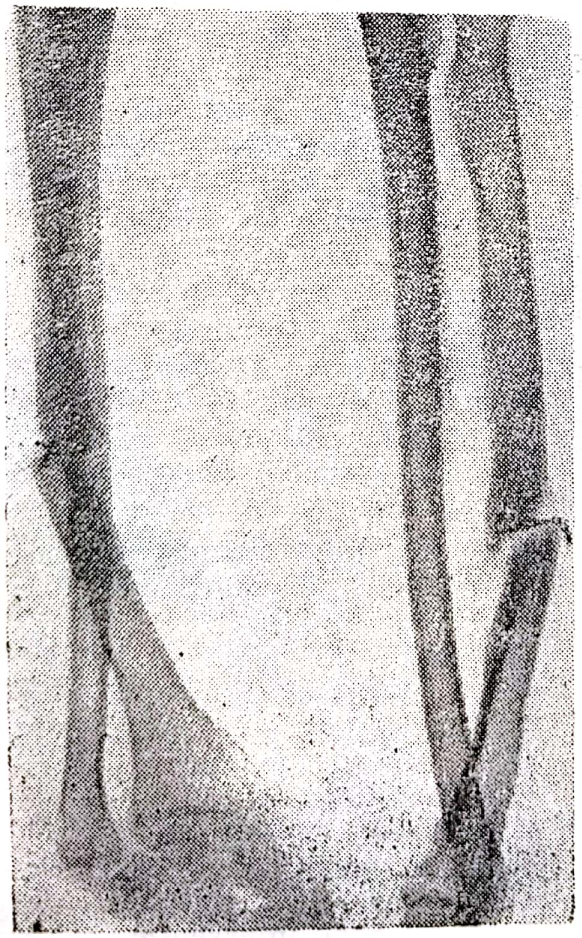

Fig. 101. Pseudartroză aseptică diafizară a ambelor oase ale antebrațului după fractură închisă operată cu cerc metalic restant în focarul radial (ostesinteză precară).

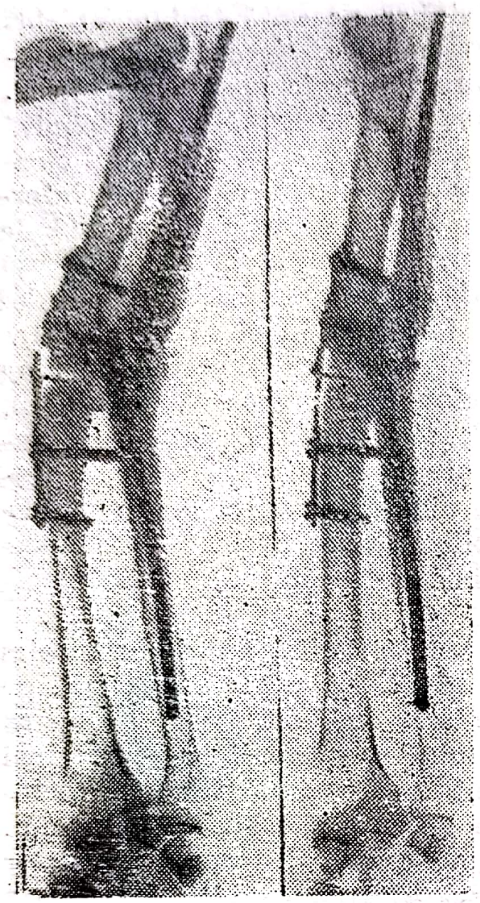

a

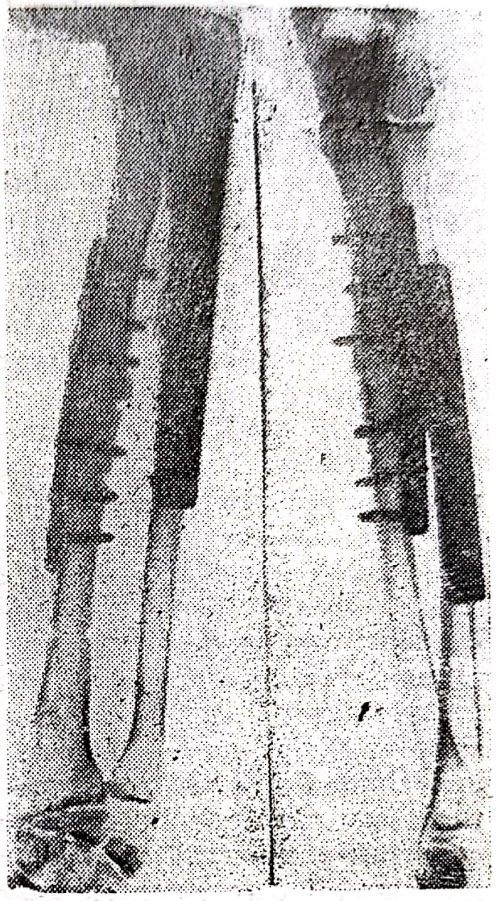

b



c

Fig. 102. Pseudartroză aseptică diafizară de antebraț; *a* — cu montaj metalic deteriorat (tijă ruptă, placă ruptă); *b* — cura pseudartrozei, extragerea materialului metalic și osteosinteză cu placă înșurubată cu compresiune pe ambele focare; *c* — după 6 luni de la intervenție.

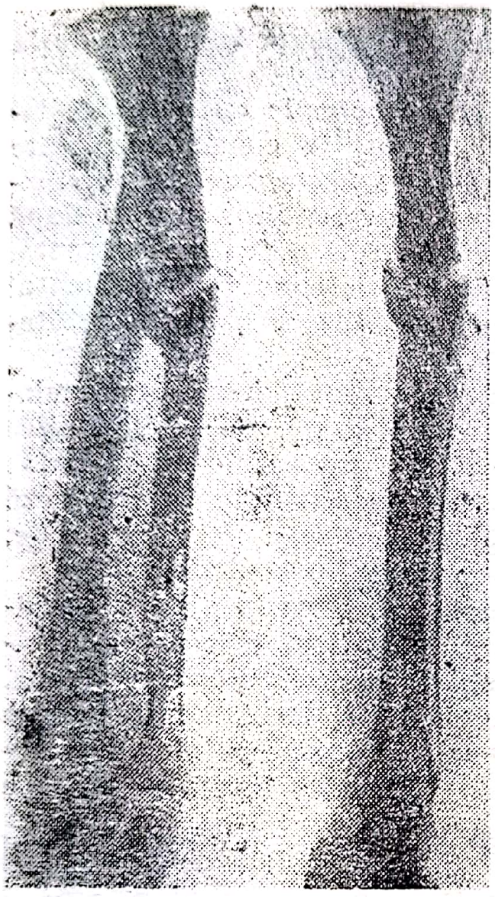

a



b

Fig. 103. Pseudartroză aseptică diafizară de cubitus după fractură închisă tratată ortopedic :

a — aspect radiografic de față și de profil înainte de intervenția chirurgicală ; *b* — aspect radiografic de față și de profil după cura pseudartrozei, rezecție segmentară supraepifizară de cubitus, osteosinteză cu placă înșurubată cu compresiune interfragmentară.

chiar mai mare. O **P.** poate apare după tratament chirurgical în două situații: după osteosinteză economică sau imperfectă de la început sau după o osteosinteză perfectă (rar); în general însă apare după: reducere incorectă, imobilizare de scurtă durată sau folosirea unor materiale de osteosinteză inadecvate (tije scurte, broșe, sîrmă). În **P.** fără pierdere de substanță osoasă se indică următoarea tehnică operatorie: avivare riguroasă, decorticare osteomusculară, osteosinteză cu placă înșurubată cu compactare, aplicare de grefă cortico-spongioasă; imobilizare în aparat gipsat. **P.** ambelor oase cu pierdere de substanță pe ambele oase sau pe un singur os necesită: rezecția proporțională a fragmentelor osoase și adăugarea de grefe iliace de dimensiuni potrivite ce completează lipsa de substanță; fixare cu placă înșurubată; se mai poate folosi grefă tibială, costală, peronieră, fixate cu placă sau cu tijă centromedulară. În **P.** supurată, se caută mai întîi să se stingă procesul infecțios; dacă infecția a survenit pe un material metalic fixat deja pe os, se tratează supurația și nu se extrage materialul, urmărind formarea unui calus osteitic. Tratamentul preventiv al **P.** comportă: tratament chirurgical precoce, reducere perfectă a fracturii, decolare și deperiostare mică

osteosinteză fermă, extragerea materialului de osteosinteză la un an de la operație. (fig. 101, 102, 103).

Pseudartroza olecranului, leziune rară, întîlnită în fracturile cu mare deplasare neglijate sau incorect tratate. Se indică intervenția chirurgicală, care comportă următoarea tehnică: excizia țesutului fibros interfragmentar; avivarea suprafețelor osoase; reducerea și coaptarea fragmentelor, uneori după alungirea tricepsului retractat; fixarea metalică ca într-o fractură recentă. Dacă fragmentul distal este sub 50% din volumul olecranului, tratamentul indicat este olecranectomia parțială urmată de mobilizare și fiziokinetoterapie precoce.

Pseudartroza scafoidului carpian, leziune relativ frecventă datorită vascularizației precare a osului. S-au preconizat mai multe procedee terapeutice chirurgicale: forajul; aplicare de grefă spongioasă sau grefă rigidă încastrată; ablația parțială sau totală a scafoidului; artrodeză periscafoidiană; artrodeză radio-carpiană. Cura propriu-zisă a **P.** scafoidului cuprinde: avivare, foraje, aplicare de grefă simplă sau pediculată și osteosinteză cu șurub.

Pseudartroza oaselor gambei, leziune relativ frecventă, fiind în general urmarea fracturilor deschise sau operate defectuos. Diagnosticul este ușor: mobilitate anormală nedureroasă, radiografic se constată diastazis interfragmentar, extremități osoase în „labă de elefant", condensate și cu canale medulare obstruate (**P.** hipertrofică) sau se constată extremități osoase efilate (**P.** atrofică). Tratamentul chirurgical este indispensabil. Abordul focarului se face

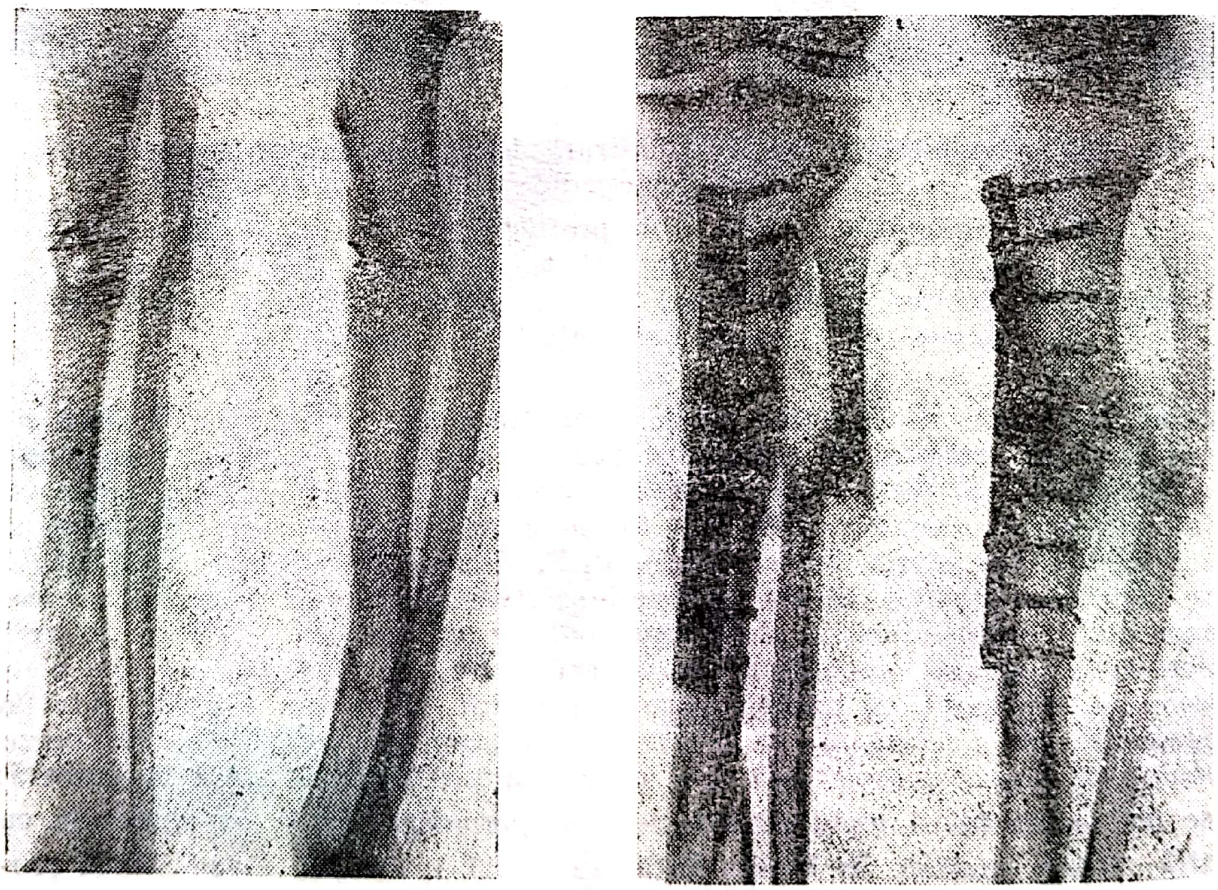

a *b*

Fig. 104. Pseudartroză aseptică a treimii superioare a tibiei după fractură bifocală de gambă operată:

a — cerc metalic restant în focarul de pseudartroză; *b* — aspect radiografic după cura pseudartrozei și osteosinteză cu placă înșurubată cu compresiune.

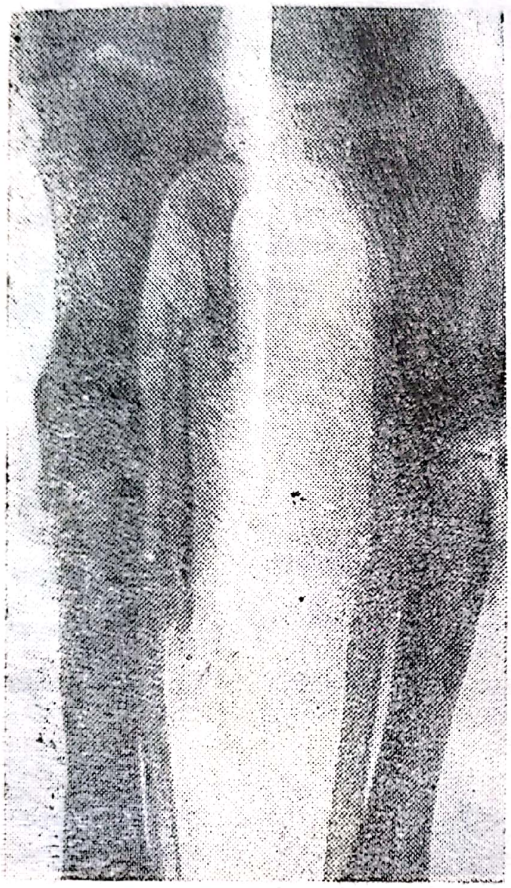

a



b

Fig. 105. Pseudartroză septică de gambă operată:
a — material metalic extras; *b* — axa mare cu fixator extern.

în general prin decorticare osteo-periostică. Tratamentul urmărește o bună reducere a fragmentelor, aplicarea unei grefe osoase adecvate și fixarea focarului printr-un montaj de osteosinteză cît mai solid. Dacă fragmentele sînt bine aliniate și mobilitatea focarului de P. redusă, acesta nu trebuie avivat, conservînd vascularizația sa; se recurge la o grefă prin apoziție simplă (grefă onlay tip Phemister) sau la decorticare osteo-periostică. În P. cu oarecare mobilitate se poate asocia, la grefă, o placă înșurubată cu compresiune. Cînd fragmentele sînt deplasate, se excizează țesutul cicatriceal din focarul de P., se avivează extremitățile fragmentelor, se dezobstruează canalele medulare și se alezează, iar dacă este cazul se practică osteotomia peroneului pentru reducerea fragmentelor; se fixează cu o placă cu compresiune sau cu o tijă Küntscher bine calibrată, asociindu-se obligatoriu grefoane spongioase iliace. Grefele inlay prin alunecare, așezate în formă de parchet, se pot folosi asociate. Cînd extremitățile osoase sînt sclerozate sau există o pierdere de substanță mare, se poate recurge la grefa dublă onlay tip Boyd sau la grefele semicilindrice opuse. Grefa onlay tip Boyd presupune folosirea a două grefoane corticale plasate de o parte și de alta a tibiei la nivelul focarului de P., fixate cu patru șuruburi; spațiul liber este burat cu țesut spongios. Folosirea grefoanelor semicilindrice opuse, recoltate de pe ambele fragmente și plasate în partea internă și externă a pierderii de substanță, constituie un montaj solid, dar traumatismul chirurgical este destul de mare. Pentru



a

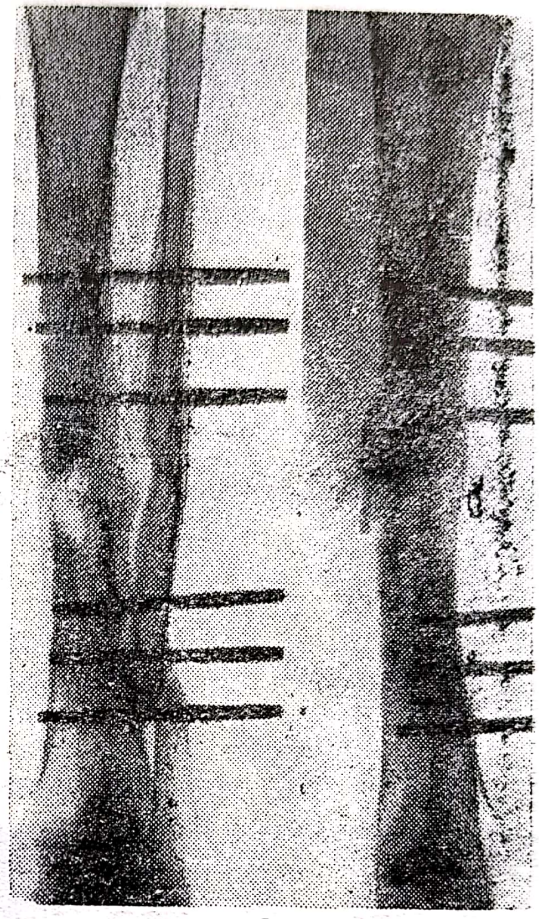

b



c

Fig. 106. Pseudartroză septică de gambă după fractură închisă operată:
a — cu material metalic restant; *b* — asanarea focarului și osteosinteză cu fixator extern; *c* — aspectul final după grefarea defectului osos și extragerea fixatorului.

Scanned with OKEN Scanner

defectele osoase mai mari de 6,5 cm se poate recurge la o simplă grefă semicilindrică alunecată în focar, iar jumătatea opusă a pierderii de substanță se umple cu grefoane iliace; grefoanele alunecate se fixează cu șuruburi, iar zonele donatoare se completează cu os spongios iliac. **P.** supurată a gambei poate apare după o fractură deschisă sau după tratament chirurgical. Scopul tratamentului este: consolidarea focarului de **P.**, asanarea focarului osteitic și cicatrizarea leziunilor cutanate. În prezent, se acordă prioritate consolidării **P.**, care poate antrena vindecarea infecției și cicatrizarea părților moi. Stabilitatea focarului de **P.** se realizează prin fixator extern ce poate da și o compresiune interfragmentară. În linii mari, se recurge la antibioterapie 7—14 zile și apoi se intervine chirurgical excizînd țesuturile infectate și necrozate; sechestrele se îndepărtează și se chiuretează focarele osteitice, uneori impunîndu-se și o rezecție segmentară; abordul focarului se va face prin decorticare osteo-periostică, iar grefoanele pediculate obținute se așază peste focarul de **P.**; după curățirea focarului se aplică fixatorul extern și se instituie drenaj aspirativ și tratament cu antibiotice. Cînd plaga este curată, burjonată și infecția a dispărut, eventuala lipsă de tegument necesită plastie cutanată. **P.** infectate, grave, cu pierdere de substanță osoasă întinsă, implică folosirea unor intervenții chirurgicale ce urmăresc realizarea unei sinostoze tibioperoniere deasupra și dedesubtul focarului de **P.**, fie o fuziune între peroneu și tibie la extremitățile lor superioare și inferioare. Se osteotomizează peroneul proximal și distal și se solidarizează la tibie cu șuruburi (Zanoli) sau, se avivează și se încastrează grefe spongioase intertibio-peroniere lîngă focarele de osteotomie (Stultz). Operația Zanoli, cunoscută și sub numele de „peroneu pro tibia", se pare că este metoda cea mai bună, iar imobilizarea gipsată durează cca 5—6 luni. Peroneul se hipertrofiază și suplează funcția tibiei. **P.** în treimea inferioară a gambei interesează de obicei maleola internă și excepțional pe cea externă (interpunere de periost rupt) și necesită tratament chirurgical (avivare, osteosinteză cu compresiune, osteoplastie). Un mare progres a înregistrat în ultimii 30—40 de ani tratamentul chirurgical al **P.**, de gambă, prin introducerea fixatorului-impactor extern (osteotaxie). (fig. 104, 105, 106).

PSEUDOMELANOM, HISTOCITOM

PUNCȚIE, manoperă chirurgicală de pătrundere cu un ac (trocar)—deschidere punctiformă—într-o cavitate normală sau bolnavă în scopul stabilirii diagnosticului, evacuării conținutului sau introducerii de substanțe medicamentoase. Efectuată la nivelul unui organ pentru recoltarea de fragmente se numește **P.**-biopsie. Trebuie respectate întotdeauna regulile generale ale asepsiei și antisepsiei. Va fi precedată de anestezie locală și medicație sedativă. Se va evita formarea unei fistule imprimînd acului de **P.** o direcție oblică, iar la sfîrșit se vor masa țesuturile moi și se va aplica un pansament steril compresiv. **P.** exploratoare se face în scopul confirmării unei colecții într-o cavitate, iar **P.** fără rezultate se numește „albă" (ac obstruat, nepătrundere în colecție, conținut vîscos, lipsa colecției). **P.** evacuatoare constă în evacuarea unei cantități de revărsat patologic de la nivelul unei cavități și are un caracter terapeutic. **P.** reprezintă unul din mijloacele de bază ale tratamentului abceselor reci (acul va avea un calibru mai mare — puroi grunjos; **P.** de la distanță, acul trecînd prin cît mai mult țesut sănătos spre cel bolnav, de sus în jos și nu în punctul decliv; se aspiră puroiul pînă vine sînge; se introduc antibiotice — streptomicină; retragerea bruscă a acului; masarea traiectului). **P.** osoasă constă în pătrunderea cu un ac special în spongioasa oaselor în scop terapeutic sau explorator (epifiza radială, stern, ilion, maleole, condili femu-

rali etc.). **P.** articulară se efectuează în scop diagnostic sau terapeutic; examen bacteriologic sau citologic al lichidului extras; introducerea de aer realizează o pneumoartrografie; indicația **P.**: artrite, hemartroze, hidrartroză; respectare riguroasă a asepsiei; **P.** articulației umărului; pe fața dorsală cu brațul în ușoară abducție, sub baza acromionului, acul fiind îndreptat spre apofiza coracoidă; **P.** articulației cotului: cotul fiind în semiflexie, se introduce acul între marginea laterală a olecranului și capul radial; **P.** articulației radiocarpiene: pe fața dorsală, în dreptul epifizei radiale, perpendicular sau oblic spre articulație; **P.** articulației șoldului: imediat deasupra trohanterului cu acul îndreptat frontal și orizontal; **P.** articulației genunchiului pe fața antero-externă la nivelul unde se întretaie două linii perpendiculare ce trec prin marginea superioară și externă a rotulei, cu acul îndreptat spre centrul articulației, iar comprimarea fundului de sac sinovial cvadricipital ușurează evacuarea conținutului.

R

RAHISCHIZIS ANTERIOR, malformaţie caracterizată prin lipsa de fuziune anterioară a corpilor vertebrali.

RAHISCHIZIS POSTERIOR (spina bifida), malformaţie frecventă caracterizată prin dehiscenţa arcului posterior. Se deosebesc trei forme: *spina bifida occulta* (fără manifestări clinice), *spina bifida adevărată* (însoţită de: picior strîmb, scolioză, displazii de şold, sindrom Sprengel, sindrom Klippel-Feil, enurezis, hidrocefalie, hipertricoză regională) şi *spina bifida aperta* (nou-născuţi). Se asociază cu anomalii de dezvoltare a meningelor şi măduvei — meningomielocel — şi fistule, tulburări neurologice periferice, tulburări trofice. S-au descris două sindroame: a) sindromul de rahischizalgie (acantoschizalgia), descris de Rădulescu (1957), caracterizat prin prezenţa unei formaţiuni fibroase la nivelul spinei bifide şi b) sindromul de megaapofiză spinoasă L_5 cu spina bifida S_1, descris de Denischi (1960). Tratamentul este medical (antialgice, antiinflamatorii, miorelaxante), fiziokinetoterapic, ortopedic (centură lombosacrată) sau chirurgical (excizia ţesutului fibros sau excizia megaapofizei şi controlul rădăcinilor S_1).

RAHITISM, osteopatie de carenţă a copilului, caracterizată printr-o insuficienţă de mineralizare a osului şi a cartilajului de creştere. Are cauze multiple (prematuritate; alimentaţie artificială; lipsă de expunere la soare; carenţe alimentare; infecţii, tulburări cronice digestive; predispoziţie genetică etc.). Clinic se constată: „craniotabes" craniu pătrat, „frunte olimpiană", închiderea tardivă a fontanelelor, aplatizarea mandibulei, întîrziere în apariţia primei dentiţii, torace în „carenă" sau în „pîlnie", „mătanii costale", genu varum, genu valgum, tibie în „iatagan", cifoscolioză prin hipotonie musculară, abdomen mare, mişcări articulare ample, hipertrofie a ţesutului limfoid (ganglioni, amigdale, splină). Examenul de laborator arată o hipofosforemie, calcemie normală şi fosfatază alcalină moderat crescută. Radiografic: diminuarea opacităţii osoase, întîrziere în apariţia punctelor de osificare, tulburări de calcifiere cu neregularităţi ale zonei diafizo-epifizare. Se cunosc: forme clasice, forme fruste, forme congenitale, forme tardive şi forme vitaminorezistente. Tratamentul este preventiv (alimentaţie completă; viaţă igenică; calciu, fosfor; alimentaţie naturală a nou-născutului; expunere la soare şi aer vitamina D_2 iarna), curativ (înlăturarea tulburărilor digestive; cură heliomarină; administrare de vitamină D_2) şi ortopedic (sechele). În cazul unor deformări osoase reziduale, este indicat tratamentul chirurgical (osteotomii de corecţie).

Rahitism familial vitaminorezistent (diabetul fosforat), malformaţie genetică determinată de o tulburare metabolică transmisă dominant, cu aspectul clinic al R., dar care este rezistent la administrarea de vitamina D. Se constată deformarea în „X" sau în „O" a membrelor inferioare, îngroşarea metafizelor,

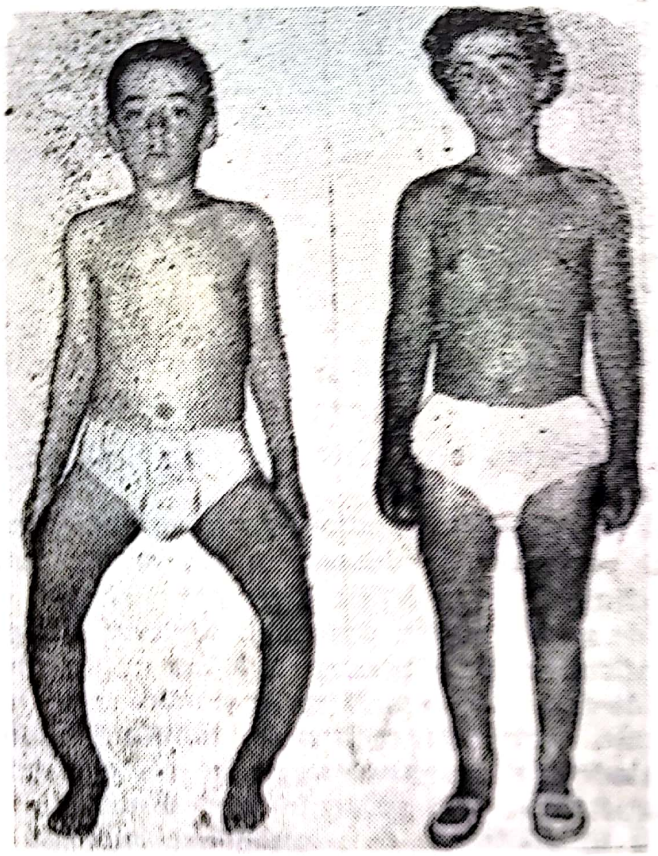

Fig. 107. Rahitism vitaminorezistent:
a — înainte de operație;
b — după operații succesive practicate pe femure și pe gambe (3 ani de tratament)

a *b*

nanism micromelic prin întîrziere în creștere, iar radiologic se evidențiază încurbări ale oaselor, coxa vara, lărgirea în cupă a extremităților diafizare, ștergerea structurii nucleilor epifizari, tasări vertebrale. Examenul de laborator evidențiază o hipofosfatemie cu hiperfosfaturie, hipocalcemie, creșterea fosfatazelor serice. Se administrează doze mari de vitamina D_2 (1 — 10 mg/zi) pentru ameliorarea absorbției calciului alimentar, cu întreruperea administrării la supradozare (sete, anorexie, poliurie). Deformările osoase impun uneori osteomii de redresare. (fig. 107).

REANIMARE, ramură a medicinii care se ocupă de reechilibrarea hidroelectrolitică a bolnavului, reechilibrarea funcțiilor vitale ale bolnavului, tratamentul antișoc, resuscitarea cardio-respiratorie.

RECUPERARE, tratament complex ce urmărește recîștigarea funcției unui organ sau segment de membru. Traumatismele pot determina la nivelul membrelor diferite leziuni *(traumatism)* care se soldează cu diferite sechele a căror R. se impune. Se folosesc diferite procedee: gimnastică medicală, electroterapie, ultrascurte, ultrasunete, masaj, postură relaxantă, crioterapie, solux, împachetări cu parafină, röntgenterapie, antiinflamatorii, mobilizare articulară sub anestezie, hidrokinetoterapie, mecanoterapie, scripetoterapie, ergoterapie. R. medicală este un proces unitar și urmărește trei obiective: a) R. amplitudinii articulare și forței musculare ca elemente primare ale mișcării analitice; b) readaptarea și c) reantrenarea la efort cu obținerea capacității maxime pentru segmentul interesat.

REDOAREA GENUNCHIULUI, reducere a mișcărilor articulare de flexie-extensie ce apare frecvent în fracturile extremității inferioare a femurului, rotulei, platoului tibial sau după o imobilizare îndelungată. De obicei, redoarea nu ajunge la un stadiu avansat, iar mobilitatea articulară este recuperabilă

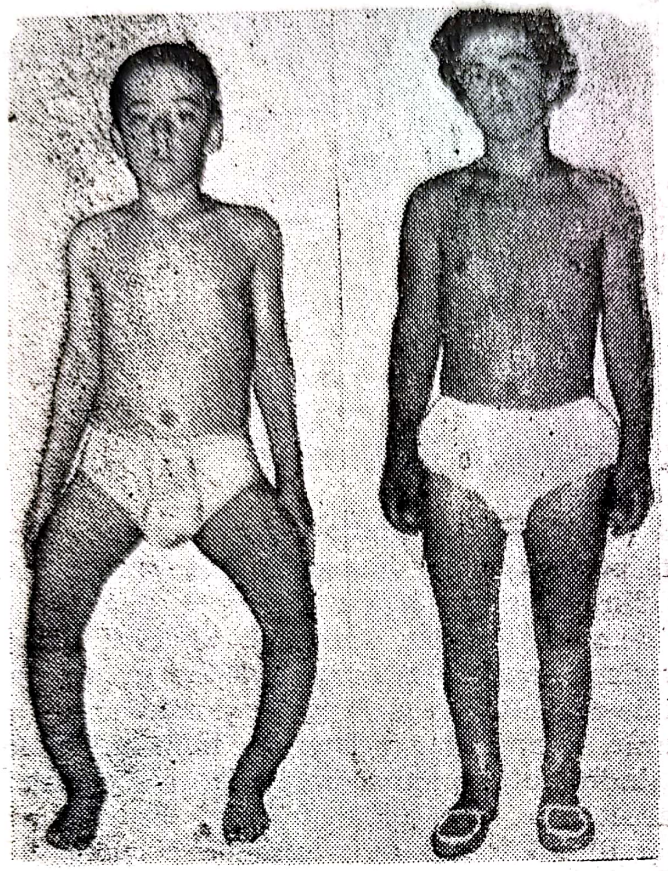

a *b*

Fig. 107. Rahitism vitaminorezistent:
a — înainte de operație;
b — după operații succesive practicate pe femure și pe gambe (3 ani de tratament)

nanism micromelic prin întîrziere în creștere, iar radiologic se evidențiază încurbări ale oaselor, coxa vara, lărgirea în cupă a extremităților diafizare, ștergerea structurii nucleilor epifizari, tasări vertebrale. Examenul de laborator evidențiază o hipofosfatemie cu hiperfosfaturie, hipocalcemie, creșterea fosfatazelor serice. Se administrează doze mari de vitamina D_2 (1—10 mg/zi) pentru ameliorarea absorbției calciului alimentar, cu întreruperea administrării la supradozare (sete, anorexie, poliurie). Deformările osoase impun uneori osteomii de redresare. (fig. 107).

REANIMARE, ramură a medicinii care se ocupă de reechilibrarea hidroelectrolitică a bolnavului, reechilibrarea funcțiilor vitale ale bolnavului, tratamentul antișoc, resuscitarea cardio-respiratorie.

RECUPERARE, tratament complex ce urmărește recîștigarea funcției unui organ sau segment de membru. Traumatismele pot determina la nivelul membrelor diferite leziuni *(traumatism)* care se soldează cu diferite sechele a căror R. se impune. Se folosesc diferite procedee: gimnastică medicală, electroterapie, ultrascurte, ultrasunete, masaj, postură relaxantă, crioterapie, solux, împachetări cu parafină, röntgenterapie, antiinflamatorii, mobilizare articulară sub anestezie, hidrokinetoterapie, mecanoterapie, scripetoterapie, ergoterapie. R. medicală este un proces unitar și urmărește trei obiective: a) R. amplitudinii articulare și forței musculare ca elemente primare ale mișcării analitice; b) readaptarea și c) reantrenarea la efort cu obținerea capacității maxime pentru segmentul interesat.

REDOAREA GENUNCHIULUI, reducere a mișcărilor articulare de flexie-extensie ce apare frecvent în fracturile extremității inferioare a femurului, rotulei, platoului tibial sau după o imobilizare îndelungată. De obicei, redoarea nu ajunge la un stadiu avansat, iar mobilitatea articulară este recuperabilă

în limite acceptabile, chiar după o imobilizare de cca 2—3 luni, dacă se respectă următoarele reguli: reducerea fracturilor să se facă prin manevre cît mai blînde; genunchiul se va așeza în flexie de 10—15° și nu în extensie completă care facilitează retracția și atrofia cvadricepsului, favorizînd în același timp distensia ligamentelor colaterale; exerciții zilnice ale musculaturii prin mișcarea piciorului și a degetelor completată cu contracții statice ale cvadricepsului. Redoarea este determinată nu atît de imobilizarea articulară, cît mai ales de inactivitatea musculaturii ce duce la stază, edem și exsudate care se organizează fibros și înglobează fundurile de sac sinoviale împreună cu aparatul extensor al genunchiului; alteori, ea este favorizată de prezența broșei Kirschner trecută transcondilian (și nu în partea distală a diafizei spre metafiză), în special cînd se supraadaugă un proces inflamator local, care atrage după sine simfiza fundului de sac subcvadricipital. Calea de abord chirurgicală are un rol important, inciziile transcvadricipitale sau transrotuliene scăzînd forța aparatului extensor. Anatomo-patologic se constată: atrofia și retracția cvadricepsului; retracția capsulei și a aripioarelor rotuliene; înlocuirea fundului de sac subcvadricipital cu țesut fibros; aderența cvadricepsului și a rotulei la femur prin organizarea fibroasă a hematomului; îngustarea interliniei articulare femurotibiale și femuro-rotuliene cu sau fără fibroză aderențială; modificări cartilaginoase cu denivelări și ulcerații; osteoporoză. Tratamentul preventiv constă în: evitarea factorilor arătați anterior; mobilizarea activă și pasivă cît mai precoce posibil a articulației; mobilizare activă ce favorizează resorbția țesutului conjunctiv lax; mobilizarea pasivă se face sub anestezie generală, cu blîndețe sau se evită; în aderențele laxe femuro-patelare se practică mobilizarea rotulei în sens vertical prin contracții izometrice ale cvadricepsului și în plan transversal de kineziterapeut. Tratamentul chirurgical include: alungirea cvadricepsului (slăbește forța de extensie activă determinînd mers dificil); artroliza (excizia aderențelor femurotibiale și femuro-patelare prin incizii latero-rotuliene); eliberarea sau excizia mușchiului crural prins în procesul de scleroză (operația Thompson); dezinserția cvadricepsului (operația Judet — suprafețele articulare să fie relativ conservate; incizie latero-rotuliană internă de 10—15 cm și alta postero-externă de cca 20 cm; secționarea aripioarelor rotuliene și eliberarea rotulei și fundului de sac subcvadricipital; excizia aderențelor intraarticulare și dezinserția de pe femur a vastului extern și a cvadricepsului; uneori este necesară secționarea tendonului superior al dreptului anterior și dezinserția vastului extern de pe creasta subtrohanteriană; postoperator, se așază genunchiul pe o atelă în flexie de 100°, apoi alternări de flexie — extensie la 3—6 ore, cu blîndețe; concomitent se reia mobilizarea activă, cu mers la cca trei săptămîni.

REDUCERE SÎNGERÎNDĂ A LUXAȚIEI CONGENITALE A ȘOLDULUI, metodă de tratament prin care se abordează chirurgical articulația coxo-femurală cu luxație congenitală. Tehnica operatorie este următoarea: incizie de la mijlocul crestei iliace ce ajunge la spina iliacă antero-superioară, de unde se curbează pentru a coborî 10—14 mm, pe marginea internă a tensorului fasciei lata; se descoperă creasta iliacă, se dezinșeră marele oblic de pe marginea apofizei cartilagiene, iar de pe versantul intern, micul oblic și transversul; de pe spina iliacă antero-superioară se dezinșeră croitorul și arcada femurală, iar în jos, pe marginea internă a tensorului se incizează aponevroza; la limita epifizei cartilaginoase și paralel cu ea se incizează periostul fosei iliace interne, se deperiostează în jos și înăuntru pînă înapoia cotilului și se îndepărtează

arcada femurală cu masa mușchilor abdominali, a croitorului și a psoasului, pentru a expune articulația coxofemurală în partea ei anterioară ca în tehnica Smith-Petersen; se secționează tendoanele direct și reflectat ale dreptului anterior; se continuă disecția psoas-iliacului în porțiunea care trece peste partea inferioară a articulației și pînă la micul trohanter, unde se secționează; se decolează fascia lata și se debridează transversal pînă spre linia aspră, ceea ce permite relaxarea tensorului și se poate expune partea superioară a articulației. Se deschide articulația și se rezecă partea din capsula retractată care închide pătrunderea în cotil, ligamentul rotund și țesutul fibrogrăsos ce umple cotilul; se secționează circular capsula și se coboară capul în cotil; sutura tendonului drept anterior, aducerea musculaturii abdominale pe creasta iliacă și sutura de aponevroza fesierilor, iar croitorul este suturat de tensorul fasciei lata.

RESUSCITARE CARDIO-RESPIRATORIE, măsuri urgente menite să restabilească funcțiile vitale cardio-circulatorii și respiratorii oprite. Se va efectua înaintea instalării morții biologice (3—5 min). Examenul clinic stabilește semnele de stop cardio-respirator (puls absent, midriază fixă, cianoza extremităților), iar examenul E.K.G. stabilește modul de oprire a cordului (fără activitate electrică; fibrilație ventriculară; contracții slabe și ineficiente pentru a împinge sîngele în vasele mari). Respirația și circulația artificială se practică simultan pentru a vehicula sîngele oxigenat la nivelul celulei nervoase. Se așază bolnavul pe un plan dur, cu: membrele inferioare mai ridicate, capul în hiperextensie, mandibula împinsă înainte, conținutul bucofaringian evacuat (cu ajutorul aspiratorului sau cu o compresă de tifon) și cu o pipă faringiană introdusă pentru a împiedica căderea limbii și obstruarea orificiului laringian. Cea mai eficientă metodă de respirație artificială în urgențele mari este cea gură la gură; se începe rapid avînd în vedere că apnee de 15 s face ca oxihemoglobina să scadă la 85 %. Ritmul respirației artificiale este de 18—22 insuflații/min; se pot folosi și truse de respirație artificială sau alte metode. Concomitent cu respirația artificială se începe și masajul cardiac extern (raportul între numărul de insuflații și cel al compresiunilor toracice = 1/4). Pentru a fi eficient, masajul cardiac trebuie început la 3—4 min de la instalarea stopului și presupune: culcarea bolnavului pe un plan dur în decubitus dorsal, cu membrele inferioare ridicate la 30°, comprimarea extremității superioare a treimii inferioare a sternului ce trebuie să se înfunde cu 3—4 cm (adult); ritmul compresiunilor trebuie să fie de 60—80/min. (Eficacitatea respirației artificiale și a masajului cardiac extern este marcată prin apariția respirației spontane, pulsului la vasele mari (sincron cu ritmul compresiunilor sternale), dispariția midriazei, recolorarea tegumentelor. Pneumotoraxul, hemopneumotoraxul, voletul costal sau sterno-costal, scleroemfizemul accentuat, tamponada cardiacă impun masajul cardiac intern de la început (toracotomie intercostală 4 stîngă; masaj cardiac transpericardiac sau după incizia longitudinală a pericardului înaintea frenicului; se plasează mîna dreaptă cu policele și eminența tenară pe ventriculul drept, înconjurînd pe cel stîng; se comprimă energic cei doi ventriculi pentru ejecție puternică a sîngelui; se comprimă intermitent aorta descendentă pentru a asigura flux sanguin bun spre coronare și vasele cerebrale). Pot apare și complicații ale masajului cardiac (fracturi costale, rupturi miocardice, rupturi hepatice, hemopericardul), dar aceasta nu contraindică efectuarea lui. Pentru combaterea acidozei metabolice se administrează bicarbonat de sodiu 8,4 % calculat după formula Gibston: mEq $NaHCO_3 = GT/G$ = greutatea corporală

în kg, iar T = timpul (min scurs din momentul instalării stopului cardiorespirator). Se preferă THAM-ul care tamponează și aciditatea celulară (avînd și efecte miocontractile miocardice, de creștere a fluxului coronarian, antiaritmice): 1 mEq/kg.corp (asociat cu bicarbonatul de sodiu). Se administrează, de asemenea, droguri stimulatorii ale activității cardiace: epinefrina (stimulează beta-receptorii mărind forța de contracție miocardică și indirect debitul cardiac, crescînd excitabilitatea miocardică, poate determina aritmii; se administrează intracardiac =1 mg în 10 ml ser fiziologic), izoproterenolul sau isuprelul (stimulează beta-receptorii crescînd debitul cardiac și scăzînd presiunea telediastolică; indicat în special în stopul cardiac din sindromul Adams-Stokes; produce și coronarodilatație și dilatație arteriolară periferică; se administrează intracardiac = 0,1 mg în stopul cardiac, iar după reluarea contracțiilor se administrează în doză de 0,2 mg în soluție glucozată 5%; nu produce aritmii și permite stimularea electrică), norepinefrina (produce coronarodilatația; determină tahifilaxie la administrare repetată; acțiune slabă în mediul acid impunînd asocierea bicarbonatului; se administrează după reluarea contracțiilor spontane), metaraminolul (are efecte alfa și beta ușoare; se administrează i.m. și i.v.; mărește debitul cardiac, determină bradicardie reflexă); clorura de calciu (se administrează intracardiac în stopul cardiac și intravenos în contracții ineficiente în doză unică de 10 ml în soluție de 10%, repetată la nevoie: dozele mari determină aritmii), insulină (împreună cu glucoza și potasiul favorizează sinteza ATP-ului). După reluarea contracțiilor spontane se administrează droguri aritmice: inderal sau eraldin (beta-blocant în competiție cu catecolaminele; doza = 1 mg, repetată; atenție la hipotensivi), procainamida sau pronestylul (este și toxic al SNC; doza = = 100 — 300 mg, i.v.; tulburări de ritm ventricular). Defibrilarea electrică se indică în fibrilația ventriculară; defibrilația externă începe cu un stimul electric de 200 W și se crește pînă la 400 W, iar defibrilația internă ajunge la un stimul de 50 W. Examenul E.K.G. este absolut necesar, iar masajul cardiac și ventilația artificială nu se întrerup decît pentru plasarea electrozilor și descărcarea șocului electric (cîteva secunde). În caz de eșec al masajului cardiac se mai poate folosi stimularea cu pacemaker extern sau intern, cu un balon intraaortic umflat ciclic sau cu ajutorul ventriculilor mecanici auxiliari. Cordul resuscitat trebuie monitorizat, iar respirația spontană protezată mecanic. Aspirația activă a cavității pleurale se impune după un masaj cardiac intern, iar administrarea antibioticelor este obligatorie la orice resuscitat.

RETICULOSARCOM, tumoare malignă primară a țesutului hematopoetic, care se dezvoltă prin proliferarea elementelor reticuloendoteliale ale măduvei osoase. Cele două forme clinice (→ *reticulosarcomul Ewing* și → *reticulosarcomul Parker-Jackson*) constituie un grup aparte în cadrul tumorilor maligne primitive dezvoltate în os și se caracterizează prin histogeneză comună (celule reticuloendoteliale) și caractere biologice asemănătoare (radiosensibilitate).

Reticulosarcom Ewing, tumoră malignă primară, dezvoltată în os din elementele reticulo-endoteliale ale măduvei hematopoietice. Este un neoplasm malign, care afectează tinerii, cu frecvență maximă între 10—20 ani, interesînd mai mult sexul masculin. Reprezintă 4% din totalul neoplaziilor maligne osoase. Localizarea electivă o reprezintă diafiza oaselor lungi (femur, tibie, peroneu), apoi bazin și scapulă sau coloana vertebrală. Clinic, primul simptom este durerea, de intensitate mică, intermitentă și cedînd la antalgice. Ulterior apare tumefacția, dură inițial, apoi moale, cu creșterea în intensitate a

durerilor și prezența unor puseuri febrile alternînd cu perioade de remisiuni. Apare atrofia musculară și adenopatia satelită. Articulațiile de vecinătate rămîn indemne. Uneori, apare în evoluția bolii fractura patologică. Macroscopic, se constată o corticală spongioasă cu geode ocupate de un țesut cu teritorii întinse de necroză și hemoragie, care înconjură masa albă cenușie a tumorii și care este aderentă la planul osos, pe care în evoluție îl depășește. Este prezentă o reacție perioastală caracteristică, în straturi concentrice, întricate ca în bulbul de ceapă. Microscopic, apare proliferarea sarcomatoasă a celulelor reticuloendoteliale cu dispoziția lor în manșoane perivasculare. Vascularizația tumorii este abundentă. Radiologic, apar modificări de osteoliză, de rarefacție osoasă neomogenă, de aspect variat, cu o reacție periostală sub formă lamelară, paralelă cu axul osului și dispusă în jurul diafizei osoase. Un element cu semnificație deosebită este apariția pintenului periostal sau triunghiul Codmann. Diagnosticul diferențial se face cu: tuberculoza osoasă cu secheștre osoase, luesul, osteomielita acută, osteosarcomul osteolitic, metastaze osteolitice și granulomul eozinofil. Evoluția este rapidă (6—18 luni), iar prognosticul foarte grav, metastazele apar precoce, sînt multiple în țesutul osos, în ganglionii limfatici și în plămîni. Tratamentul este dominat de radioterapie, cobaltoterapie, tumora fiind radiosensibilă. Se poate asocia și chimioterapia, iar în forma cu localizare unică, este indicată chirurgia radicală (amputație, sau dezarticulație). Este cunoscut și sub multe alte denumiri: endoteliom difuz al osului, endoteliom mieloid, endoteliom capilar, endoteliom limfatic, hemagioendoteliom, endotelio-sarcom nediferențiat, sarcom endotelial.

Reticulosarcom Parker-Jackson, tumoră malignă primară osoasă, care reprezintă proliferarea malignă a celulelor reticulare diferențiate ale măduvei osoase. Interesează toate vîrstele, cu predominență între 35—60 ani și apare mai frecvent la bărbați. Are o frecvență aproape egală cu a sarcomului Ewing. Se localizează în zona metafizo-epifizară a oaselor lungi ale membrelor, de unde se extinde spre articulația vecină. Sediile preferate sînt femurul, tibia și humerusul, dar pot apărea și la oasele plate, oasele bazinului, omoplat, coaste și coloana vertebrală. Clinic, predomină durerea, apărută mai ales după efort. Tumefacția este inconstantă, lipsește în localizările profunde sau are dimensiuni reduse. Frecvent, apare fractura patologică, care complică evoluția. Macroscopic, se constată zone de distrucție și resorbție trabeculară, ce prezintă tendință la confluare. Procesul tumoral apare nedelimitat, cuprinzînd întreaga spongioasă, apoi corticala și periostul, are o culoare gri-albicioasă, este moale și friabilă. Microscopic, apare o proliferare atipică și difuză a elementelor reticulo-histocitare și abundente fibre de reticulină. Radiologic, imaginile întîlnite sînt foarte variate. Modificările sînt similare cu cele din tumoarea Ewing și au un caracter distructiv. Apar zone neomogene de osteoliză, care interesează cavitatea medulară și invadează corticala. Reacția periostală este de mică intensitate. Diagnosticul diferențial se face cu fibrosarcomul, osteosarcomul osteolitic, metastaze osoase și sarcomul Ewing. Evoluția este mai lentă decît a tumorii Ewing. Metastazele apar în ganglionii limfatici regionali, plămîni și alte oase. Tratamentul este mixt, radiochimiochirurgical. Tumora fiind radiosensibilă, se utilizează cu rezultate bune cobaltoterapia, uneori asociată cu chimioterapia. Chirurgia este radicală (amputație sau dezarticulație). Este întîlnit și sub denumirea improprie de reticulosarcom al adultului.

RETROPOZIȚIA PERONEULUI, malformație congenitală cu orientare vicioasă a peroneului în articulația tibio-tarsiană, ceea ce duce la o instabili-

tate și deviație în valg a piciorului. Tratamentul este chirurgical (fixarea în poziție corectă a peroneului).

RETRACȚIE APONEVROTICĂ, APONEVROZITĂ

RIDICAREA CONGENITALĂ A OMOPLATULUI (**boala Sprengel**) malformație caracterizată prin situarea înaltă a omoplatului, produsă prin lipsa de coborîre din regiunea cervicală în timpul dezvoltării embrionare (omoplatul începe să coboare din regiunea cervicală în săptămîna a 8-a și ajunge în regiunea toracică la sfîrșitul lunii a 3-a). Devine evidentă la 2—3 ani; gît scurt și gros; triunghiul trapezo-scapulo-vertebral mai larg; vîrful inferior al omoplatului este situat în dreptul coastei a 4-a (normal, în dreptul coastei a 8-a); marginea vertebrală a omoplatului este orientată oblic în sus și în afară; unghiul superointern este plasat mult în afară; fosa supraclaviculară este ștearsă; clavicula este foarte oblică în sus și în afară; ușoară scolioză. Se însoțește de alte malformații: anomalii ale vertebrelor cervicale (sindrom Klippel-Feil), coaste cervicale, lipsa mușchilor scapulari etc. Mișcările de abducție și propulsie sînt limitate. Examenul radiografic poate evidenția piese osoase în formă de bastonaș (osul omovertebral situat între unghiul supero-intern și coloana vertebrală). Deformarea accentuată, cu jenă funcțională importantă, impune tratament chirurgical după 3 ani: dezinserția ridicătorului omplatului prin secționarea unghiului supero-intern, coborîrea vîrfului inferior și ancorarea cu fir metalic de coasta a 8-a — a 9-a; dezinserția de pe omoplat a tuturor grupelor musculare, rezecția porțiunii supraspinoase și ancorarea unghiului inferior la coastă; dezinserția trapezului și a mușchilor ce se inseră pe marginea spinală a omoplatului de pe apofizele spinoase și apoi se reinseră la un nivel inferior, trăgînd omoplatul în jos (operația Woodward).

ROTULA BIPARTITĂ, disostoză cu persistența radiografică a unei linii transparente ce separă un fragment osos de restul osului; fragmentul este în general în partea supero-externă a rotulei, iar clinic fragmentul este solidar cu rotula. Se va diferenția de o fractură. Rezultă din existența a doi nuclei de osificare a rotulei, din care cel mai mic (supero-lateral) nu se sudează la nucleul principal.

RUPTURĂ MUSCULARĂ, soluție de continuitate la nivelul unui mușchi, produsă prin traumatism direct sau prin contracție musculară. Poate fi totală sau parțială și poate apărea pe un mușchi sănătos sau pe un mușchi bolnav (rupturi „spontane"; leucemie, febră tifoidă etc.). Ruperea concomitentă a vaselor sanguine duce la formarea unui hematom. Bolnavul acuză o durere violentă în timpul unei mișcări asociată cu o senzație de rupere; examinînd bolnavul se constată o tumefacție difuză, moale și dureroasă (hematom, edem), cu echimoze ale țesutului, iar la palpare se evidențiază o porțiune mai depresibilă (spațiul dintre capetele musculare retractate). Se va diferenția de hernia musculară și de o tumoră musculară (în ruptura musculară tumora ascensionează și își crește consistența prin contracție). Evoluează spre remaniere conjunctivă cu constituirea unui țesut cicatricial sclero-fibros; uneori se produce o osificare heterotopă cu apariția de osteoame musculare. Hematomul din focarul de ruptură se poate și infecta. Tratamentul este conservator (imobilizarea segmentului de membru) sau chirurgical (evacuarea hematomului și țesuturilor zdrobite).

Ruptura mușchiului biceps brahial, soluție de continuitate a mușchiului biceps brahial produsă spontan (excepțional) sau după un efort mare sau traumatism, pe un fond de degenerescență sau distrofie musculo-tendinoasă. Se poate

constata: ruptură a tendonului lungului biceps la nivelul șanțului bicipital sau la joncțiunea tendino-musculară, ruptură a tendonului scurtului biceps (foarte rar), ruptura sau dezinserția tendonului distal al bicepsului de pe tuberozitatea bicipitală a radiusului, ruptura corpului muscular completă sau incompletă. Bolnavul acuză dureri, limitarea mișcărilor de flexie sau abducție și prezintă o depresiune cu proeminență a reliefului muscular, precum și echimoze locale. La bătrîni, inactivi, la cei cu tare organice se recomandă tratament conservator: bandaj Desault sau atelă gipsată brahio-palmară cu cotul în flexie sub 90° pentru 15 zile. La tineri, sportivi, cu rupturi complete se indică tratament chirurgical: fixarea tendonului lungii porțiuni a bicepsului rupt, în șanțul bicipital; reinserția tendonului inferior pe tuberozitatea bicipitală sau sutura la brahialul anterior; sutura corpului muscular rupt.

Ruptura tendonului, soluție de continuitate a unui tendon, produsă după un traumatism închis și uneori după un traumatism deschis. Se produce pe un tendon normal sau pe un tendon patologic și poate fi parțială sau totală, într-un timp sau în doi timpi (după un interval liber). Bolnavul acuză o durere violentă ce apare brusc în cursul unei mișcări și se însoțește de o senzație de lovitură brutală; apare impotența funcțională și edemul regional, iar la palpare se constată o depresiune corespunzătoare rupturii. Cel mai frecvent se rupe tendonul bicepsului, achilian, rotulian, cvadricipital, lungului abductor al policelui, extensorilor degetelor mîinii. Necesită tenorafie. Vindecarea suturii cap la cap și integrarea biologică a grefonului este posibilă datorită procesului spontan de revascularizare prin vase de neoformație (ce pătrund perpendicular în tendon și apoi se anastomozează în sens longitudinal în 8—10 săptămîni).

Ruptura tendonului achilian, soluție de continuitate a tendonului achilian, descrisă de Ambroise Paré (1573) și mai tîrziu (1722) de J.L. Petit (ruptură bilaterală). Odată cu dezvoltarea sporturilor, frecvența cazurilor crește. Se întîlnește frecvent între 20 și 45 ani, la bărbați și sportivi, producîndu-se o ruptură parțială sau totală (joncțiune tendino-musculară, porțiunea tendinoasă, joncțiunea tendino-osoasă) cu păstrarea integrității tendonului plantarului subțire și în urma unui efort violent (sportivi, dansatori etc.) sau minor (leziuni degenerative preexistente — pseudochisturi; tendinite). Bolnavul acuză dureri vii la nivelul regiunii postero-inferioare a gambei, prezintă impotență funcțională parțială sau totală (mers și sprijin dificil), cu imposibilitatea flexiei plantare (contrarezistență) și prezența unei depresiuni la nivelul reliefului tendonului achilian. Tratamentul rupturii parțiale este conservator: imobilizare în aparat gipsat pentru 4—6 săptămîni, cu piciorul în unghi drept sau ușor echin. Ruptura totală (recentă, veche sau iterativă) beneficiază de tratament exclusiv chirurgical. În cele recente se poate practica sutura în „șiret", dar, atunci cînd dilacerarea capetelor tendinoase este mare sau leziunea este mai veche (retracție, degenerare capete tendinoase) indică un procedeu chirurgical tenoplastic: dedublarea în plan frontal a capetelor tendinoase și răsfrîngerea lor reciprocă; grefe pediculate cu care se înconjoară tendonul suturat (lambou din apenevroza și mușchiul solear cu pedicul inferior, ce se rabate peste ruptură și se suturează la capătul inferior al tendonului); utilizarea tendonului plantarului subțire (secționare proximală și sutura sa la capetele tendonului achilian); reinserție pe calcaneu (însăilare a capătului tendonului cu fir neresorbabil, trecerea printr-un tunel forat în calcaneu și răsfrîngerea unui lambou pediculat de pe fața posterioară a tendonului ce se suturează la periostul calcanean); tenoplastie folosind tendonul mușchilor lungi peronieri laterali. De obicei, după sutura primară a tendonului secționat,

se imobilizează în aparat gipsat femuro-pedios, cu piciorul în echin (relaxarea tricepsului sural). S-a constatat însă că această poziţie de imobilizare, prin relaxarea tricepsului, determină o atrofie a mușchiului, o retracţie a tendonului și o osteoporoză a oaselor piciorului (structura osoasă se menţine numai în prezenţa unui factor mecanic de tracţiune-presiune exercitat de mușchiul triceps); imobilizarea accentuează osteoporoza și atrofia musculară determinînd un cerc vicios. Înlăturarea imobilizării postoperatorii, cu mobilizarea precoce a piciorului, influenţează favorabil funcţia musculară, cicatrizarea leziunilor și mineralizarea oaselor (în stare de inactivitate musculară funcţionează numai 1/8 din capilare, celelalte fiind scurtcircuitate). Postoperator, se instituie un program recuperator precoce și treptat.

Ruptura tendonului cvadricipital și rotulian se produce după un efort muscular sau traumatism direct, soluţia de continuitate situîndu-se suprarotulian sau la nivelul tendonului rotulian, fiind completă (extensia gambei imposibilă) sau incompletă. Bolnavul acuză o durere vie la nivelul genunchiului însoţită de cracment și imposibilitate de a merge; extensia activă a gambei este imposibilă, iar la inspecţie și palpare se poate constata un șanţ transversal și o mobilitate mai mare a rotulei sau o ascensiune a sa. Se va diferenţia de: contuzie, entorsă, fractura rotulei. Tratamentul este chirurgical (rupturi complete; sutură sau transplant de fascia lata) sau conservator (rupturi parţiale; imobilizare în extensie).

Ruptura tendoanelor mîinii, produsă prin mecanism indirect (leziune închisă; rară; procese degenerative) sau direct (leziune deschisă frecventă), necesită tenorafie urmată de imobilizare pe atelă gipsată volară antebrahiomonodigitală în flexie ușoară metacarpofalangiană și interfalangiană distală timp de 15 zile.

S

SACRALIZARE, anomalie cu asimilarea vertebrei L_5 la sacrum, prin dezvoltarea apofizelor transverse ce iau caracter de apofiză sacrată. Clinic apare sindromul dureros al S. (Bertolotti). Se poate asocia cu o discopatie L_4-L_5 cu sciatalgie atipică. Hemisacralizarea determină suferință radiculară de partea opusă anomaliei. Radiografia (de față și 3/4) evidențiază trei grade de anomalie: a) megaapofiză transversă asimetrică și polimorfă, în contact cu aripioara sacrată sau cu osul iliac, cu producerea unei neoartroze ce determină dureri; b) megaapofiză fuzionată complet, cu fenomene de discartroză; c) vertebra lombară, hernia de disc, artroza lombo-sacrată. Necesită repaus relativ, balneofizio-kinetoterapie, lombostat, infiltrații locale, antiinflamatorii, iar uneori tratament chirurgical (rezecția megaapofizei transverse, artrodeza lombosacrată).

SARCOMUL ȚESUTULUI CONJUNCTIV, tumoră malignă, cu aspect macroscopic de carne de pește. Microscopic se constată lipsă de stromă și de vase cu pereți proprii, sîngele circulînd prin lacune vasculare delimitate de celulele neoplazice; metastazele se produc pe cale sanguină. Se localizează în părțile moi ale extremităților, periost, os. Este infiltrativ și neîncapsulat, cu zone necrotic-hemoragice. Se descriu mai multe varietăți: *fibrosarcomul* (fibre colagene abundente, celule nediferențiate și atipice, monstruoase, cu mitoze atipice), *sarcomul alveolar* (celule neoplazice dispuse în grupuri compacte, delimitate de țesut conjunctiv), *liposarcomul* (prezent la extremități, coapse, regiunea fesieră, oase; este infiltrativ, cu celule nediferențiate; metastaze rare, dar recidivă frecventă), *fibroxantomul malign* (proliferarea histiocitelor și fibroblaștilor atipici și prezența de celule xantomatoase, celule gigante tip Tonton și siderofage), *mixosarcomul* (celule monstruoase și atipii celulare), *condrosarcomul*.

SCAFOID CARPIAN BIPARTIT, disostoză care nu rezultă dintr-o tulburare de osificare deoarece scafoidul și celelalte oase ale carpului au un singur nucleu de osificare. Este simetrică. Radiografic se constată: interlinia articulară este clară, netedă, cu aceeași înălțime ca și celelalte spații articulare învecinate, iar interlinia de separație dintre cele două fragmente are diferite poziții putînd împărți osul în jumătăți egale sau în părți inegale. Se va diferenția de o fractură, o osteocondrită disecantă a scafoidului sau de o pseudartroză.

SCAFOID CARPIAN TRIPARTIT, disostoză foarte rară, descrisă prima dată de Jones (1942), apărută prin osificarea independentă a celor trei centre de osificare embrionare ale scafoidului.

SCOLIOZĂ, deviație laterală a coloanei vertebrale, avînd o evoluție progresivă și antrenînd tulburări morfologice și funcționale. A fost descrisă prima dată de Hipocrate. Se întîlnesc: a) S. funcționale (fără modificări de structură vertebrală, fără gibozitate și sînt reductibile spontan prin decubit dorsal sau

suspensie; atitudinea scoliotică, S. profesională, S. statică după inegalitățile membrelor inferioare, S. antalgică și b) S. structurale (modificări morfologice cu gibozitate și accentuare în perioada de creștere). Etiologic se clasifică în: 1) S. osteopatică secundară unor afecțiuni osoase congenitale asimetrice (hemivertebre, fuziuni vertebrale, sacralizare, condrodistrofii) sau unor afecțiuni cîștigate (rahitism, epifizită vertebrală, spondilită, osteoporomalia, toracoplastie, laminectomie largă); 2) S. miopatică (distrofii musculare congenitale-artrogripoza; afecțiuni musculare cîștigate — miopatia primară progresivă): 3) S. neuropatică (afecțiuni congenitale — spina bifida; afecțiuni dobîndite — poliomielită, neurofibromatoză, paralizia cerebrală infantilă, siringomielie, tumori cerebrale); 4) S. idiopatică (cea mai fecventă). S. idiopatică se prezintă sub diferite forme, în funcție de: localizarea curburii primare (dorsală; dorsolombară; combinată — cu două curburi principale: dorsală și lombară; cervicodorsală), gradul curburii și evoluție (ușoară sub 30°, medie sub 60°; gravă între 60—90°; foarte gravă peste 90°), suplețea curburii (gradul I — nefixată; gradul II — mobilitate intermediară; gradul III — fixată) și vîrsta apariției curburii primare (infantilă — gravă; juvenilă — între 3 ani și pubertate — gravă; adolescenților — mai benignă). Anatomoclinic: corpul vertebral de la vîrful curburii devine cuneiform, cu suprafețele înclinate spre concavitate și înainte, vertebrele de la extremitatea curburii fiind romboidale, rotația vertebrei de la vîrful curburii este cea mai mare; torsiunea vertebrală determină gibusul; se deformează gaura vertebrală, gaura de conjugare și apofizele articulare, iar apofizele spinoase se deplasează spre concavitate; toracele oblic ovalar; musculatura jgheaburilor vertebrale de partea convexă este hipertrofiată datorită efortului de reechilibrare a coloanei. Factorii favorizanți incriminați sînt: ereditar (25 %), endocrin (disfuncție hormon hipofizar gonadotrop; discrinie suprarenalină și tiroidiană; sarcină—alăptare; menopauză), carențial (alimentație deficitară, rahitism, osteomalacie), distrofic (osteonecroză aseptică vertebrală) sau toxiinfecțios. Ipotezele patogenice au fost multiple: neuromusculară (dezechilibru al musculaturii vertebrale prin inervație asimetrică congenitală, osteocondroză de creștere prin tulburări circulatorii epifizare sau prin alte cauze), dismetabolică (perturbare a metabolismului proteinelor — a mucopolizaharidelor din substanța fundamentală a cartilajului de creștere). Examenul local clinic cuprinde: marcarea cu dermograful a apofizelor spinoase, a spinei omoplaților, a crestelor iliace; controlul echilibrului coloanei cu ajutorul firului cu plumb aplicat la vertebra C_7 — dacă firul cade în afara șanțului interfesier. S. este dezechilibrată, măsurarea înălțimii gibusului pe bolnavul aplecat, cu ajutorul riglei, măsurarea lungimii săgeților cu rigla — distanța dintre apex și firul cu plumb; controlul egalității membrelor inferioare; cercetarea supleței curburilor prin înclinarea coloanei sau suspensia de cap de către examinator. Evaluarea dinamicii respiratorii cuprinde: măsurarea perimetrului toracic, spirometria, semn de alarmă scăderea capacității vitale sub 50 %. Radiografia executată din față (în ortostatism și în decubitus) și în suspensie precizează sediul curburilor, caracterele structurale ale curburii principale, permite măsurarea deviației. Tehnica Cobb: unghiul complementar rezultat din întretăierea perpendicularelor duse la dreptele trecute prin cele două vertebre neutre extreme ale curburii primare; tehnica Moe pentru rotația corpilor vertebrali: se măsoară în mm la vertebra rotată la maximum, distanța dintre pedicul și marginea laterală a corpului. Pentru aprecierea creșterii vertebrale se recurge la testul Risser: începutul osificării epifizei crestei iliace apare la spina iliacă anterosuperioară între 12—14 ani și evoluează spre spina iliacă postero-superi-

oară sub forma unei benzi curbe, timp de 1—2 ani; osificarea completă înseamnă terminarea creșterii somatice: evaluarea vîrstei osoase la copiii mici implică recurgerea la aprecierea apariției nucleilor osoși ai mîinii conform atlasului nucleilor carpieni Greulich-Pyle. Complicații: cardiorespiratorii, digestive, nervoase. Conduita terapeutică cuprinde: corectarea deviației vertebrale și deformației toracice, ameliorarea funcției musculare și cardiorespiratorii, ameliorarea metabolismului general. Kinetoterapia se aplică la toate vîrstele, la toate formele și se combină cu celelalte metode terapeutice; se indică ca singură metodă terapeutică numai în S. posturale, la care se adaugă corectarea cauzelor, și în S. structurale sub 30°, mai stabile. Elongația vertebrală se realizează prin metode ortopedice (corset gipsat cu minervă și cu dispozitive distractoare fixate de părțile laterale ale corsetului — tehnica Donaldson-Engh-Stagnara, pentru 6 luni, apoi corset ortopedic din piele sau plastic; corset ortopedic tip Blount-Milwaukee, precedat de o tracțiune cefalică prin căpăstru la pat, cu plan înclinat, timp de 15 zile, cadru reductor Cotrel tip E.D.F., sistemul folosind cele trei forțe corectoare: elongația, care reduce deviația laterală, derotația, care corectează rotația și gibusul, și flexia laterală, care completează redresarea) și chirurgicale (fixare prin rahisinteză posterioară a curburii primare pe 6—10 vertebre, cu completare prin aport de grefe spongioase din creasta iliacă; procedeul combinat Harrington — corecție și fixare). Intervenția chirurgicală este indicată în S. grave (peste 50—60°), cu curbură dorsală, dorso-lombară și combinată, executîndu-se după vîrsta de 12 ani, cînd încetează puseul pubertar de creștere și este precedată de o bună pregătire ortopedico-kinetoterapică. În S. poliomielitică corecția — fixare chirurgicală se execută înainte de 12 ani, iar în S. infantilă se utilizează patul gipsat sau aparate ortopedice corectoare. S. adultului și cea cu complicații nervoase necesită tratament ortopedic — conservator. S. funcțională, cu inegalitate sau anchiloze vicioase ale membrelor, necesită corecție chirurgicală sau ortopedică (scurtare și alungire de membre, orteotomii de corecție etc.).

SCURTAREA CONGENITALĂ A FEMURULUI (femur scurt congenital), malformație cu ușoară scurtare a membrului prin hipoplazie femurală sau cu o scurtare accentuată prin prezența unui rudiment femural, articulația genunchiului fiind plasată sub articulația coxo-femurală. Uneori se datorește unui nanism femural: os normal conformat, scurt și subțire. Aplazia totală a femurului este foarte rară. Aplazia parțială a femurului poate fi superioară (cea mai frecventă; completă — coapsa în flexie și abducție; parțială — cap femural luxat, coxa vara congenitală, cu coapsa în flexie și adducție) sau inferioară (rară; a unuia din condili sau a ambilor condili femurali; asociată frecvent cu aplazia rotulei sau a platoului tibial; genunchi balant și în flexie accentuată). Tratamentul este ortopedic (hipoplazia femurului — încălțăminte ortopedică) sau chirurgical (epifiziodeză la membrul inferior normal; operații de egalizare a membrelor prin scurtarea femurului sănătos sau prin alungirea femurului hipoplazic; osteotomie subtrohanteriană sau intertrohanteriană de corijare a unei coxa vara și atitudinii vicioase a coapsei; artrodeză femuro-tibială sau femuro-peronieră; în aplazia parțială diafizară, se fuzionează extremitățile osoase prin telescopare sau prin fixare centro-medulară cu tije; folosirea gleznei ca articulație de genunchi pentru protezare, după artrodeza genunchiului și osteotomie de derotare a gambei efectuată la nivelul femurului — piciorul privește posterior și mușchii gambei acționează ca motori ai genunchiului protezei; amputație după terminarea creșterii).

SECȚIUNEA TENDONULUI, soluție de continuitate a unui tendon produsă de un corp tăios. Poate fi parțială sau totală, cu traiect oblic sau transversal.

Diagnosticul se stabilește prin explorarea plăgii, constatîndu-se capătul distal, cel proximal fiind retractat odată cu mușchiul. Se va deosebi o secțiune de tendon de o secțiune de nerv. Diagnosticul leziunii nervoase concomitente se face în raport cu datele anatomice ale regiunii în care se găsește plaga și cu datele furnizate de cercetarea sensibilității. Tratamentul este chirurgical: tenorafie.

SEMILUNARUL BIPARTIT, disostoză foarte rară, descrisă prima dată de Eggimann, care poate da fenomene algice la nivelul pumnului.

SEMN, fenomen manifestat de organismul bolnavului într-o boală: urmă, cicatrice.

SEPTICEMIE, infecție generalizată gravă, cu fenomene de toxiinfecție importantă, fără localizări secundare. Cel mai frecvent agent patogen cauzal este streptococul. Bolnavul prezintă o stare generală alterată, cu frisoane, febră (40°C), scăderea tensiunii arteriale, creșterea frecvenței pulsului, cefalee, greață sau/și diaree, confuzie mintală, oligurie, albuminurie, hemoragii ale mucoaselor, erupție scarlatiformă, leucocitoză, anemie, creșterea V.S.H.-ului. Infecția pleacă de la un focar supurativ. Diagnosticul diferențial se face cu: febra tifoidă (absența focarului supurativ primar), scarlatina (erupție generalizată tipică), T.B.C. (granulie). O formă aparte este *septico-pioemia*, care se însoțește de focare metastatice; cel mai frecvent agent patogen este stafilococul. Metastazele septice se localizează în plămîni, rinichi, ficat, creier etc. Hemocultura este pozitivă. Diagnosticul diferențial al curbei termice intermitente, cu frisoane, se face cu malaria. Tratamentul este profilactic (al focarelor septice, al plăgilor) și curativ (antibioterapie masivă asociată, corticoterapie, vaccinoterapie, vitamine, transfuzii, gamaglobuline, reechilibrare hidroelectrolitică).

SEROM TRAUMATIC (revărsatul sero-limfatic Morel-Lavallée), acumulare de lichid seros între fața profundă a hipodermului și fascia de înveliș produs printr-un traumatism tangențial și întîlnit de obicei la nivelul feței laterale a coapsei, în regiunea lombară sau la nivelul abdomenului. Dezlipirea hipodermului de planul aponevrotic se produce numai dacă forța de lovire acționează tangențial; lichidul extravazat va infiltra hipodermul și se va acumula în lacuna formată între cele două planuri anatomice transformîndu-se într-o cavitate plină cu lichid sero-citrin, dar nu sub tensiune (tumefacția nu bombează niciodată). Datorită procesului de resorbție, în timp, lichidul se îngroașă, devine vîscos și gălbui. Seromul postoperator este o formă particulară de revărsat serolimfatic. Necesită evacuare și pansament compresiv. **S. T.** nu trebuie evacuat decît dacă este voluminos, dacă este trenant sau dacă s-a infectat; se realizează prin puncție sau incizie, urmate de bandaj compresiv. Seromul infectat necesită incizia, evacuarea și drenajul colecției.

SIFILIS OSOS, infecție osoasă, urmare a unui sifilis congenital sau dobîndit. Sifilisul cogenital precoce determină la nou-născut osteocondrita sifilitică evidențiată clinic uneori printr-o falsă paralizie (pseudo-paralizia Parrot), modificări articulare (tumefacție fusiformă, hidrartroză) sau osoase (deformare radius, femur, tibie; semnul Winberger: tibia în „cheie engleză"; periostită osifiantă); diagnosticul se precizează prin reacția Bordet-Wassermann și examen radiografic. Sifilisul congenital tardiv determină leziuni osoase după 5—20 ani de la naștere și se exteriorizează clinic prin simptomele prezentate, la care se adaugă și triada Hutchinson (keratită parenchimatoasă, leziuni dentare, surditate), nas în „șa", leziuni periostice difuze, gome superficiale sau osoase, tibie în „iatagan", hidrartroză bilaterală și recidivantă a genunchiului. La adult **S. O.** se evidențiază sub forma periostitei osifiante localizate (tibie,

claviculă, cubitus, oase craniene; hiperostoză ondulatorie; excrescențe neregulate — „tofi sifilitici") și a gomelor sifilitice situate pe periostul oaselor craniene. În stadiul secundar al sifilisului dobîndit la adult, apar fenomene periostice cu dureri penetrante nocturne, iar în stadiul terțiar, apare goma sifilitică ce cuprinde și părțile moi periosoase (edem; roșeață; ulcerație; fistulizare cu puroi gălbui, slăninos, rău mirositor; cicatrice). Durerile sînt osteocope (se produc noaptea). Pentru diagnosticul S. O. pledează multitudinea și diversitatea focarelor osoase, evoluția afebrilă și ușor dureroasă. Tratamentul antiluetic este foarte important. Se administrează penicilină timp de 15-20 zile (5—15 mil. u.) asociată cu bismut, salvarsan sau mercuriale, în 1—2 serii. Leziunile osoase beneficiază și de tratament chirurgical (chiuretaj, sechestectomie).

SIMPTOM, semn întîlnit într-o boală. Pot fi subiective (funcționale; ex.: durere), generale (ex.: febră, frison), fizice (obiective; ex.: mobilitate anormală, scurtarea unui membru), paraclinice (de laborator, radiologice etc.).

SINDACTILIE, diformitate congenitală caracterizată prin alipirea (unirea) completă sau incompletă a două sau mai multe degete. Anomalia este rezultatul unei opriri în dezvoltare a degetelor într-o perioadă foarte precoce a embriogenezei sau răsucirii și alipirii degetelor într-un conglomerat prin bride amniotice. S. embrionară este o anomalie genetică cu transmitere domninat-autosomală, cu penetranță și expresivitate variabile. Simetria leziunilor și asemănarea intrafamilială a cazurilor constituie dovada certă a caracterului ereditar al anomaliei. Alături de→ *polidactilie* și→ *ectrodactilie*, S. este o anomalie frecventă (0,16‰ de nașteri). Petit și Bedouelle (1957) dau următoarea clasificare: S. *embrionară* (*sindactilie membranoasă*; *sindactilie strînsă, cu coloane osoase izolate*; *sindactilie strînsă, cu fuziune osoasă*; *sindactilie asociată cu malformații complexe*) și S. *terminală cicatricială*. S. *embrionară* este rezultatul dispoziției palmate embrionare, vizibilă la vîrsta de șase săptămîni, cînd paleta mîinii (piciorului) apare festonată și prevăzută cu patru șanțuri dorsale ce separă degetele. S. embrionară se constituie între 6—8 săptămîni de embriogeneză, traducînd de fapt persistența totală sau parțială a dispoziției palmate a mîinii și piciorului. S. embrionară este cea mai frecventă și este bilaterală într-o treime din cazuri. Interesează, de regulă, toate degetele, însă mai des spațiul al treilea la mînă (medius-inelar) și spațiul al doilea la picior. S. *amniotică* este o anomalie teratogenă ce se dezvoltă după formarea și individualizarea degetelor. S. amniotică este doar un element al bolii amniotice, alături de amputații și șanțuri congenitale. Din punct de vedere clinic și anatomopatologic, se disting: S. *membranoasă*, S. *fibroasă* și S. *osoasă*. Din punct de vedere terapeutic, R. Judet și J. Judet (1964) recunosc două forme: S. *cu degete intacte* (schelet autonom și unghii normale), de dimensiuni normale sau anormale și S. *cu degete anormale* (schelet sudat, uneori comun, la nivelul unei falange). S. poate fi întîlnită ca diformitate izolată (43% din cazuri, Emmett, 1963) sau asociată cu alte anomalii ale mîinii și (sau) piciorului (32% din cazuri, Emmett, 1963). De asemenea, ea face parte din tabloul clinic al unor sindroame plurimalformative complexe. În S. *membranoasă*, membrana interdigitală persistă sub forma unei perdele ușor triunghiulare, de lățime variabilă, întinsă între degete pe toată lungimea lor, pînă la baza unghiilor (S. completă), doar la nivelul falangelor bazale (simplă coborîre a comisurii interdigitale) sau falangelor terminale (acrosindactilie). Alteori, în S. distală, sînt prinse atît falan-

gele mijlocii, cît și cele distale, eventualitate în care, la baza punții de S., între falangele proximale se formează un tunel. Membrana interdigitală este formată din două lame separate între ele printr-un strat subțire de țesut conjunctiv. De regulă, se poate întîlni o S. membranoasă completă sau terminală. Foarte rar observată la nivelul primului spațiu interosos, cînd apare, de obicei, ca o comisură mai coborîtă, ea este mai des întîlnită la nivelul ultimelor patru degete. Marginea liberă a membranei interdigitale este ușor concavă. Degetele pot fi mobilizate pasiv în mod izolat. La palpare, se constantă că fiecare deget este dotat cu tendoane proprii. S. membranoasă, este, ca atare, compatibilă cu o bună mobilitate activă a degetelor, deoarece articulațiile interfalangiene sînt normale. Varietatea cea mai frecventă de S. *fibroasă* interesează degetele III—IV la mînă și II—III la picior, care sînt alipite pe toată lungimea lor sau numai parțial. Unghiile pot fi independente sau se întîlnește o singură unghie, divizată printr-un șanț, care continuă șanțul interdigital. Pliul digitopalmar trece de la un deget la altul fără întrerupere, în timp ce coloanele osoase pot fi mobilizate pasiv independent una de cealaltă. Degetele aflate în S. strînsă, prezintă însă mișcări active simultane și nu izolate. Examenul radiologic arată că falangele sînt normal dezvoltate și bine individualizate, ca și articulațiile interfalangiene și metacarpofalangiene. La copilul mic, degetele au o lungime proporțională. Pe măsura creșterii, degetele mai lungi se incurbează, uneori, înainte și lateral. Cînd S. interesează ultimele patru degete, iar prima comisură este aparent normală, mîna ia aspectul unei mănuși cu un singur deget. Uneori, se întîlnește o membrană subțire între police și index, în timp ce ultimele patru degete sînt alipite și aglomerate într-un bloc, dînd aspectul cunoscut sub denumirea de „mînă în polonic". În S. *osoasă*, piesele scheletice falangiene sînt sudate parțial, cel mai des la nivelul falangelor distale sau total, fuziunea osoasă realizînd aspecte foarte variate și nesistematizate. Șanțurile interdigitale lipsesc, se întîlnesc anomalii ungheale și clinodactilie, prin devierea în plan frontal a degetelor mai lungi. Unghiile degetelor interesate sînt fuzionate într-o singură unghie, alteori alipite și separate printr-un șanț sau o creastă. Uneori, două degete vecine pot avea o falangă comună, de regulă falangina, eventualitate în care se poate observa cel mai des două unghii și mai rar o unghie. Alteori, două-trei degete pot fi unite prin sinostoză la nivelul vîrfului falangetelor într-un conglomerat prevăzut cu două, trei sau chiar o unghie comună. În afara leziunilor osoase, se întîlnesc anomalii de număr, lungime, formă și orientare a metacarpienelor (metatarsienelor) și falangelor, anomalii tendinoase (absență, fuziune, anastomoză), anomalii vasculonervoase. Din punct de vedere funcțional, S. osoasă antrenează tulburări variabile, uneori importante, cu toate că policele poate efectua mișcarea de opoziție față de blocul celorlalte patru degete. Examenul radiografic este foarte util pentru precizarea sediului, tipului și întinderii fuziunilor osoase, care pot interesa două sau mai multe falange. Cel mai des, sudura osoasă interesează falangele terminale, mult mai rar baza primelor falange sau chiar metacarpienele. În cazul S. primului spațiu, alipirea parțială sau totală a policelui la index, agenezia musculaturii intrinseci a primului spațiu și frecventa asociere cu anomalii ale primei raze scheletice sau anomalii tendinoase, arteriale și (sau) nervoase au consecințe funcționale și terapeutice importante. Dacă S. suplă a ultimelor patru degete este compatibilă, deseori cu o prehensiune globală satisfăcătoare, atunci cînd policele este indemn, fixarea primei raze în abducție maximă permanentă și blocajul reciproc al primelor două degete prin diferența de nivel a interliniilor articulare metacarpofalangiene corespunzătoare compromit grav funcția de prehensiune. Cînd S. primului spațiu este asociată cu anomalii ale primei raze

scheletice, procesul de creștere agravează treptat diformitatea și o face ireversibilă. Acrosindactilia amniotică este de obicei, unilaterală, și are un aspect cu totul particular. Degetele sînt adunate într-un pachet ca printr-o cicatrice terminală, în vreme ce baza degetelor și comisura interdigitală sînt bine constituite, așa încît o sondă canelată poate fi introdusă între degete la baza lor. S. simplă are un prognostic favorabil, rezolvarea sa fiind totdeauna posibilă prin procedee de chirurgie plastică. În S. cu leziuni osteoarticulare, se întîlnesc sechele funcționale variabile, uneori importante, chiar atunci cînd se recurge la tehnici ingenioase de tratament. Din punct de vedere terapeutic, S. este mult mai jenantă la mîini decît la picioare și de aceea indicația de tratament chirurgical are la bază, în primul rînd, considerentul funcțional. În vederea stabilirii conduitei terapeutice, este necesar un examen sistematic, care să cuprindă: explorarea pielii, explorarea scheletului, explorarea aparatului tendinomuscular, explorarea vascularizației și explorarea inervației. Conduita generală de tratament presupune separarea degetelor alipite, cu menajarea pediculilor vasculonervoși și acoperirea cutanată corectă a suprafețelor sîngerînde. Majoritatea autorilor recomandă acoperirea comisurii și a unui deget, de regulă, cel mai important pe plan funcțional, cu piele din vecinătate și a celuilalt deget cu grefe libere de piele totală. Ca vîrstă, după unii autori, intervenția este indicată după vîrsta de 6 ani, întrucît bogatul țesut adipos al copilului mic diminuă treptat, permițînd sutura și imobilizarea în condiții mai bune. Alți autori practică intervenția între 2 și 6 ani, iar în unele forme (S. primului spațiu și S. osoasă terminală), imediat după vîrsta de un an. Sînt însă și autori care recomandă ca această anomalie să fie operată după vîrsta de 13—14 ani. În *polisindactilie*, intervenția se face eșaonat, în ședințe succesive, pentru a evita denudarea simultană a degetelor, intercalare pe amble fețe laterale și riscul de necroză, precum și interceptarea ambilor pediculi vasculonervoși, ale căror anomalii sînt imprevizibile. S. bilaterală va fi operată, de asemenea, în ședințe succesive. Inciziile cutanate longitudinale, totdeauna marcate cu albastru de metilen, trebuie să fie ondulate sau festonate, pentru a evita orice cicatrice liniară retractilă. Pentru a nu devitaliza țesuturile și a ușura suturile fără decalaj, manipularea lambourilor cutanate se face cu ajutorul firelor de tracțiune și nu cu depărtătoare. Comisura creată prin separare trebuie să fie suficient de largă și acoperită cu lambou pediculat din vecinătate, pentru a evita cicatricea liniară anteroposterioară, extrem de jenantă. Procedeele propuse în tratamentul chirurgical al S. variază cu tipul anatomopatologic, anomaliile asociate și vîrsta pacientului. Intervenția se practică, de regulă, sub anestezie generală, mai rar sub anestezie regională, locală sau intraosoasă. Hemostaza preventivă este foarte utilă, dar totdeauna banda sau garoul pneumatic se vor ridica înaintea aplicării grefelor, cînd se face o hemostază riguroasă. În acrosindactilia membranoasă, tratamentul este foarte simplu și constă în secționarea membranei, fără sutură. În S. membranoasă completă, laxă și suplă, se mai folosește încă procedeul lui Didot-Rodgers deși considerat perimat. În S. strînsă, cel mai răspîndit astăzi este procedeul lui Sterling-Bunnell. În acest procedeu, pentru refacerea comisurii interdigitale, se folosesc două lambouri triunghiulare alternante (unul dorsal și altul palmar), ambele cu baza orientată proximal. Suprafața denudată a degetului mai important pe plan funcțional va fi acoperită cu piele locală, iar suprafața denudată a degetului vecin cu grefe de piele. Se aplică un pansament umed (ser fiziologic) cu comprese mici, începînd din comisură și mergînd spre extremitatea distală, în așa fel ca degetele să fie menținute în abducție și extensie. Evoluția postoperatorie este simplă. Pacientul se poate deplasa de

a doua zi după operaţie, chiar atunci cînd grefa a fost recoltată din regiunea inghinală. Primul pansament se face după 10—15 zile de la operaţie, cînd se scot şi firele, iar imobilizarea pe atele sau alte dispozitive ortopedice, pe timpul nopţii, durează încă 6—8 săptămîni, timp în care mobilitatea articulaţiilor interfalangiene nu este afectată. Cu tehnica lui Sterling-Bunnell se obţin rezultate bune, atît pe plan morfologic, cît şi pe plan funcţional, dar în jurul vîrstei de 10—12 ani, sînt necesare, de obicei, alte intervenţii de retuşare, deoarece creşterea ţesuturilor cicatriciale rămîne în urma creşterii scheletului digital şi comisura coboară către articulaţiile interfalangiene proximale. În S. primului spaţiu, cel mai important gest chirurgical este secţiunea aponevrozelor intermusculare profunde ale primului spaţiu interosos, pînă la oasele carpiene, precum şi secţiunea unui ligament intermetacarpian anormal, prezent în multe cazuri. Acoperirea cutanată se va face prin procedeul Sterling-Bunnell, prin plastie în „Z" de tip Pieri sau printr-un lambou dorsal larg, care permite obţinerea unei comisuri mai frumoase. Oricum ar fi realizată acoperirea cutanată, în sindactilia primului spaţiu trebuie realizată o comisură largă şi suplă, motiv pentru care grefa cutanată trebuie să fie mult mai mare decît în S. celorlalte degete. Dacă indexul prins în S. primului spaţiu este malformat, se recomandă amputaţia lui împreună cu o parte a metacarpianului corespunzător, pentru a crea un prim spaţiu suficient de larg, absolut necesar pentru funcţia de prehensiune.

SINDESMO, element de compunere pentru termeni ce se referă la ţesutul conjunctiv în general şi la ligamente, în special.

SINDESMOFIT, formaţiune cu structură osoasă formată prin osificarea unui ligamnet articular. Se deosebeşte de osteofit, care se dezvoltă din epifiza osoasă şi este unit cu ea, de la început. S. ajunge uneori şi el în contact cu epifiza sau epifizele osoase.

SINDESMOLOGIE, ramură a anatomiei descriptive, care se ocupă cu studiul ligamentelor şi articulaţiilor. Sin. *artrologie*.

SINDESMOPEXIE (ligamentopexie), intervenţie chirurgicală, care constă în fixarea sau reinserţia unui ligament rupt la epifiza osoasă corespunzătoare. **Sindesmopexie Delbet** (sindesmopexie acromioclaviculară), intervenţie chirurgicală practicată în luxaţia acromioclaviculară.

SINDESMOTOMIE, secţiunea chirurgicală a unui ligament.

SINDROM, asociere de semne şi simptome alcătuind împreună un tablou patologic caracteristic, dar care apare în mai multe boli. În timp, noţiunea de S. a suferit modificări încît numeroşi autori denumesc anumite boli S.

SINDROMUL ALBRIGHT, formă particulară a displaziei fibroase, caracterizată prin triada: leziuni osoase, pete pigmentare şi pubertate precoce. Leziunile osoase sînt constante şi determină fracturi şi deformaţii osoase. Se produc tulburări de creştere în lungime a oaselor, sudării precoce ale cartilajului de creştere. Petele pigmentare au culoarea cafelei cu lapte şi sînt distribuite pe întreaga suprafaţă a corpului. Pubertatea precoce se manifestă la fete, ciclul menstrual declanşîndu-se uneori la 3—4 ani.

SINDROMUL BLOOM, malformaţie caracterizată prin: nanism, sindactilii, polidactilii, absenţa congenitală a unui deget; clinodactilii, brahidactilii, luxaţii congenitale de şold, picior strîmb var echin, eritem teleangectazic al feţei, antebraţelor şi mîinilor; leziuni micotice ale pielii; sensibilitatea deosebită faţă de razele solare cu producerea de bule cutanate; criptorhidie; hipospadias. Se datoreşte unor tulburări de diviziune celulară datorită unor aberaţii cromozomiale, transmiţîndu-se recesiv autosomal. Se constată tendinţă spre neoplazii sanguine.

SINDROMUL CANALULUI CARPIAN, asociere de cauze ce produc leziuni ale nervului median la trecerea prin canalul carpian (format anterior de ligamentul inelar sau retinaculum flexorum ce se continuă distal cu aponevroza palmară superficială și posterior de primul șir al oaselor carpiene). Fenomenele de compresiune nervoasă apar prin reducerea capacității canalului (îngroșare ligamentară în poliartrita cronică evolutivă, calus hipertrofic, fracturi — luxații carpiene etc.) sau prin creșterea de volum a conținutului canalului carpian (lipom, nevrom, afecțiuni inflamatorii reumatismale ce interesează tendoanele și tecile lor). Se caracterizează prin dureri, parastezii și senzație de greutate a mîinii (excluzînd degetul V); parasteziile iradiază spre vîrful degetelor sau către cot și umăr. Simptomele se pot exagera premenstrual sau în timpul sarcinii. Ulterior, apare hipoestezia și tulburări de motilitate interesînd mai ales mușchii scurt abductor al policelui, opozant al policelui, scurt flexor și primii doi lombricali (atrofie secundară — șanț în eminența tenară), cu greutate în efectuarea mișcării de abducție a policelui dacă se opune o rezistență și nici opoziția (bolnavul nu poate apropia vîrful policelului de cel al degetului mic). Tratamentul, în primele faze, este fizioterapic. În caz de eșec se face neuroliză nervului median și a ramurilor sale după secțiunea retinaculului flexorilor, care nu va mai fi restructurat (operația Codega).

SINDROMUL CERVICO-OCULO-ACUSTIC, asociație a sindromului Klippel — Feil cu leziuni oculare (retracția și paralizia globului ocular) și leziuni auditive (surditate).

SINDROMUL COCKAYNE, malformație caracterizată prin leziuni osoase (osteoporoză generalizată, hipotrofie a epifizelor oaselor lungi, diafize subțiri, osificarea timpurie a unor cartilaje de creștere, hipertrofia oaselor carpului și tarsului), tulburări de creștere (nanism), dismorfism facial (aspect senil și prognatism), leziuni cutanate (hiperlaxitate cutanată), leziuni oculare, leziuni auditive, cașexie.

SINDROMUL COFFIN, malformație (descrisă în 1966) caracterizată prin: tulburări de creștere (nanism ușor, dismorfism cranio-facial), leziuni osoase (laxitate capsulo-ligamentară a degetelor, degete hipocratice, picior plat-valg, limitarea mișcărilor articulare, cubitus valgus, genu valgum, cifoscolioză, hernii intraspongioase vertebrale multiple) și înapoiere mintală. Radiografic, se constată hiperostoza compactei interne a frontalului, pneumatizarea sinusurilor, hipoplazia maxilarelor superioare. Se transmite autosomal dominant.

SINDROMUL COMPARTIMENTAL AL LOJILOR GAMBEI (sindrom ischemic posttraumatic al lojilor gambei), echivalentul sindromului Volkmann de la membrul superior (1%). Fenomenele ischemice interesează mușchii și nervii lojei antero-externe sau posterioară, cu păstrarea permeabilității trunchiurilor arteriale (pulsul la artera pedioasă și artera posterioară, prezent). Se produce după fracturi, hematoame posttraumatice, edeme de cauze multiple tulburări ale întoarcerii venoase, pansamente compresive, supurații, aplicare de garou etc. și se datorește opririi circulației capilare musculare prin creșterea presiunii într-o lojă aponevrotică inextensibilă; hipoxia locală rezultată determină un edem regional și oprirea conductibilității neuromusculare. Bolnavul acuză dureri vii la nivelul moletului și senzația de constricție locală; prezintă un edem mare al gambei și piciorului, cu pareze sau paralizii senzitiv-motorii, cu topografie diferită, după compartimentul interesant al celor două loji. Prin mobilizarea pasivă a degetelor se pun în tensiune mușchii ischemiați ceea ce determină durere. La aceste semne se mai adaugă febra, flictenele și temperatura scăzută a tegumentelor piciorului (uneori). Durerea și edemul, frecvent sînt neglijate după un traumatism, după o fractură sau după o inter-

venție chirurgicală. De aceea, asocierea și cu discrete tulburări neurologice în teritoriul nervului sciatic trebuie să atragă atenția către un sindron de compresiune; scoaterea gipsului este indispensabil pentru examenul local. Certitudinea este dată de măsurarea tensiunii tisulare (tehnica Withesides); electromiografia evidențiază topografia leziunilor. Diagnosticul diferențial se face cu un traumatism al unui trunchi arterial (arteriografie). Evoluția duce spre producerea retracțiilor musculare cu deformare în echin, varus-echin al piciorului sau în grifă a degetelor; uneori, se produc tulburări trofice plantare (ischemia nervului tibial posterior). Tratamentul preventiv al sindromului constă în: supravegherea atentă a bolnavilor cu operații și traumatisme ale membrelor inferioare, suprimarea imediată a aparetelor gipsate și pansamentelor compresive, contabilizarea garoului pneumatic (sub 1 oră și jumătate), efectuarea de suturi lejere sau evitarea producerii de hematoame compresive (drenaj aspirativ). Tratamentul curativ de urgență necesită aponevrectomie (efectuată în primele 12 ore pentru a evita apariția leziunilor anatomice ireversibile). Incizia se execută diferențiat: postero-internă pentru sindromul lojei posterioare și preperonieră pentru sindromul lojei antero-externe. După 12 ore, se indică aponevrotomia și excizia țesuturilor musculare necrozate. Sechelele necesită tenotomii, alungiri tendinoase, artrodeza tibio-tarsiană și medio-tarsiană, rezecții osoase și kinetoterapie.

SINDROMUL DE ARTROOFTALMOPATE (sindromul Stickler), sindrom genetic cu transmitere dominant — autozomală cu expresivitate variabilă, caracterizat prin anomalii epifizare sugestive, miopie congenitală mare (8—18 dioptrii), uneori subluxație coxofemurală.

SINDROMUL DE COMPRESIE AL NERVULUI MEDIAN LA NIVELUL COTULUI, sindrom cauzat de fibroza canalului bicipital medial. Se însoțește de tulburări vasculare la nivelul mîinii și antebrațului. Tratamentul este chirurgical și constă în secționarea expansiunii aponevrotice mediale a mușchiului biceps și a țesuturilor fibroase care comprimă canalul.

SINDROMUL DE COMPRESIE AL NERVULUI CUBITAL LA NIVELUL COTULUI, sindrom ce apare în cadrul strîmtorării fibroase sau osificării canalului epitrohleo-olecranian, cu semne de iritație sau compresiune ale nervului. Dacă nu cedează la fizioterapie este indicată operația de decomprimare (neuroliză) și translocare anterioară a nervului.

SINDROMUL DE DISPLAZIE OSTEOARTICULARĂ, sindrom genetic cu transmitere dominant-autosomală cu expresivitate variabilă, caracterizat prin nanism, urechi anormale, numeroase anomalii scheletice, luxație de cot, luxație de șold.

SINDROMUL DE HIPERPRESIUNE A PRIMULUI METATARSIAN, metatarsalgie apărută prin modificarea raportului dintre capetele metatarsiene, primul metatarsian fiind mai lung și suportînd toată greutatea corpului în mers. Poate apare și după o rezecție a capetelor metatarsiene mijlocii (tratamentul piciorului rotund). Tratamentul este ortopedic (pantofi ortopedici cu susținător plantar) sau chirurgical (rezecție de scurtare).

SINDROMUL DE INSUFICIENȚĂ A PRIMULUI METATARSIAN, metatarsalgie apărută printr-o modificare a raportului dintre capetele metatarsiene (normal capul metatarsianului II se găsește la nivelul sau sub capul metatarsianului I, în timp ce nivelul celorlalte capete metatarsiene descrește progresiv spre metatarsianul V; cînd metatarsianul I este mai scurt, apare insuficiența primei raze a piciorului — metatarsiene și haluce — și sprijinul nu se mai face pe capul metatarsianului I ci pe metatarsienele II-III). Se întîlnește în piciorul ancestral, după rezecție excesivă a primei falange pentru hallux

Scanned with OKEN Scanner

valgus, în metatarsus adductus sau în piciorul plat. Bolnavul acuză dureri la nivelul antepiciorului datorită greutăţii suportate de metatarsienele II şi III la sfîrşitul pasului; apare hiperkeratoza plantară foarte dureroasă. Tratamentul este ortopedic (susţinător plantar cu pelotă anterioară) sau chirurgicală (metatarsectomie segmentară II şi III).

SINDROMUL DE LANGE (CORNELIA), malformaţie (descrisă în 1933) caracterizată prin dismorfism cranio-facial, palato-schizis, tulburări de creştere, înapoiere mintală, modificări ale fanerelor. Dismorfismul facial constă în: orificii nazale orientate anterior, îndepărtarea globilor oculari, gură cu comisuri lăsate în jos, palat despicat sau ogival, microcefalie cu brahicefalie. Humerusul este scurtat, capul radial este subluxat, metacarpienele şi metatarsienele sînt mai scurte şi mai groase. Păr abundent, clinodactilie, sindactilie, focomelie. Laboratorul evidenţiază hipoaminoacidurie, hipogamaglobulinemie, hipoactivitate a enzimelor lizozomale din cartilajul de creştere.

SINDROMUL DE LIPODISTROFIE BERARDINELLI, malformaţie (descrisă în 1954) cu o etiologie endocrino-metabolică şi care se manifestă prin: hipertrofia musculaturii, aspect masiv al mîinilor şi picioarelor, lipodistrofie, hiperlipemie sau diabet; se constată osificare precoce şi îngroşare a corticalelor oaselor lungi.

SINDROMUL DE SCALENI (Naffziger) sau sindromul defileului costoclavicular, maladie caracterizată prin crize nevralgice sau vasomotorii în membrele superioare (însoţite de parestezii) în urma compresiunii vaselor subclaviculare şi a unor elemente ale plexului brahial între muşchiul scalen anterior şi prima coastă (sau coasta cervicală). Tratamentul chirurgical constă în secţiunea inserţiei muşchiului scalen interior şi, eventual, a coastei cervicale.

SINDROMUL DE STRIVIRE (sindromul Bywaters), asociere de fenomene generale grave provocate prin comprimarea ischemică prelungită a maselor musculare ale membrelor (anoxie prelungită). A fost descris prima dată în 1901 (cutremurul din Messina—Italia); în 1941, Bywaters şi Beal l-au descris ca o entitate anatomo-clinică. Evoluează în două etape: de compresiune (ischemie datorită apăsării; durata ischemei cca 8—10 ore; interesarea unei mase musculare importante) şi de decompresiune (după degajarea victimei; evoluţie în trei faze: de edem, de şoc, anurică). Edemul din **S. DE S.** apare ca urmare a eliberării unor substanţe din metabolismul celular în anaerobioză cu efect hiperpermeabilizant; durata extravazării este de cca 4 ore pînă la 4 zile. Faza de şoc se produce prin sechestrarea progresivă a unei mari cantităţi de plasmă în ţesuturile decomprimate, precum şi printr-o vasoconstricţie periferică; bolnavul este palid, cu transpiraţii reci şi prezintă o urină roşie datorită mioglobinei. Debitul urinar se reduce progresiv şi se instalează faza anurică datorită insuficienţei renale acute (creşterea ureei şi potasiului în sînge). Insuficienţa renală acută se produce prin blocajul tubular produs de mioglobina precipitată, cît şi prin vasoconstricţia renală cu anoxia tubulară secundară şi evoluează cca 3—7 zile. Hiperpotasemia produsă prin eliberare masivă musculară şi prin insuficienţă de excreţie renală poate determina în final stop cardiac. Tratamentul este complex: combaterea producerii edemelor se realizează prin bandaj compresiv elastic al membrelor zdrobite şi prin menţinerea bolnavului în plan decliv; hipovolemina se compensează prin perfuzie i. v. cu soluţie de dextran, glucoză 5% sau soluţie cloro-sodică izotonică; infecţia ce se poate dezvolta în masa de necroză musculară se previne prin debridare largă, excizia şi drenarea focarelor de strivire musculară şi prin administrarea de antibiotice contraanaerobilor; prevenirea şi tratarea insuficienţei renale acute se realizează prin admi-

nistrarea de bicarbonat de sodiu, perfuzia membrului zdrobit pentru spălare de substanţe toxice sub garou aplicat la baza sa, administrare de dextran, manitol, ser glucozat asociat cu insulină şi în final se recurge la epurare extrarenală cu ajutorul rinichiului artificial, cînd ureea atinge 3,5‰, iar potasiul 5 mEq‰.

SINDROMUL DONCHUE (lepresonismul), malformaţie (descrisă în 1954), caracterizată prin: nanism sever, dismorfism facial, accentuată stare de denutriţie, înapoiere mintală, hipertrofia organelor genitale, hipertrofia glandelor mamare, hirsutism, osteoporoză generalizată, întîrziere în apariţia nucleilor de osificare, deformare a metafizelor şi apofizelor. Se transmite autosomal recesiv.

SINDROMUL GORHAM, formă particulară a hemagiomului osos, caracterizată prin asocierea lui cu hemangioame ale părţilor moi; uneori, se produce o osteoliză importantă a scheletului membrului respectiv; procesul osteolitic (centură scapulară) trece la oasele vecine. Vindecarea se produce prin fibrozarea leziunilor. Necesită röntgenterapie sau tratament chirurgical.

SINDROMUL GRISEL, inflamaţie limfogenă (propagată pe cale limfatică de la infecţiile faringiene) purulentă a articulaţiei atlanto-axoidiene, însoţită de torticolis dureros.

SINDROMUL KLIPPEL-FEIL, malformaţie cervicală inferioară (descrisă în 1912) şi caracterizată prin bloc osos cervical inferior sau cervico-dorsal sau o despicătură a arcurilor posterioare şi o ascensiune importantă a cutiei toracice („oameni fără gît"). Se asociază cu alte malformaţii, cu fenomene vasomotorii ale membrele superioare.

SINDROMUL KLIPPEL-TRENAUNAY, malformaţie congenitală caracterizată prin apariţia de nevi (topografie metamerică şi se opresc la linia mediană a corpului), varice (unilaterale: explorarea sistemului vascular evidenţiază bride cicatriciale pe venele profunde, angioame musculare, fistule arterio-venoase) şi hipertrofie osoasă (în grosime şi lungime a membrului cu varicozităţi). Tratamentul urmăreşte îndepărtarea bridelor cicatriciale, angiomului muscular sau fistulelor arterio-venoase; corectarea inegalităţii membrelor prin încălţăminte ortopedică sau chirurgicală (osteodeză sau ostetomie).

SINDROMUL KÜMMEL-VERNEUIL, suferinţă posttraumatică rahidiană, contestată de unii autori, cu o evoluţie tipică, traumatismul fiind despărţit de perioada de stare propriu-zisă printr-un interval liber de sănătate aparentă. Perioada de stare constă în deformarea progresivă şi simptomatologică zgomotoasă, uneori cu tulburări neurologice. Survine de obicei la adulţii tineri (25—45 ani), localizîndu-se frecvent la coloana vertebrală dorso-lombară (T_{11}—T_{12}). Traumatismul iniţial nu este puternic, iar radiografia în stadiul acesta (stadiul I) nu evidenţiază leziuni osoase. Intervalul liber (stadiul II) durează luni sau ani de zile şi nu prezintă semne subiective sau obiective. În faza de stare (stadiul III) apar dureri, semne neurologice şi deformaţie rahidiană (cifoscolioze) progresivă. Examenul radiografic evidenţiază tasări vertebrale anterioare, tasări circumferenţiale, decalcifieri, cifoze, scolioze. Diagnosticul diferenţial trebuie făcut cu morbul Pott (instalarea gibozităţii este lentă şi progresivă, antecedente bacilare), spondilita reumatică cronică, platispondilia congenitală (aspect radiografic aparte, semne clinice sărace, alte malformaţii), tumoare vertebrală în stadiu iniţial, hernie de disc. Bolnavul văzut în

perioada de stare beneficiază de repaus pe pat tare, gimnastică medicală pentru tonificarea mușchilor șanțurilor vertebrale; se administrează tonice generale și se indică tratament balnear sau heliomarin. Cazurile infirmizante necesită rahisinteza cu grefon osos și uneori cura herniei de disc subjacentă tasării vertebrale.

SINDROMUL LARSEN, malformație (descrisă în 1950) caracterizată prin: poziție recurbată a genunchilor; laxitate articulară; picior strîmb varus-echin; luxație congenitală coxo-femurală; dismorfism facial (frunte îngustă, înfundarea rădăcinii nasului; hipoplazia maxilarului superior), luxație anterioară femuro-tibială. Radiologic, se constată și aplatizarea epifizelor și metafizelor oaselor lungi, îngustarea cartilajului de conjugare, osteoporoză generalizată, tasări vertebrale, cifoscolioze, osificarea precoce a unora din oasele tarsului, apariția de nuclei și oase supranumerare. Se transmite recesiv, autosomal. Luxațiile genunchilor și șoldului trebuie reduse imediat după naștere (chirurgical). Deviațiile tardive ale genunchilor impun osteotomii de corecție. Scoliozele beneficiază de operația Harrington.

SINDROMUL LIGAMENTULUI STRUTHER, sindrom de compresiune cu simptome neurologice senzitive (parestezii) produse de mișcările de flexie și pronație ale antebrațului, prin iritarea nervului median de ligamentul Struther prezent în 1% din cazuri și întins între un tubercul osos situat la 5—6 cm deasupra epitrohleei și epitrohlee; prin acest inel trece nervul median și artera numerală și dă inserție capătului epitrohean al mușchiului rotund pronator.

SINDROMUL MAFFUCCI (sindrom Maffucci-Kast), boală descrisă de Maffucci (1881) și caracterizată prin asocierea condromatozei scheletice (mase cartilaginoase dezvoltate în interiorul oaselor tubulare ale mîinilor și picioarelor — encondroame) cu angiomatoza cutanată (hemangioame cavernoase multiple, varice subcutanate) uneori hemangioame osoase și viscerale. Pe radiografie, în vecinătatea condroamelor, se remarcă deseori calcificări periarticulare, iar în hemangioame se pun în evidență fleboliți. Condroamele cresc lent dar progresiv și produc deformări osoase, între care hipertrofia unilaterală a membrelor inferioare este frecventă. Se poate asocia cu o serie de tumori (tumori ovariene, limfangioame, teratoame etc.). Condroamele pot suferi o degenerescență malignă. Deși nu este nici ereditară și nici familiară, în determinismul acestei boli a fost implicată, în ultima vreme, o alterare genetică. Poate beneficia de tratament chirurgical (osteotomii sau rezecții osoase de corecție).

SINDROMUL MAXIMILIAN, descris la o mamă și cele trei fiice ale sale, caracterizat prin: nanism, mici anomalii scheletice, luxație congenitală de old.

SINDROMUL MOEBIUS, malformație congenitală cu brahifalangie, aplazia marelui pectoral de aceeași parte și leziuni ale nervilor cranieni (paralizie linguală, paralizia mușchilor masticatori și oculomotori). Se poate asocia și: piciorul strîmb congenital, stenoza arterelor pulmonare, surditate, calcifieri ale cartilajelor articulare.

SINDROMUL MOHR, malformație congenitală cu hipoplazii ale oaselor piciorului asociate cu anomalii bucale, dismorfism facial, îngroșarea și scurtarea metatarsianului II și a falangelor halucelui.

SINDROMUL NIEVERGELT, malformație congenitală caracterizată prin nanism, reducerea lungimii tibiei și peroneului sub 1/3 din lungimea lor normală și îngroșarea lor; osificări periostale; cartilaje de creștere oblice; luxații sau subluxații ale capului radial; sinostoză radio-cubitală; sinostoză congenitală a oaselor carpului; brahidactilie și clinodactilie.

SINDROMUL NILSON, maladie constînd în asocierea sindromului Klippel-Feil cu diviziune palatină sau palat ogival, pterigium colli și camptodactilie.

SINDROMUL OCULO-AURICULO-VERTEBRAL, maladie descrisă de Goldenhar și caracterizată prin prezența de anomalii oculare (tumori lipodermoide subconjunctivale, tumori dermoide subconjunctivale, tumori dermoide epibulbare), leziuni auditive (apendici preauriculari, fistule preauriculare, hipoacuzie, atrezia conductului extern sau intern), leziuni vertebrale (occipitalizarea atlasului, sinostoze vertebrale cervicale, spina bifida, hemivertebre) și leziuni faciale (micrognatism, macrostomie, limbă bifidă, hipoplazia aripii nasului, leziuni dentare). Se datorește unui defect de evoluție a primelor două arcuri branhiale.

SINDROMUL OCULO-VERTEBRAL WEYERS—THIER, malformație constînd în asocierea unei microoftalmii sau anoftalmii cu malformații vertebrale sau costale și cu o disostoză mandibulo-facială unilaterală. Se constată și blocuri vertebrale, vertebre cuneiforme.

SINDROMUL OSTEO-ONICO-DISPLAZIC (sindrom Turner-Kieres), malformație caracterizată printr-o tetradă simptomatică: leziuni osoase care interesează rotula și oasele iliace; leziuni articulare ale cotului și genunchiului; leziuni ale unghiilor. Rotula poate lipsi, poate fi bipartită sau este luxată lateral. Pe aripile iliace pot exista coarne de formă triunghiulară, cu baza spre sacrum și cu vîrful orientat lateral. Capul radial poate fi hipoplazic și luxat. Unghiile pot fi mici, striate, rugoase, de culoare gri, fragile. Se constată, de asemenea, o subțiere a membranei bazale a glomerulilor renali, precum și alte malformații. Este ereditar autosomal dominant și legat de gena grupelor sanguine. Necesită tratament chirurgical de corecție a deformațiilor membreloi.

SINDROMUL POLAND, malformație congenitală cu brahimezofalangie și îndepărtarea degetelor II și III asociată cu aplazia marelui pectoral de aceeași parte. Se mai poate întîlni: scurtarea umărului de partea leziunii, deformația cartilajului nazal, aplazia mamară de aceeași parte, scolioză, leziuni ale fanerelor, diferite anomalii ale mîinilor, sternului, omoplatului, viscerelor sau coloanei vertebrale și uneori leucoză acută.

SINDROMUL REINHARDT-PFEIFFER, malformație caracterizată prin hipoplazia peroneului, scurtarea cubitusului, subluxație a capului radial, talie mică. Este genetic dominant.

SINDROMUL ROBINOV, malformație caracterizată prin scurtarea oaselor gambei și antebrațului; îngroșarea metafizelor; hemivertebre; hipertelorism; față aplatizată; hipoplazie genitală.

SINDROMUL ROTHMUND, malformație caracterizată prin ectromicromelie; eritem reticulat al feței ce se transformă într-o atrofie a pielii cu poikilodermie și angiectazii; anomali ale părului și unghiilor, anomalii dentare, sindactilii, brahidactilii. Radiologic, se constată și imagini osteolitice la ultimele falange, rotulă bipartită, imagini de displazie fibroasă. Este autosomal recesiv.

SINDROMUL RUBINSTEIN-TAYBI, malformație (descrisă în 1963) caracterizată prin tulburări de creștere (mîini mici, cu metacarpiene și falange scurte și groase; îngustare a gîtului femural care este deviat în valg; întîrziere în maturația scheletului), dismorfism facial (frunte îngustă, ochi apropiați; sprîncene unite median, fante palpebrale orientate în jos și în afară; nas subțire și ascuțit; menton hipoplazic; comisuri bucale căzute și buze subțiri; dinți vicios implantați și orientați) și înapoiere mintală. Radiografic, se mai constată: deformații ale ultimei falange a policelui și halucelui, care este scurtă,

pătrată și chiar subluxată; camptodactilia auricularului, microcefalie și aplatizarea regiunii occipitale; blocuri vertebrale.

SINDROMUL RUVALCABA, malformație congenitală cu brahimetatarsie și brahifalangie distală asociată cu o întîrziere mintală.

SINDROMUL SCHWARTZ-LELEK, malformație cu defect de modelaj metafizar, leziuni craniene (frunte olimpiană) și deformații ale membrelor (genu valgum). Examenul de laborator evidențiază o hiperfosfatazemie alcalină.

SINDROMUL SMITH-LEMLI-OPITZ, malformație (descrisă în 1940), caracterizată prin: nanism acromelic, dismorfism cranio-facial, deficit mintal, malformații genitale, strabism, epicantus. La nivelul scheletului, se constată hipoplazii ale degetelor (index, medius), sindactilii, polidactilii, clinodactilii, oase lungi subțiri, coxa — valga, genu — valgum, picior strîmb varus — echin sau adductus, microcefalie. Genital, se constată: hipoplazie, hipospadias, criptorhidie. Se transmite autosomal recesiv.

SINDROMUL SPRANGER (disosteoscleroza), malformație cu defect de modelaj metafizar, condensarea oaselor carpului, metacarpului, tarsului și bazei craniului. La nivelul coloanei vertebrale, se constată platispondilie cu condensare anterioară și mediană a corpilor vertebrali. Se asociază, uneorii cu fenomene neuropsihice și anomalii cutanate.

SINDROMUL TIBIAL ANTERIOR, degenerescență ischemică a mușchilor lojei antero-externe a gambei, apărut la tineri, după eforturi fizice mari, sau după traumatisme locale ce duc la spasm reflex al arterei tibiale anterioare, hematom compresiv sau ruptură musculară. Bolnavul acuză dureri vii și prezintă parestezii pe fața antero-externă a gambei, împăstare și tumefacție difuză locală; apare o reducere a flexiei dorsale cu picior varus-echinus antalgic, iar pulsul la artera pedioasă este filiform. Se va diferenția de tromboflebită, endarterită, tenosinovită, osteomielită. Tratamentul este medical (antispastice, anticoagulante, antiinflamatorii), ortopedic (imobilizare pe atelă a gambei și piciorului în poziție normală; ghete ortopedice) și chirurgical (aponevrotomia decompresivă; artrodeza piciorului).

SINDROMUL TIBIAL POSTERIOR, caracterizat prin dureri sub- și retromaleolare interne, cu tumefacție locală, produs de o tensinovită cronică nespecifică a tendoanelor dinapoia maleolei interne (tibial posterior), cu instalarea unei sinovite vilonodulare. Necesită: imobilizare în aparat gipsat, infiltrații locale cu xilină și hidrocortizon, antiinflamatoare, fizioterapie, excizia tecii tendinoase.

SINDROMUL TRICO-RINO-FALANGIAN, malformație descrisă de Giedion (1966) și caracterizată prin anomalii ale fanerelor, dismorfie facială și anomalii falangiene. La nivelul fanerelor se pot întîlni modificări de tip atrofic: păr scurt, răsfirat și subțire, cu creștere lentă, chelire precoce, sprîncene goale la partea lor externă, părul axilar și pubian rar, unghii fine. Dismorfismul facial se traduce prin: facies alungit, cu frunte înaltă și prognatism, nas lung și larg la vîrful său (aspect „de pară" sau nas în „cartof" — element caracteristic), filtrum înalt și convex înainte, buze subțiri, frecvente anomalii dentare (dinți supranumerari sau absenți, malpoziții dentare). Anomalii falangiene întîlnite la mînă: tumefacția fuziformă fără fenomene inflamatoare și fără dureri la nivelul articulațiilor interfalangiene proximale ale ultimelor patru degete, care apare la vîrsta de 3—6 ani, clinodactilia articulațiilor afectate care apare însă mai tîrziu, în timpul creșterii, uneori brahimetacarpie cu sediu variabil și (sau) brahifalangie distală a policelui. La nivelul picioarelor, se întîlnesc destul de frecvent: brahimetatarsie I cu scurtarea consecutivă a halucelui și tumefacția articulațiilor metatarsofalangiene cu clinodactilie. În unele cazuri se întîlnesc

și alte anomalii, cu caracter inconstant: pavilionul urechii decoltat, microcefalie, întîrziere mintală, exostoze multiple.

SINDROMUL TUNELULUI TARSIAN, ischemie a nervului tibial posterior comprimat în șanțul fibroosos retromalleolar intern de un ligament inelar intern îngroșat. Bolnavul acuză parestezii dureroase plantare exacerbate de ortostatism prelungit sau de mișcare de flexie — pronație a piciorului și prezintă tumefacție a regiunii retro- și submalleolare interne. Radiografic, se constată osteoporoză sau anomalii osoase. Tratamentul este medicamentos (antiinflamatorii, infiltrații cu xilină și hidrocortizon) și chirurgical (neuroliză, rezecție de ligament inelar intern).

SINDROMUL „UMĂR-MÎNĂ" STEINBROCKER, algoneurodistrofie reflexă simpatică caracterizată prin edem, tulburări vaso-motorii și redori articulare mai accentuate la nivelul mîinii, în unele afecțiuni ale umărului.

SINDROMUL VOLKMANN, retracție ischemică a mușchilor flexori ai degetelor și ai pumnului ce se asociază cu paralizia mușchilor mîinii, interosoșilor și ai eminenței tenare. Se întîlnește după fracturi supracondiliene de humerus, fracturi de antebraț sau după un aparat gipsat compresiv sau reduceri brutale. Mecanismul de producere este complex: vascular (leziuni arterio-venoase cu stază și ischemie), nervos (secundar ischemiei; modificări de tip simpatic) sau vasomotor (dereglare neurosimpatică a vasomotricității prin leziunile arteriale). Se produc infiltrații serohematice și infarcte musculare cu scleroză musculară și perimusculară ce înglobează filetele nervoase degenerate; vasele sanguine pot fi rupte, comprimate, contuzionate sau prezintă numai leziuni spastice. Boala evoluează clinic în trei faze: a) de alarmă (dureri violente, cu senzații de arsură și constricție, ce se exacerbează odată cu mișcările de extensie ale degetelor; bolnavul acuză parestezii ale degetelor; mîna și degetele sînt edemațiate, cianotice, reci, iar pulsul la artera radială este uneori absent; degetele sînt flectate și greu reductibile în extensie; b) faza de atitudine vicioasă (consecința retracției musculare antebrahiale; se produce: hiperextensia articulațiilor metacarpo-falangiene, flexia articulațiilor interfalangiene, paralizia interosoșilor cu imposibilitatea de extensie activă a ultimelor două falange, flexia ireductibilă a pumnului prin retracția flexorilor, fixarea antebrațului și pronație prin contractura mușchilor rotund și pătrat pronator; apar tulburări trofice: musculare, cutanate, ale fanerelor; indice oscilometric scăzut); c) faza sechelelor (fixarea deformațiilor anterioare prin retracție capsuloligamento-musculară; tulburări de creștere osoasă la copil). Se va diferența de: paralizia nervilor median, radial sau cubital; tenosinovite; osteite, boală Dupuytren. Tratamentul este de urgență (aponevrotomie; antispastice; simpatectomia periarterială humerală) sau a sechelelor (alungire progresivă a tendoanelor flexorilor prin aparate ortopedice; alungirea chirurgicală a tendoanelor retractate; dezinserția flexorilor; scurtarea celor două oase ale antebrațului; rezecția primului rînd al oaselor carpului; transplantarea flexorilor pe extensori; neuroliză; grefe nervoase; artrodeză radio-carpiană; artrodeze interfalangiene).

SINDROMUL VOLKMANN AL PICIORULUI, complicație a fracturilor gambei (treimea superioară) sau femurului (treimea inferioară), produsă în urma leziunilor vaselor tibiale sau femurale; poate apărea și după o hemostază prelungită cu garou sau după aparate gipsate constrictive. Ischemia duce la o miozită difuză cu necroză secundară și scleroză retractilă a mușchilor flexori ai degetelor și gambierului posterior, duce la leziuni nervoase cu paralizie a nervului tibial posterior. Bolnavul prezintă o deformare progresivă în varus-

equin-cavus a piciorului (retracția tricepsului sural și mușchilor posteriori ai gambei), cu degete în „gheară" (prima falangă în hiperflexie dorsală, prin dezechilibru muscular, cu paralizia mușchilor interosoși); se adaugă hipoestezia plantară, atrofia, hiperkeratoza, ulcerul trofic plantar, absența pulsului la artera tibială posterioară. Se va diferenția de piciorul strîmb paralitic. Tratamentul este profilactic (tratament corect și blînd al fracturilor, aparate gipsate necompresive, garou contabilizat) și curativ (contractura ischemică impune măsuri de urgență; reducerea fracturilor, îndepărtarea fragmentelor osoase ce comprimă vasele, îndepărtarea aparatelor gipsate compresive, aponevrotomie de evacuare a hematoamelor compresive, anticoagulante, antispastice, antiinflamatorii, hialuronidază, pungă cu gheață; retracția ischemică impune: neuroliza tibialului posterior, excizia zonelor de necroză musculară, alungirea tendonului achilian, dubla artrodeză, cura chirurgicală a degetelor în „gheară").

SINFALANGIE, malformație congenitală cu lipsă de dezvoltare a articulației interfalangiene. Clinic, se constată lipsa de mobilitate interfalangiană, prehensiunea realizîndu-se prin hiperflexie metacarpo-falangiană și interfalangiană vecină.

SINOSTOZĂ, fuziune (sudură) a două apofize, epifize sau segmente osoase, care nu sînt unite în mod normal. Se cunosc S. congenitale și S. dobîndite. În S. *congenitală*, două oase vecine, mai mult sau mai puțin malformate sînt sudate într-un bloc comun (blocul osos congenital). Cu alte cuvinte, prezența unei S. congenitale presupune agenezia (aplazia) articulației respective. Deseori, o S. congenitală se asociază cu diverse tipuri de anomalii și mult mai rar cu alte S. (S. congenitale multiple). Ca exemple de S. congenitale se citează blocul vertebral congenital, S. radiocubitală superioară, S. humerocubitală sau humeroradială, S. oaselor carpiene, S. metacarpienelor, S. tibioperonieră inferioară, S. oaselor tarsiene ș.a. Radiologic, se descriu punți osoase între cele două oase vecine (S. incompletă) sau cele două oase sînt înglobate într-un bloc osos comun, în care nu mai pot fi individualizate. Pe plan funcțional, S. congenitală se traduce prin absența oricărei mobilități, uneori prin dureri, mai ales în S. cu dezaxare. În general, tratamentul este conservator sau chirurgical (osteotomii, rezecții osoase, artrodeze). S. *dobîndită* poate fi rezultatul unui proces septic articular distructiv (osteoartrită tuberculoasă), al unei fracturi pe oase paralele (calus sinostozant sau S. posttraumatică la nivelul antebrațului) sau unei intervenții chirurgicale de stabilizare (artrodeză sau anchiloză chirurgicală). În toate aceste cazuri, S. este un stadiu evolutiv final și o altă intervenție chirurgicală nu este indicată decît în caz de S. în poziție nefuncțională.

Sinostoză congenitală a metacarpienelor, malformație rară cu forme parțiale sau complete și cuprinzînd două sau mai multe metacarpiene.

Sinostoză congenitală a oaselor carpului, malformație rară care se prezintă sub mai multe forme: coalescență (S. parțială a oaselor carpului cu păstrarea formei și a interliniei articulare), S. a majorității oaselor carpului cu păstrarea formei carpului, fuziuni cu formarea de blocuri osoase cu forme particulare, asimilări (S. parțiale asociate cu dezvoltarea atipică a altor oase). Se însoțesc de diferite disostoze ale antebrațului sau ale mîinii. Frecvent se întîlnește între semilunar și piramidal; este frecventă dar rar diagnosticată. S. parțială dintre osul mare și trapez sau trapezoid este mai frecventă. Se mai produc S. între: osul mare și scafoid, între osul mare și osul cu cîrlig, între oasele antebrațului și oasele carpului. S. este rezultatul unui proces de sinostozare filogenetică sau al persistenței unui stadiu embrionar precoce. Se întîlnesc în Africa.

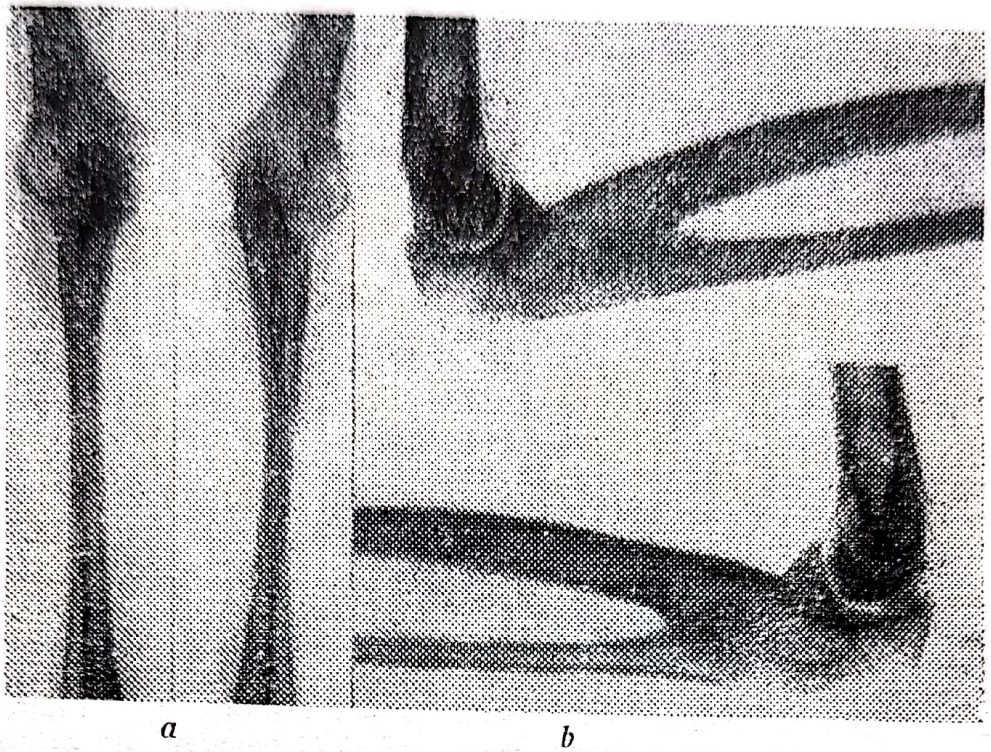

a b

Fig. 108. Sinostoză radiocubitală congenitală superioară bilaterală: *a* — aspect radiografic de față; *b* — aspect radiografic de profil.



a b

Fig. 109. Sinostoză radiocubitală congenitală superioară operată (osteotomie de derotare a radiusului sub blocul de sinostoză fixată cu broșă centromedulară): *a* — aspect radiografic de față; *b* — aspect radiografic de profil.

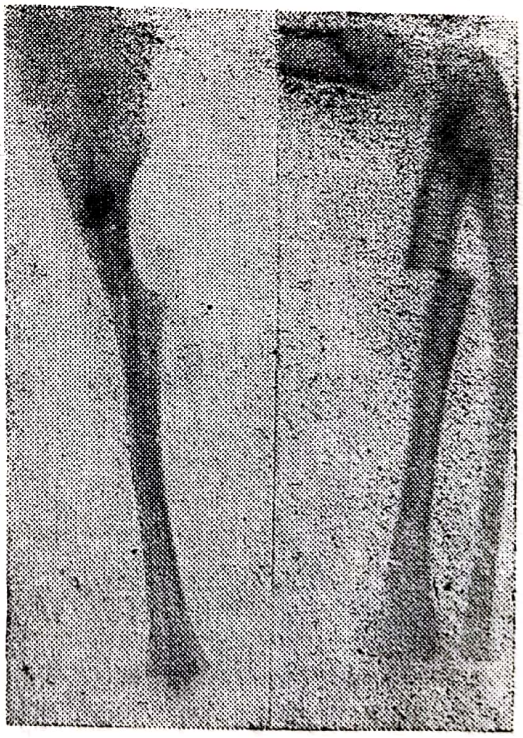

a b

Fig. 110. Sinostoză radiocubitală congenitală superioară operată (osteotomie de derotare a radiusului sub blocul de sinostoză nefixată cu broșă): *a* — aspect radiografic de față; *b* — aspect radiografic de profil.

Sinostoză congenitală a oaselor piciorului, malformație descrisă prima dată de Leboucq (1890). În 1948, Harris și Beth descriu sinostoza congenitală calcaneo-astragaliană. Uneori poate cuprinde una sau mai multe articulații ale piciorului, însă cel mai frecvent interesată este articulația astragalo-calcaneană, urmată de articulația calcaneo-scafoidiană. Malformația este completă sau incompletă, oasele fiind reunite printr-o punte osoasă. Se mai întîlnesc și S. ale articulațiilor: calcaneocuboidiene, Lisfranc. Are caracter familial și este deseori simetrică. Primele semne care apar sînt deviația în valg a piciorului asociată cu prăbușirea bolții plantare, precum și o instabilitate tibio-astragaliană. Tratamentul este chirurgical (realizarea unui bloc osos solid în poziție corectă: dublă artrodeză în S. calcaneo-astragaliene posterioare sau în cele interne; osteotomia de corecție a calcaneului pronat, urmată de artrodeză; artrodeză medio-tarsiană și subastragaliană în S. calcaneo-scafoidiană sau ortopedic (corectarea poziției de valg, urmată de imobilizare gipsată). **Sinostoza congenitală radio-cubitală** superioară, malformație rară, caracterizată prin sudura radiusului și cubitusului, avînd drept urmare o pronație ireductibilă a mîinii. Se produce la nivelul articulației radio-cubitale superioare sau dedesubtul ei și se asociază și cu alte malformații (aplazia scurtului supinator, fuziune biceps-brahial anterior, picior strîmb etc.). Bolnavul prezintă o pronație permanentă a antebrațului și mîinii, cu impotență funcțională accentuată; mișcarea de flexie-extensie la nivelul cotului este limitată dacă capul radial este luxat, iar mișcarea de supinație este imposibilă (compensată printr-o rotație a umărului). Radiografia evidențiază fuziunea capului radial sau o S. situată dedesubt. Tratamentul chirurgical este indicat în cazurile cu deformație mare și impotență funcțională accentuată (extirparea blocului dintre cele două oase, cu interpoziție de țesut muscular; rezecția completă a extremității superioare a radiusului cu blocul de S.; rezecția unui segment din radius, situat sub blocul de S. și deasupra inserției distale a rotundului pronator, pentru crearea unei neoartroze; osteotomia de supinație medie a radiusului sub blocul de S. este însă cea mai eficientă (fig. 108, 109, 110).

SINOVIALOM (artrom malign), tumoare malignă rară, sarcom cu punct de plecare în sinoviala articulară, bursa paraarticulară sau în tendoane. Din punct de vedere clinic, se caracterizează prin durere spontană și la presiune, formațiune tumorală relativ consistentă, cu evoluție lentă, pierdere progresivă în greutate, inapetență, anemie. Cea mai frecventă localizare este articulația genunchiului. Pe radiografie se observă o tumoare omogenă și net delimitată, în imediata vecinătate a unei articulații, în majoritatea cazurilor, fără interesarea scheletului. Prezența calcificărilor intratumorale are o valoare deosebită pentru diagnostic, ca și apariția eroziunilor osoase prin extinderea procesului tumoral, cu toate că în acest caz, diagnosticul diferențial cu osteoartritele (specifice și nespecifice) este destul de greu. Histologic, formațiunea fibrosarcomatoasă este asociată cu structuri sinoviale. Tratamentul este chirurgical și constă în excizia largă a formațiunii tumorale, cu rezultate bune în multe cazuri. Uneori, apar însă recidive locale sau metastaze în ganglionii regionali, plămîni sau organele abdominale.

SISTEM OSTEO-ARTICULAR, parte a corpului uman, formată din 206 oase de diferite mărimi și forme, legate prin articulații. Este format dintr-un schelet axial, format de coloana vertebrală; polul ei proximal suportă greutatea capului, iar pe laturile sale se articulează toracele prin cele 12 perechi de coaste ce se articulează anterior cu sternul. La torace sînt atașate membrele superioare (toracice) prin intermediul centurii scapulare, iar caudal coloana vertebrală se articulează cu centura pelviană ce face legătura cu membrele inferioare

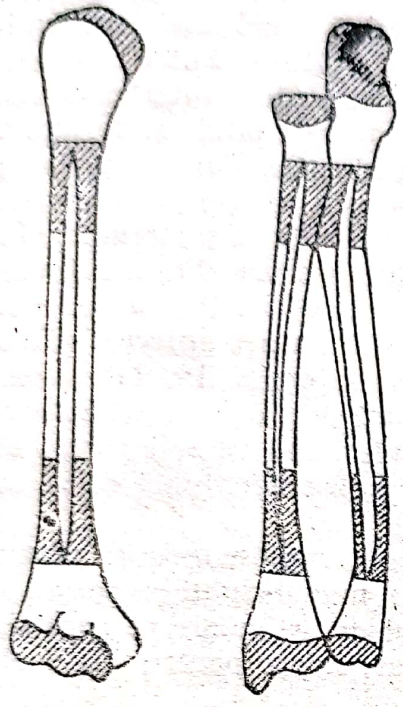

Fig. 111. Segmentele anatomice ale oaselor lungi (humerus, radius și cubitus): epifiză proximală, metafiză proximală, diafiză — proximală medie, distală —, metafiză distală, epifiză distală.

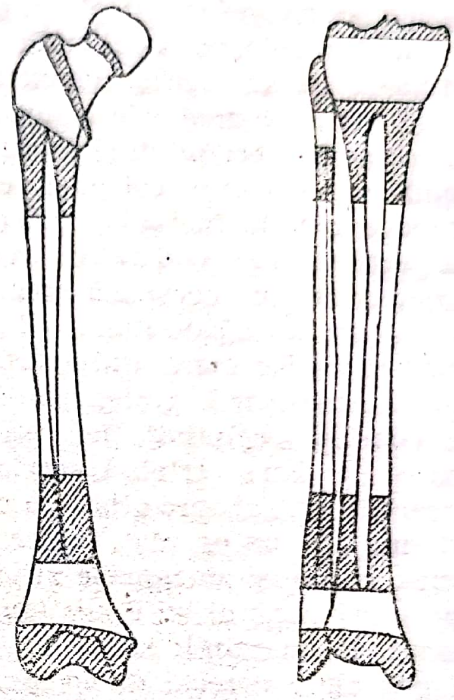

Fig. 112. Segmentele anatomice ale femurului, tibiei și peroneului

pelvine). Scheletul este acoperit de părțile moi (mușchi, tendoane, vase, nervi, tegument) care împreună dau forma corpului.

Coloana vertebrală (columna vertebralis) cu o lungime de 70—80 cm, cunoscută și sub numele de „șira spinării", este constituită din piese osoase articulate între ele. Elementele osoase, în număr de 33—34, se numesc vertebre: 7 cervicale, 12 toracale, 5 lombare, 5 sacrate și 4—5 coccigiene rudimentare. O vertebră este alcătuită dintr-o parte anterioară, cilindrică (corpul) și o parte posterioară (arcul vertebral). Corpul vertebral este un cilindru osos cu o față superioară și alta inferioară, prin care vertebrele vin în contact una cu alta prin intermediul unui disc intervertebral. Corpul vertebral este alcătuit din două lame vertebrale, unite între ele posterior. Arcul vertebral este legat de corp prin pediculii vertebrali care, prin suprapunerea vertebrelor, delimitează orificiile de conjugare prin care trec vasele și nervii spinali. Între corp, arcul vertebral și pediculii vertebrali se delimitează orificiul vertebral care, prin suprapunerea vertebrelor, delimitează canalul vertebral ce adăpostește măduva spinării (medula spinalis). La nivelul arcului vertebral, se găsesc apofize (procese) musculare (2 transverse și o apofiză spinoasă) și apofize (procese) articulare (4: două superioare și două inferioare) ce servesc la articularea vertebrelor între ele. Vertebrele se mai articulează între ele și prin corpii vertebrali, între care se interpune discul intervertebral (formațiune fibrocartilaginoasă). Articulațiile intervertebrale sînt diartroze planiforme interpuse între apofizele articulare a două vertebre vecine; capsula articulară devine din ce în ce mai groasă în sens cranio-caudal. Arcurile vertebrale se unesc între ele prin ligamentele galbene ce se întind de la apofizele articulare la

baza apofizei spinoase; ele împiedică flexiunea excesivă a coloanei vertebrale și mențin coloana vertebrală în poziție verticală. Legătura dintre apofizele spinoase se face prin ligamentele interspinoase. Ligamentele intertransverse leagă între ele apofizele transverse. Articulațiile atlanto-occipitale se formează între condilii occipitali și fețele articulare superioare ale atlasului și sînt de tip condilian. Mișcările coloanei vertebrale sînt: flexia — extensia (în jurul unui ax transversal), înclinația laterală (în jurul unui ax sagital), rotația și circumducția (în jurul unui ax vertical ce trece prin centrul discului intervertebral). Prima și a doua vertebră cervicală prezintă unele caractere particulare. Prima vertebră (atlas) are formă de inel (lipsește corpul) și prezintă un arc anterior mic și altul posterior mare, unite între ele prin două mase laterale. Pe fața superioară a maselor laterale, se află cîte o fațetă articulară prin care se articulează cu condilii occipitali, iar prin fațeta articulară inferioară se articulează cu axisul. A doua vertebră cervicală (axis) prezintă apofiza adontoidă ce se îndreaptă vertical spre atlas, cu care se articulează.

Sternul este un os plat, impar, rezultat din sudarea a trei piese osoase; manubriul, corpul și apendicele xifoid. La locul de unire a manubriului cu corpul se formează unghiul lui Louis (angulus Ludovici) (locul de articulare cu coasta a doua). Pe marginile sternului, se observă inciziuni articulare pentru claviculă și primele 7 perechi de coaste.

Scheletul membrului superior este alcătuit din centura scapulară și scheletul părții libere a membrului superior. Centura scapulară este alcătuită din omoplat (posterior) și claviculă (anterior). Omoplatul este un os pereche, lat, de formă triunghiulară, cu baza în sus și vîrful în jos, situat în părțile postero-laterale ale toracelui; prezintă două fețe, trei margini și trei unghiuri. Fața posterioară este împărțită de spina omoplatului în fosa supraspinoasă și fosa subspinoasă. Marginea superioară prezintă incizura scapulară mărginită lateral de apofiza coracoidă. Unghiul supero-extern prezintă cavitatea articulară cu capul humeral. Clavicula este un os lung, în formă de „S", situat transversal, de o parte și de alta a sternului; extremitatea medială se articulează cu sternul, iar cea laterală cu acromionul. Scheletul părții libere a membrului superior este alcătuit din: humerus (braț), radius și cubitus (antebraț), oasele pumnului și oasele mîinii. Humerusul prezintă o extremitate superioară (cap, gît, doi tuberculi), un corp și o extremitate inferioară (condil și paletă sau trohlee). Pe fața posterioară a extremității inferioare, se află foseta olecraniană în care pătrunde vîrful olecranului. Radiusul este situat lateral la nivelul antebrațului, prezentînd un corp și două extremități; extremitatea superioară se numește cap radial, iar extremitatea inferioară are formă de piramidă patrulateră ce se articulează cu corpul. Cubitusul este situat medial de radius, prezentînd un corp și două extremități; extremitatea superioară prezintă două apofize (una posterioară și verticală: olecranul și alta orizontală și anterioară: apofiza coronoidă) care împreună delimitează incizura sigmoidiană ce se articulează cu humerusul, iar extremitatea inferioară prezintă un cap rotunjit (capul cubital) ce prezintă apofiza stiloidă. Scheletul mîinii este alcătuit din trei segmente: carpul, metacarpul și falangele. Carpul este compus din opt oase mici dispuse pe un rînd proximal (scafoid, semilunar, piramidal, pisiform) și pe un rînd distal (trapez, trapezoid, osul mare, osul cu cîrlig). Metacarpul este alcătuit din cinci oase scurte, fiecare avînd un corp și două extremități (o bază și un cap). Falangele sînt oase scurte, în număr de trei pentru fiecare deget, cu excepția policelui, care are numai două falange. Articulațiile centurii scapulare sînt: acromio-claviculară (diartroză planiformă cu mișcări limitate), sterno-claviculară și scapulo-humerală (diartroză sferoidă cu mișcări ample, formată de capul humeral

și cavitatea glenoidă a omoplatului). Articulațiile membrului superior liber sînt: a cotului (humero-radială și humero-cubitală) și articulațiile mîinii (radio-carpiană, intercarpiană, metacarpio-falangiene și interfalangiene).

Scheletul membrului inferior este format din scheletul centurii pelviene și scheletul membrului inferior liber. Centura pelviană este alcătuită din două oase coxale unite anterior prin simfiza pubiană, iar posterior cu sacrumul. Oasele membrului inferior propriu-zis sînt: femurul (coapsă), rotula (genunchi), tibia și peroneul (gambă), oasele piciorului (tarsiene, metatarsiene, falange). Femurul se compune din corp și două extremități (una superioară: cap, gît) și două trohantere (marele trohanter sau trohanter și micul trohanter sau trohantin); una inferioară: doi condili care se articulează cu tibia și rotula). Rotula este un os turtit antero-posterior, de formă triunghiulară, cu baza în sus și vîrful în jos, așezat pe fața anterioară a genunchiului (os sesamoid în tendonul mușchiului qvadriceps, cel mai mare os sesamoid din corp. Tibia este un os lung prezentînd un corp și două extremități (superioară cu doi condili și inferioară cu maleola internă). Peroneul este un os lung și subțire situat lateral de tibie și format dintr-un corp și două extremități (superioară sau capul peroneului și inferioară sau maleola externă). Tarsul este format din: astragal (talus), calcaneu, scafoid, trei cuneiforme și cuboid. Metatarsul este format din cinci oase avînd fiecare un corp și două extremități (bază și cap). Falangele constituie scheletul degetelor; fiecare deget are trei falange cu excepția halucelui, care are două falange. Articulațiile centurii pelviene sînt: sacro-iliacă și simfiza pubiană. Articulațiile membrului inferior liber sînt: a. coxo-femurală, a. genunchiului (dintre condilii femurali și tibie, adaptarea suprafețelor articulare făcîndu-se prin meniscurile intraarticulare), a. gleznei, a. intertarsiene, a. tarsometatarsiene și a. interfalangiene. (fig. 111, 112).

SOLUȚIE DE CONTINUITATE A OSULUI, întreruperea continuității unui os printr-un agent traumatic mecanic. Această întrerupere a continuității osoase este denumită fractură. Fractura în „lemn verde'' produsă la copii și tasarea corpilor vertebrali la adulți sau alte tasări osoase, deși sînt fracturi, ele nu au ca substrat o soluție de continuitate osoasă, ci o întrepătrundere a țesutului osos subperiostal, cu păstrarea integrității periostului.

SPONDILITA ANCHILOPOIETICĂ (spondilartrita anchilozantă), formă a reumatismului inflamator, frecventă la bărbați, debutînd insidios cu rahialgii lombare, artralgii sacro-iliace, tendinite. Ulterior, durerile coloanei vertebrale se accentuează, coloana devine rigidă cu contractură musculară, apare atrofia maselor musculare lombare și fesiere, iar la nivelul coloanei cervicale apare o cifoză. Se asociază uneori cu iridociclită. Se deosebesc două forme clinice: forma Bechterew (cifoza dorsală mare) și forma Pierre Marie — Strümpell (interesarea centurii pelviene). Radiografic, se constată: falsă lărgire a interliniei articulare sacroiliace (decalcifiere marginală subcondrală); condensare osoasă juxtaarticulară; dispariția interlinie, articulare sarcroiliace în faza avansată; osteoporoză și turtirea corpilor vertebrali; sindesmofite (punți osoase ce leagă corpii vertebrali între ei) și fuziune osoasă intersomatică ce realizează aspectul de „coloană de bambus''; calcifierea ligamentelor interspinoase dă aspectul de „linie de tramvai''. Laboratorul evidențiază: V.S.H. crescut, fibrinogenemie crescută, leucocitoză. Tratamentul este medicamentos (antiinflamatoare, derivați cortizonici, imunosupresoare), fiziokinetoterapic, ortopedic (repaus pe pat tare, fără pernă sub cap, cu o pernă mică sub regiunea lombară pentru menținerea lordozei; decubit ventral alternativ cu cel dorsal; saci de nisip pe frunte sau genunchi; corset gipsat de corecție tip Swaim; corsete ortopedice) sau chirurgical (osteotomia de corecție tip Smith — Pe-

tersen și Herbert pe arcurile vertebrale posterioare și pe corpul vertebral, urmată de corsete redresoare).

SPONDILOLIZĂ ȘI SPONDILOLISTEZĂ TRAUMATICĂ, complicație a unei soluții de continuitate la nivelul istmului (frecvent vertebra L_5, rar L_4 și excepțional L_3), produsă prin suprasolicitarea coloanei în flexiune, în momentul ridicării unei greutăți mari (halterofili, hamali) sau prin forfecarea istmului între articularele supra- și subjacente pe o coloană încărcată și extinsă brutal. Bolnavul acuză dureri lombare, cu contractură musculară, uneori cu sciatalgie sau deficit senzitivo-motor (compresiune țesut hipertrofiat din dreptul lizei, ligamente galbene îngroșate sau de discul herniat). Apare lordoza exagerată iar copiii umblă cu genunchii îndoiți (se evită tensionarea nervului sciatic). Radiografic, se constată soluție de continuitate la nivelul istmului sau, în incidența 3/4, cînd liza decapitează, conturul „cățelului" dat de articularele superioare — istm și lamă (spondiloliză); spondilolisteza se evidențiază pe radiografia de profil: alunecarea vertebrei afectate (4 grade poziționale → *fractura vertebrei lombare)*. Absența fenomenelor neurologice indică în general tratament conservator: repaus prelungit; evitarea eforturilor fizice; administrarea de antiinflamatoare; cură balneară; purtarea unui corset tip lombostat, înalt pînă la unghiurile inferioare ale omoplaților, confecționat din pînză și cu balene metalice. Prezența fenomenelor neurologice chiar fără alunecare vertebrală impune intervenția chirurgicală cu rol decompresiv (laminectomie simplă, laminectomie lărgită cu foraminotomie și înlăturarea țesutului conjunctiv compresiv de la nivelul lizei (operația Gill sau Jones — Nisbet); uneori, se înlătură discul herniat. Alunecarea de gradul II—III sau IV (spondiloptoză) indică obligatoriu intervenția chirurgicală (cale posterioară în prezența semnelor neurologice sau cale anterioară în absența semnelor neurologice și cu alunecări mari; fixare intersomatică). Tijele Harrington sînt foarte utile, în unele cazuri.

STIMULARE ELECTRICĂ A FORMĂRII CALUSULUI, metodă de tratament în fracturi cu întîrziere de consolidare sau pseudartroze, folosind un generator tranzistorizat de energie electrică ușor de montat la bolnav, bine suportat și neîmpiedicînd deplasarea bolnavului în afara spitalului. Se folosește curent continuu constant, curent continuu pulsatil, cîmpuri electrice și magnetice (stimulare prin cîmp electromagnetic). Aplicarea metodei la fractura recentă arată o accelerare a consolidării fracturii.

STUPOARE MUSCULARĂ, pierdere trecătoare a capacității de contracție a unui mușchi sau a unui grup muscular datorită unei lovituri directe și avînd o durată scurtă. Necesită repaus relativ; comprese umede reci și administrare de antialgice.

SUBLUXAȚIA CONGENITALĂ A PRIMEI ARTICULAȚII CARPO-METACARPIENE (palma plată), malformație produsă prin aplatizarea trapezului pe fața sa inferioară și radială, metacarpianul I devenind instabil și cu tendință la luxație; trapezul, prin inserțiile ligamentare palmare este situat puțin mai anterior față de celelalte oase ale carpului formînd cu ele o boltă, bolta carpiană dispare, palma luînd aspect plat și metacarpienele situîndu-se în același plan. Bolvanul prezintă o palmă plată, cu scobitura absentă, iritații sau compresiuni ale nervului median în canalul carpian. Volkmann descrie triada simptomatică: aplatizarea trapezului, subluxația extremității proximale a metacarpianului I și semne de artroză. Boala este ereditară. Beneficiază de purtarea unei pelote palmare sau unui bandaj compresiv pentru menținerea bolții palmare. Artroza secundară necesită uneori efectuarea unei artrodeze carpo-metacarpiene.

SUBLUXAȚIA ȘI LUXAȚIA CONGENITALĂ SCAPULO-HUMERALĂ, malformație cu mobilitate patologică a capului humeral față de cavitatea glenoidă, dislocarea capului humeral făcîndu-se ușor și însoțindu-se de cracmente. Sînt aproape constant posterioare. Radiografic, se pot constata semne de displazie scapulo-humerală. Tratamentul este ortopedic (imobilizarea brațului în abducție, după reducerea luxației, pentru 2—3 luni) sau chirurgical (plicaturarea capsulei posterioare; osteoplastie a marginii posterioare a cavității glenoide — procedeul Eden; osteotomie de derotare a umărului cînd brațul este rotat intern).

Scanned with OKEN Scanner

Ş

„ŞOARECE INTRAARTICULAR”. 1. Imagine radiografică de corp străin intraarticular, reprezentat printr-o opacitate intensă şi nestructurală la nivelul spaţiului articular. 2. Corp liber intraarticular. Sin. *artrofit, artrolit.*

ŞOC, manifestare patologică de amploare sistemică şi de durată ce apare atunci cînd leziunile primare (traumatice, hemoragice, infecţioase, anafilactice etc.) depăşesc prin intensitate şi timp de acţiune un anumit prag. Există peste o sută de tipuri de Ş., dar care au o caracteristică comună: deficienţa perfuziei tisulare urmată de tulburări metabolice autoagravante. Suferinţa celulară hotărăşte reversibilitatea sau ireversibilitatea Ş. (dishomeostazie celulară globală acută). Celula de Ş. devine ţinta finală a terapeuticii. Se ştie că la o agresiune, organismul răspunde printr-o reactivitate coespunzătoare (normergie) sau o reactivitate anormală (disergie) cu tulburări calitative (alergie, anafilaxie) sau cantitative (hiper, hipo — sau anergie). Ş. este o stare disergic — hiperergică. Agenţii lezionali, producători de Ş. pot fi fizici (mecanici, termici, ionizanţi, electrici, luminoşi, sonori), chimici (acizi, baze, săruri, anestezice, medicamente supradozate), biologici (bacterii, virusuri), psihici (emoţii, surmenaj) sau perturbări importante de reglare a homeostaziei. Numele de agent etiologic şocogen presupune atingerea unui prag obligatoriu de intensitate. Clinica Ş. a fost descrisă de o serie de cercetători care au explicat Ş. pe baza : teoriei legăturilor nervoase: inhibiţie vasomotorie provocată reflex de agentul şocogen (Golz, Thomas Latta, François Franck); unei dilataţii venoase splanhnice (Fischer); teoriei toxice (Cannon şi Bayliss) susţinută de Quènu şi Delbet o susţin (produşii de histoliză şi toxinele microbiene sînt agresorii principali în Ş.). Ulterior s-a avansat ideea că Ş. este o reacţie a sistemului de adaptare a organismului la agresiunile mediului înconjurător, sistemul nervos central jucînd rolul principal (şcoala sovietică). În prezent, se admite o concepţie unitară: neuro-endocrino-vasculo-celulară, Ş. fiind o tulburare globală, hemodinamică-metabolică, ce apare la un prag lezional — agresiv şi are tendinţă la autoîntreţinere şi autoagravare. Fiziopatologic, se disting patru categorii de Ş.: a) *hipovolemic* sau *hematogen*, b) *vasogen*, c) *cardiogen* şi d) *mixt* (posibilitate evolutivă a oricărei forme). În Ş. se produce o tulburare violentă a sistemelor de reglaj intracelular (recepţie, transport, comandă, execuţie), încît clasificarea lui Blalock (1930) este valabilă şi în prezent (Ş. hematogen, Ş. vasogen, Ş. cardiogen, Ş. neurogen). Stadial, Ş. se împart în:

Şoc reversibil, cu trei etape evolutive:

Şoc reversibil precoce (presiune arterială normală; vasoconstricţie în microcirculaţie cu tegumente palide şi oligurie; hipoxie celulară).

Şoc reversibil tardiv (presiune arterială scăzută; vasodilataţie şi stagnare în microcirculaţie cu imbibiţie interstiţială şi deficit metabolic fermentativ celular; sechestrarea şi deplasarea de fluide impun administrarea unei cantităţi duble de sînge şi substituienţi faţă de pierderea calculată clinic).
Şoc reversibil refractar (presiune arterială aleatorie; tulburări de coagulare cu fenomene de coagulare intravasculară diseminată, acidoză celulară; insuficienţe ale organelor interne; infecţii cu germeni gram-negativi).

Şoc ireversibil (presiune arterială scăzută; acidoza celulară activează hidrolazele lizozomiale care încep digestia celulară cu necroză extensivă).
Agresiunea şocogenă determină în organism o reacţie inhibitorie, cu restricţia funcţiilor vitale energodinamice ca urmare a intervenţiei sistemului parasimpatic (cel mai vechi sistem filogenetic de apărare) şi avînd drept scop protecţia organismului. Intră în acţiune şi sistemul simpatic, iar reacţia particulară se generalizează în întreg organismul prin: sistemul nervos al vieţii de relaţie, sistemul nervos vegetativ, sistemul endocrin, sistemul metabolic, sistemul genetic. Etapele fiziopatologice comune oricărui tip de Ş. sînt: a) etapa declanşării reacţiei neuroendocrine (subetapa recepţiei lezionale; subetapa circuitelor integrative centrale; subetapa eferenţei neurohormonale); b) etapa hemodinamică (subetapa sistemică; subetapa microcirculaţiei; subetapa interstiţial — limfatică) şi c) etapa celulară (subetapa metabolică de efort; subetapa metabolică de epuizare; subetapa leziunilor ireversibile structurale). Fenomenele evolutive comune oricărui tip de Ş. sînt următoarele: a) deficitul de volum sanguin circulant efectiv (concomitent cu scăderea debitului cardiac şi creşterea rezistenţei periferice; catecolaminele creează un cerc vicios autoagravant); b) eliberarea de catecolamine în exces sub influenţa hipovolemiei, hipoxiei, acidozei lactice; c) perturbarea reodinamică a microcirculaţiei (perturbarea aportului energetic şi nutritiv al celulelor); d) *hipoxia* celulară (deviere enzimatică spre fermentaţie; acumulare de deşeuri metabolice; acidoză); e) acidoză progresivă (cu necroză localizată ce se generalizează treptat în toate celulele); f) hipotensiune; g) suferinţă intimă celulară (perturbarea lanţurilor de DNA ale codului intracelular, catenelor enzimatice citoplasmatice şi, în final, perturbarea membranelor cu dezorganizare definitivă a celulei). Suferinţa celulară apare precoce şi nu tardiv cum se credea. Schema fiziopatologică generală a producerii Ş. este următoarea: agenţii şocogeni determină o informaţie lezională acută care străbate rapid căile neuronale pînă la dispeceratul cortico-diencefalo-hipofizar; aici se dă comanda generalizatoare cu creşterea exagerată şi continuă a concentraţiei plasmatice a epinefrinei, norepinefrinei şi cortizonului, care dirijează redistribuţia lichidelor şi a catenelor enzimatice intracelulare; se produce un stocaj în microcirculaţie (plămîni, intestin, rinichi, ficat, piele) cu sînge hipercoagulabil şi scădere consecutivă a volumului sanguin circulat efectiv. În prima fază a Ş., catecolaminele determină spasticitatea arteriolei, metaarteriolei şi sfincterului precapilar, acţionînd asupra alfa-receptorilor. Se produce şi venulospasm, fleboconstricţie centrală cu creşterea presiunii venoase centrale. Prelungirea spasmului duce la suferinţă tisulară întrucît celulele vor fi ocolite prin şunturi arterio-venoase. Ulterior, spasmul scade în microcirculaţie prin acţiunea alfalitică a acidozei, cu excepţia sfincterului postcapilaro-venular care lucrează şi în condiţii normale la un *p*H scăzut. Astfel, sectorul microcirculaţiei se va transforma într-o ecluză uriaşă plină cu lichid acidotic. Va avea loc fuga lichidelor în interstiţiu, cu deteriorarea permeabilităţii selective a peretelui capilar şi apariţia sechestrului colagen. Dacă microcirculaţia este blocată şi apare coagulare intravasculară diseminată, iar schimburile vas-interstiţiu sînt nule, singurul evacuator al spaţiului interstiţial este sistemul

Scanned with OKEN Scanner

limfatic. Şunturile limfovenulare reprezintă o cale posibilă de evacuare a limfei în venule. Şuntarea renală împiedică însă eliminarea deşeurilor, iar ficatul hipoxic nu le poate neutraliza, încît calea limfatică închide cercul vicios ce agravează Ş. Serotonina transportată pe cale limfatică accentuează spasmul capilar venular, iar toxicele enterale iau calea limfatică şi intră în cercul vicios. La nivelul microcirculaţiei se produc modificări de dinamică vasculară (spasm, dilataţie, atonie; perturbarea funcţiei sfincterelor pre- şi post-capilare) şi de conţinut (stagnare cu coagulare intravasculară diseminată; fibrinoliză); se produce o hipoxie celulară ce determină o fermentaţie glucidică cu acidoză şi desfacerea sacilor lizozomiali eliberînd enzimele digestive hidrolazice ce distrug treptat celula. Hipovolemia, hipoxia, acidul lactic şi excesul de CO_2 stimulează (central sau periferic) eliberarea de catecolamine, iar steroizii, anticolinesterazicele şi serotonina potenţează răspunsul vascular periferic; se dirijează perfuzia viscerală, dar se produc şi tulburări reologice cu creşterea vîscozităţii şi a fenomenelor de coagulare intravasculară diseminată. Modificările dinamice la nivelul microcirculaţiei constituie veriga principală a stării de Ş. Se creează un baraj periferic autoîntreţinut (spasm → acidoză → coagulare vasculară diseminată spasm) cu o insuficienţă de întoarcere. Deschiderea tardivă, acidotică, a sfincterelor precapilare are un efect agravant: se deschide microcirculaţia obturată la capătul venular, care va sechestra lichid de 3—4 ori mai mult decît în condiţii fiziologice. În faza acţiunii agentului cauzal, se produce o depresiune imediată cu scăderea tonusului funcţional al centrilor cortico-vegetativi; clinic se constată: hipoestezie cutanată, hiperreflectivitate osteo-tendinoasă, hipotermie, hipotensiune (hipovolemie), iar paraclinic se constată o inhibiţie funcţională reflexă a ficatului, rinichiului, pancreasului etc. Stimulii endovasculo-tisulari stimulează sistemul diencefalocortical de la care pleacă stimuli ce vor determina hipertonia sistemului catecolaminic şi a sistemului hormonal catabolic hipofizosuprarenalian cu redistribuţia hemodinamică sistemică şi microcirculatorie şi începe efortul metabolic energogen celular (limita fazei de Ş. reversibil precoce). Urmează faza de Ş. reversibil tardiv cu efort mare al organismului şi în care terapeutica poate preveni declinul. În faza următoare, de Ş. reversibil refractar, organismul nu mai poate să-şi mobilizeze mecanismele energogene de întoarcere la echilibrul fiziologic sau să evolueze spre incompatibilitate cu viaţa (faza de Ş. ireversibil). În Ş. ireversibil, fibrinoliza spală microcirculaţia, dar în interstiţiu s-a produs dezintegrarea morfofuncţională celulară, cu scăderea spre zero a fluxului limfatic. Aceasta este dinamica oscilantă agravantă a evoluţiei Ş. Ş. trebuie diferenţiat de: a) sincopă (suspendare temporară a conştiinţei cu amnezie retrogradă, datorită unui flux sanguin cerebral insuficient urmare a acţiunii unei cauze extracerebrale: tulburări de ritm cardiac, embolie pulmonară, iritaţie a sinusului carotidian, valvulopatii etc.); b) lipotimie (pierdere temporară şi incompletă a conştiinţei, cu scăderea rapidă a presiunii arteriale, bradicardie, transpiraţii reci; revenirea se face fără tratament); c) comă (pierdere parţială sau completă a conştiinţei, cu păstrarea iniţială a funcţiilor vegetative şi diminuarea sau dispariţia funcţiilor de relaţie; apare în leziuni cerebrale primitive, tulburări metabolice energetice cerebrale prin hipoxie, endotoxine, acidoză, tulburări electrolitice; şocul în stadiul tardiv se poate însoţi şi de comă); d) colaps (scăderea bruscă a conţinutului vascular cu dilatarea bruscă a patului

vascular sau inhibiţie vasomotorie cerebrală; colapsul de epuizare şi de decompensare corespunde stadiului tardiv din Ş., produs prin hipertonia sfincterelor postcapilaro-venulare; colapsul este o tulburare hemodinamică pură cu discordanţă conţinut — conţinător); e) insuficienţa circulatorie periferică (poate apare în evoluţia Ş., dar poate fi: cardiogenă, hipovolemică, vasoplegică; este dependentă de valorile volumului sanguin circulant efectiv, cu deficit de perfuzie periferică).

TRATAMENTUL ŞOCULUI este foarte important. Traumatismele ocupă principalul loc în geneza Ş. Transportul rapid cu un mijloc de transport adecvat, continuarea tratamentului de la locul accidentului pînă la spital şi prezenţa unei echipe de reanimare, chiar la locul accidentului, sînt obiective foarte importante pentru salvarea multor vieţi. Cauzele traumatice au fost împărţite practic în trei categorii: a) leziuni importante ale organelor vitale, bolnavul fiind introdus direct în sala de operaţie unde începe şi deşocarea; b) leziuni ce necesită intervenţie după 1—2 ore, perioadă ce poate fi folosită pentru investigaţii paraclinice (deşocarea începe preoperator) şi c) leziuni ce nu necesită intervenţia chirurgicală imediată, iar apariţia semnelor de stare de Ş. impune aplicarea tratamentului acestuia. Intervenţia chirurgicală face parte din rîndul măsurilor de deşocare (tratament etiologic) sau din tratamentul unei stări de Ş., cu evoluţie refractară terapeutic (tratament patogenic). De menţionat că beneficiul traumatismului operator trebuie să depăşească riscurile lui. Resuscitarea în caz de stop cardio-respirator este foarte importantă de efectuat înaintea instalării morţii biologice (3—5 min). Pulsul absent, midriaza fixă şi cianoza precizează diagnosticul de stop cardio — respirator, iar examenul E.K.G. stabileşte modul de oprire a cordului (fără activitate electrică, fibrilaţie ventriculară sau contracţii ineficace care nu pot împinge sîngele în vasele mari). Respiraţia şi circulaţia artificială se instituie simultan pentru vehicularea sîngelui oxigenat la nivelul celulei nervoase. *(→resuscitare cardio-respiratorie)* În evaluarea gravităţii stării de Ş. trebuie luate în consideraţie următoarele valori critice: TA (normal, în medie = 130/80 mm Hg); alură ventriculară (normal, în medie = 80/min); presiunea venoasă centrală (normală, în medie 12—15 cm apă); index cardiac (3,2 l/min/m^2); presiunea oxigenului arterial (100 mm Hg); presiunea dioxidului de carbon arterial (40 mm Hg); lactatul arterial (12 mg%); *p*H = 7,4; fluxul urinar (50 ml/oră). Prima măsură terapeutică în Ş. este substituirea volemică a fluidului circulant. Pentru aceasta este necesar: a) măsurarea izotopică a deficitului de lichide ((^{125}I pentru plasmă, ^{22}Na pentru spaţiul extracelular, ^{15}Cr pentru eritrocite, ^{3}H pentru apa totală) făcîndu-se o privire de ansamblu asupra repartiţiei sectoriale; b) depăşirea obligatorie a pierderilor reale pentru a suplini şi cantităţile „fixate"; c) monitorizarea presiunii venoase centrale (eficienţa reumplerii volemice), precum şi a debitului urinar orar (indicator al instalării coagulării diseminate în microcirculaţia renală). Este mai util să se administreze lichide pentru a reface volemia (spălarea deşeurilor metabolice celulare) decît pentru a se reface elementele figurate ale sîngelui. Trebuie să se administreze cantităţi de fluide peste cele calculate ca pierderi reale întrucît are loc o sechestrare fluidică atît intravasculară, cît şi extravasculară. Se pune întrebarea: ce se administrează: coloizi sau cristaloizi? Coloizii nu sînt prea indicaţi datorită existenţei sechestrului fluidic din microcirculaţie cu spasm postcapilarovenular persistent. A rămas valabilă administrarea mai ales de cristaloizi cu condiţia lizării spasmului de ieşire din microcirculaţie, combaterii acidozei şi hiperviscozităţii sanguine. Ca lichide se folosesc: cristaloizi (soluţii polielectrolitice, soluţii micromoleculare) şi coloizi (sînge, plasmă, substituienţi de plasmă). Nu se va uita niciodată solu-

ţia de glucoză izotonă care constituie şi un aport preţios energetic şi un fixator de potasiu. În ultimul timp, au apărut o serie de preparate mixte (emulsie lipidică, aminoacizi, fructoză). Pentru efectul lor antiagregant se folosesc dextranii. Cele mai folosite în practică sînt soluţiile Ringer-lactat cu un *p*H diferit (6,4—8,4) şi soluţiile alcaline. Raportul optim al asociaţiei cristaloizi/coloizi = = 2/1—3/1. În Ş. hemoragice grave, cu valori scăzute mult ale presiunii venoase centrale şi a tensiunii arteriale se practică transfuzia masivă, iar în Ş. hemoragic cu pierdere medie de sînge se preferă administrarea de albumină 5 % în soluţie Ringer. Din grupa substituenţilor de plasmă fac parte: dextranii, derivaţii de gelatină, polivinil pirolidona, derivaţii de amidon. Dextranii se absorb pe suprafaţa externă a trombocitelor împiedicînd agregarea lor, administrarea lor impunînd şi introducerea de diuretice majore (Furosemid). Derivaţii de gelatină (Gelifundol, Plasmagel, Gelofusin, Physiogel, Haemaccel, Marisang) au toleranţă foarte bună, se elimină renal foarte rapid şi produc un efect volemic mai bun în Ş. grave decît în hipovolemii moderate. Întrucît polivinilpirolidona nu este dezintegrată în organism, se utilizează rar şi în cantităţi mici, efectul volemic fiind în funcţie de greutatea moleculară (pînă la 25 000 se elimină imediat prin urină, iar peste 100 000 se acumulează în organism neputînd să fie eliminate). Derivaţii de amidon au în general aceeaşi acţiune ca şi dextranii. Soluţiile cristaloide nu sînt toxice, nu provoacă reacţii alergice şi echilibrează rapid interstiţiul şi fluidul intravascular fără încărcare volemică nocivă. Deoarece numai un sfert din soluţia electrolitică perfuzată rămîne în circulaţie, soluţiile clorosodice izotone se calculează de 3 ori mai mari decît pierderea de volum sanguin. Astăzi se foloseşte frecvent soluţia Ringer — lactat cu un *p*H de 8,5 sau soluţia tamponată Rush (conţine ioni de Na, K, Ca şi bicarbonat) cu un *p*H de 7,4. Soluţia Ringer — lactat reechilibrează bine spaţiul interstiţial, nu creşte acidoza lactică, nu favorizează hidratarea pulmonară şi se administrează de la început în cantităţi mari, asociindu-se obligatoriu sîngelui, plasmei sau dextranilor. Coloizii spoliază hidric şi electrolitic spaţiul interstiţial încît este absolut necesară administrarea concomitentă a cristaloizilor. Între administrări de lichide se introduc alfa-litice ale microcirculaţiei. S-a încercat micşorarea volumului vascular cu vasopresoare, cu creşterea presiunii arteriale în vasele mari; se agravează astfel vasoconstricţia impusă de organism. De aceea, combaterea vasoconstricţiei constituie un imperativ; presiunea arterială normală sau crescută este un criteriu fals pentru conduita terapeutică. Administrarea alfa-mimeticelor trebuie să fie limitată datorită vasoconstricţiei provocată în microcirculaţie; se folosesc în hipotensiuni pasagere, pe perioade scurte de timp, însoţite de aport volemic, iar lipsa de răspuns să abandoneze administrarea lor şi nu supradozarea. Drogurile alfa-blocante (Dibenamina, Fenoxibenzamina, Levomepromezina, Hyderginul) sînt indicate în special în fazele de Ş. tardiv şi refractar deschizînd ecluza microcirculaţiei şi ameliorînd fluxul sanguin tisular şi metabolismul celular; se administrează cu cantităţi mari de lichide (coloizi şi volum triplu de cristaloizi). Cel mai folosit este Hyderginul (0,3 mg) sau Levomepromazina (2—5 mg). Drogurile beta-stimulante (Isuprel, Aleudrina, Alupent) au acţiune pozitivă asupra inimii şi produc vasodilataţie în microcirculaţie. Isuprelul dă rezultate foarte bune în Ş. cardiogen, în blocul total atrio-ventricular cu sindrom Adams-Stokes, în bradicardiile severe sau în Ş. bacterian, dar cu condiţia administrării de substituienţi volemici. Fenomenele de insuficienţă cardiacă din evoluţia Ş. necesită administrarea de preparate digitalice; se administrează de obicei Lanatozid C (0,4—0,6 mg) repetat la interval de 6 ore. În iminenţă de instalare a insuficienţei renale acute sau supraîncărcarea volemică,

se administrează diuretice: Manitol 10% (500 ml în 30 minute), Furosemid, acid etacrinic. Declanşarea coagulării intravasculare diseminate şi a fibrinolizei se depistează prin determinarea fibrinogenului, coagulogramei, trombocitemiei. Tratamentul coagulării diseminate se face patogenic: ameliorarea fluxului microcirculaţiei prin fluide, alfa-blocante şi Rheomacrodex; Heparina este inactivată de acidoză şi nu previne aglutinarea şi liza plachetelor. Oricum Heparina trebuie administrată în doze mari în stadiile precoce ale Ş. Tratamentul fibrinolizei se efectuează prin transfuzii de sînge proaspăt sau cu fibrinogen, asociat cu Hemisuccinat de hidrocortizon (300—1 000 g) şi inhibitori plasmatici naturali (Iniprol, Zymofren, Trasylol) sau sintetici (Acidul epsilon — aminocaproic). Cortizonul în doze mari are acţiune alfa-blocantă producînd liza spasmului din microcirculaţie, avînd şi un efect stabilizator fundamental în refacerea selectivităţii şi polarităţii membranelor celulare, în stabilizarea sacilor lizozomiali (hormonii steroizi). Ireversibilitatea Ş. (ruptura sacilor lizozomiali cu dezintegrarea celulară) se pare că survine la valori ale presiunii arteriale sub 20 mm Hg, ale hemoglobinei sub 3%, ale hematocritului sub 10% şi ale lactatului arterial peste 120 mg%. Clinic, acest stadiu s-ar manifesta prin bradicardie accentuată, pensarea tensiunii arteriale, iar terapeutic prin imposibilitatea controlării eficacităţii tratamentului. În stadiul de Ş. ireversibil, organismul este sărăcit de granule catecolaminice deşi sînt, acum, absolut necesare pentru rolul său metabolic energogen. Cu toate acestea, catecolaminele nu se administrează deoarece: a) nu se mai obţine răspuns pe receptori în acest stadiu şi b) stau încă la originea acestei stări patologice. Rămîne o singură posibilitate: activarea sintezei endogene de catecolamine; în acest scop, s-au administrat acizi aminaţi precursori (Fenilalanină, DOPA, Dopamina, L — tirozina) pentru refacerea depozitelor granulare de catecolamine cu riscul reluării stării de Ş. Se pare că Dibenzilina, Hyderginul şi mai ales Clorpromazina stimulează sinteza catecolaminelor şi au acţiune spasmolitică microcirculatorie. Cercetările clinico-experimentale au arătat însă că este indispensabilă administrarea derivaţilor IMAO care se opun dezaminării oxidative a catecolaminelor şi împiedică hiperoxidarea membranelor prin formarea de H_2O_2.

ŞOLD BALANT, şold cu muşchii paralizaţi, fără mişcări active.

ŞOLD ÎN „RESORT", senzaţie de resort dată de o coardă musculară (fesier), care trece peste marele trohanter (boala Perrin-Ferraton).

T

Scanned with OKEN Scanner

T

TABES, afecţiune neurologică (ataxie locomotorie progresivă) de etiologie în general sifilitică, care, în afara semnelor neurologice tipice, poate afecta trofic articulaţiile. Cele mai frecvente forme articulare sînt artropatia şi spondilopatia.

TENNIS-ELBOW (cotul jucătorilor de tenis, epicondilită laterală a cotului), afecţiune dureroasă laterală a cotului. Durerile sînt exagerate la efort sau mişcări anumite. Beneficiază de fizioterapie sau infiltraţii antalgice; dacă nu cedează, se poate încerca tratamentul chirurgical (alungirea în „Z" a aponevrozei de origine a muşchilor epicondilieni).

TARSALGIE PLANTARĂ, sindrom dureros plantar posterior declanşat prin suprapresiunea aponevrozei plantare inserate pe calcaneu (aponevrozită de inserţie); apare ulterior o osteofitoză calcaneană plantară ce accentuează durerile. Necesită: gheată ortopedică cu braţ excavat în regiunea calcaneană, susţinător plantar cu pelotă posterioară, fizioterapie, infiltraţia nervului tibial posterior cu hidrocortizon şi novocaină, rezecţia osteofitului.

TENDINITĂ, inflamaţie a tendoanelor de natură degenerativă (chistică), toxiinfecţioasă (reumatism, sifilis, blenoragie) sau traumatică cronică (prin încălţăminte), produsă frecvent între 30—50 ani. Bolnavul acuză dureri spontane, la mişcări sau palpare. Tratamentul constă în repaus regional, infiltraţii cu novocaină şi hidrocortizon. **T.** degenerativă sau traumatică, cu rupturi tendinoase, necesită tratament chirurgical.

TENODEZĂ, intervenţie chirurgicală prin care tendoanele vecine unei articulaţii sînt transformate în ligamente, care limitează unele mişcări. Exemple: tenodeza tip Schölder în piciorul echin spastic, tenodeza lungului extensor al halucelui la gîtul metatarsianului I (operaţia Sherb) în sindromul de hiperpresiune a primei raze (picior scobit esenţial, picior scobit spastic, picior deformat rezidual) etc.

TENOSINOVITĂ, inflamaţie a tendoanelor şi tecilor lor sinoviale. Tendonul are o vascularizaţie săracă şi dependentă de prezenţa mezotendonului, încît el participă pasiv la o inflamaţie — infecţie prin degradare. **T.** sau tenovaginita poate fi: uscată, seroasă sau supurată. *Tenosinovita uscată* (traumatică sau crepitantă) produsă prin suprasolicitare, se exteriorizează clinic prin dureri pe traiectul unui tendon, exacerbate de mişcări, prin uşoară tumefacţie şi congestie a pielii, iar mişcarea declanşează producerea crepitaţiilor prin frecarea tendonului de teaca sinovială modificată (percepute prin palpare). Cel mai frecvent se produce la nivelul pumnului (extensori), braţului (tendon lung biceps), gambei (peronieri). Tratamentul constă în: repaus regional, comprese alcoolizate locale, aplicaţii locale de lasonil, administrare de antiinflamatorii (aspirină etc.), fizioterapie. *Tenosinovita seroasă*, inflamaţie a tecii sinoviale însoţită de producere de lichid, avînd o origine mecanică sau

infecţioasă; destinzînd teaca, deformează regiunea. Cea de origine infecţioasă se produce prin mecanism direct (plagă înţepată, infecţie de vecinătate) sau prin metastazare (infecţie gonococică, scarlatină, sifilis secundar, reumatism poliarticular acut). Conduita terapeutică este în funcţie de etiologie. În cele prin inoculare directă se practică: dezinfecţia plăgii, excizia în con a traiectului, seroprofilaxia antitetanică, aplicaţii locale alcoolizate; se imobilizează regiunea şi se administrează antibiotice; se puncţionează teaca sinovială în scop decompresiv, diagnostic (etiologic) şi terapeutic (antibiotice). *Tenosinovita supurată*, infecţie a tecii sinoviale, cu prezenţa puroiului, evidenţiată clinic prin dureri vii şi permanente, prin prezenţa de fenomene inflamatorii locale de intensitate mare şi poziţie antalgică ireductibilă. Evoluţia rapidă spre necroză a tendonului şi tecii sinoviale, cu fistulizare cutanată sau profundă, implică folosirea precoce a tratamentului chirurgical (incizie şi drenaj eficient), imobilizare în poziţie funcţională şi tratament cu antibiotice. Distrugerea tendinoasă necesită intervenţie chirurgicală plastică.

Tenosinovita extensorilor degetelor piciorului, inflamaţie a tendoanelor extensorilor degetelor, cu tumefacţie remitentă pe faţa dorsală a piciorului, dureroasă la presiune. Tratamentul este preventiv (încălţăminte adecvată) sau curativ (repaus, aparat gipsat, antiinflamatoare, puncţie evacuatoare).

Tenosinovita nodulară (tumoare cu celule gigante a tecilor tendinoase), întîlnită în regiunile articulare şi ale tecilor tendinoase (degete, mînă, genunchi). Se dezvoltă din tecile tendinoase şi membranele sinoviale.

Tenosinovita peronierilor, inflamaţie produsă în teaca muşchilor peronieri după microtraumatisme repetate, eforturi sau din cauze infecţioase, degenerative, alergice, dismetabolice. Bolnavul acuză dureri pe faţa externă şi inferioară a gambei şi gleznei, cu o tumefacţie locală „în bisac" şi mers dureros. Tratamentul constă în repaus, aparat gipsat, antiinflamatoare, röntgenterapie, încălţăminte comodă, puncţie evacuatoare, incizia tecii inflamate, tratament tuberculostatic în T. tuberculoasă.

Tenosinovita tendonului achilian, inflamaţie a tendonului achilian de cauză traumatică, infecţioasă, degenerativă sau dismetabolică. Bolnavul acuză dureri la nivelul tendonului achilian îngroşat şi dureros la palpare; uneori tendonul se rupe parţial sau total. Tratamentul este profilactic (încălţăminte adecvată) sau curativ (repaus, aparat gipsat cu piciorul în equin, antiinflamatoare, tenorafie).

TENOTOMIE, intervenţie chirurgicală prin care se secţionează sau se alungeşte un tendon în scopul măririi amplitudinii unei mişcări. Se poate realiza subcutanat sau de visu (alungire).

TETANOS, toxiinfecţie produsă de bacilul tetanic, descris de Nicolaer (1885), ce se cantonează la poarta de intrare, iar toxinele sale se răspîndesc în organism pe calea terminaţiilor nervoase pînă la joncţiunea mioneuronală unde produc tulburări asemănătoare degenerescenţei nervoase; la nivelul măduvei spinării, determină intoxicaţia centrilor nervoşi cu suprimarea fenomenelor de inhibiţie (hiperexcitabilitate nervoasă iniţială, apoi degenerescenţă, iar în final hipoexcitabilitate). Fixarea toxinei tetanice pe sistemul nervos este foarte stabilă şi neinfluenţată de seroterapie. Bacilul tetanic pătrunde în organism prin plăgi contaminate cu pămînt, dar şi printr-un fir de catgut (material resorbabil folosit în chirurgie, prelucrat din ţesutul submucos al intestinului de oaie, care poate conţine spori tetanici) insuficient sterilizat sau după intervenţii pe tubul digestiv (unde pot exista spori tetanici). Orice plagă trebuie considerată tetanigenă. Incubaţia este de 3—15 zile, cu dureri surde la nivelul plăgii, fenomene parestezice, sensibilitate la frig, fibrilări

Scanned with OKEN Scanner

musculare perilezionale. Perioada de stare se caracterizează prin apariția contracturilor: trismusul (contractura mușchilor masticatori și pterigoidieni), rigiditatea cefei (contractura mușchilor paravertebrali cervicali), disfagie (tulburare de înghițire datorită contracturii mușchilor limbii și ai faringelui); urmează apoi contracturi musculare generalizate permanente, cu crize paroxistice, aspect al feței de „rîs sardonic" prin contractura mușchilor pielоși ai capului, poziție de ortotonus (contracție de aceeași intensitate a musculaturii flexoare și extensoare), opistotonus (cea mai frecventă; predomină contractura musculaturii extensoare a cefei și coloanei vertebrale, cu sprijinire pe occiput și călcîi), emprostotonus (predomină contractura musculaturii flexoare), pleurostotonus (predomină contractura musculaturii laterale a corpului). Conștiența bolnavului este integră, iar contractura este indoloră. Se însoțește de febră. Tratamentul profilactic este obligatoriu și se adresează: plăgii (toaleta minuțioasă mecanică, chimică și chirurgicală și seroprofilaxie — injectare de ser antitetanic și anatoxină tetanică). Prevenirea imediată a tetanosului se asigură numai prin seroterapie (ser antitetanic), deoarece vaccinarea activă (cu anatoxină tetanică) conferă imunitate după un timp. În cazul unei plăgi, se procedează astfel: se administrează 3 000 U ser antitetanic în injecție subcutanată; 1 ml anatoxină tetanică subcutanat, cu altă seringă, în altă regiune; reinjectare de 3 000 U ser antitetanic la interval de 7—8 zile pînă la dispariția supurației plăgii; se administrează ATPA 2 ml la 7 zile și 3 ml la 30 zile de la cea de-a doua administrare; dacă accidentatul este sigur vaccinat, se administrează 3 000 U ser antitetanic și doza de redeșteptare a imunității (2 ml ATPA). Se pot folosi și imunoglobuline umane specifice (doza profilactică este de 4—5 U.I./kg corp pînă la 200—500 U.I./kg corp, asigurînd o protecție de 4—5 săptămîni, iar doza terapeutică este de 2 000—6 000 U.I./kg corp și se pot repeta). Vaccinarea antitetanică (ATPA) nu dă accidente. Serul antitetanic poate da accidente datorită introducerii de proteină străină (ser de cal): febră, frison, congestia feții, incoagulabilitate sanguină trecătoare sau chiar șoc anafilactic. Avînd în vedere marea gravitate a șocului anafilactic și obligativitatea administrării serului antitetanic, este necesară determinarea sensibilității la serul antitetanic (anamneză, teste de sensibilizare: conjunctival, cutanat, intradermic) și desensibilizarea obligatorie (infecții subcutanate cu 0,1—0,2 ml ser antitetanic; la 30 min, dacă nu au apărut modificări locogenerale, se injectează restul cantității de ser; în caz de suspiciune la hipersensibilitate, se desensibilizează astfel: se injectează subcutanat 0,2 ml din diluția 1/100; la 30 min, se injectează 0,4 ml din aceeași diluție; după încă 30 min se face o a treia injecție de 0,6 ml din aceeași diluție; se prepară o diluție de 1/10—1 ml ser + 10 ml ser fiziologic și se injectează din 30 în 30 min: 0,2; 0,4; 0,6 și apoi restul de ser nediluat, tot la interval de 30 min și în cantități de 0,2; 0,4; 0,6 ml). Prezența accidentelor serice impune măsuri de urgență: bolnavul în decubitus dorsal; compresiune circulară deasupra locului injectării; injectare în același loc a 5 ml ser fiziologic diluat cu o fiolă de adrenalină 1‰; tratamentul insuficienței circulatorii acute (vasoconstrictoare — adrenalină o fiolă soluție 1‰ în 10 ml ser glucozat 10% sau clorosodic izoton din care se injectează intravenos lent 1/2 din cantitate concomitent cu administrare de 4 fiole de hemisuccinat de hidrocortizon și 2 fiole de miofilin în 500 ml soluție glucoză 5% sau soluție clorosodică izotonă, în perfuzie; parasimpaticolitice — atropină 0,002—0,004 g, intravenos; antihistaminice — romergan 1 fiolă intravenos la 6—8 ore interval; bronhodilatatoare); traheotomie sau intubație. Tratamentul curativ al tetanosului include neutralizarea toxinelor circulante (ser antitetanic în doză masivă:

50 000 U.A.I. injectate intramuscular + romergan 1 fiolă + 1—2 mg atropină) și toxinelor de la nivelul plăgii (injectare circulară în jurul plăgii de 10 000—20 000 U.A.I.), reducerea activității bacilului tetanic de la nivelul plăgii (administrare de penicilină în doze mari; toaleta chimică și chirurgicală a plăgii), scăderea stării de contractură tetanică (diazepam — 10 mg din 8 în 8 ore), respirație asistată (intubație sau traheotomie), reechilibrare hidroelectrolitică. În țara noastră, datorită măsurilor de prevenire, morbiditatea prin **T.** a scăzut în ultimii ani sub 0,5 la 10 000 locuitori, terapia profilactică constituind o obligație a cadrelor medico-sanitare.

TORTICOLIS, atitudine vicioasă și permanentă a extremității cefalice ce este înclinată spre umăr, apărută în urma retracției mușchiului sternocleidomastoidian. Se prezintă sub două forme: congenitală (poziție vicioasă intrauterină a fătului; compresiune arterială cu leziuni ischemice retractile ale mușchiului sterno-cleidomastoidian; viciu de conformație congenitală a mușchiului; torsiune a gîtului nou-născutului cu lezarea mușchiului și producere de hematom ce se fibrozează și duce la retracție) și dobîndită (arsuri, plăgi, adenoflegmoane; miozită virală; morb Pott suboccipital sau cervical; afecțiuni rinofaringiene; spondilită anchilopoietică; osteomielită; fracturi-luxații cervicale; hemiplegia infantilă; discopatie cervicală; profesiuni). Bolnavul prezintă capul înclinat spre umăr, cu rotație spre umărul opus, umărul de partea lezată fiind mai ridicat; mușchiul sternocleidomastoidian de partea înclinației este proeminent și scurtat. Tratamentul este chirurgical (după vîrsta de 3 ani; tenotomia inserțiilor inferioare ale sternocleidomastoidianului, uneori și a inserției superioare (Putti), urmat de imobilizare în aparat gipsat tip Minerva în hipercorecție, pentru 30 zile.

TRACȚIUNE CONTINUĂ (extensie continuă), metodă de reducere, menținere și imobilizare a unei fracturi, permițînd totodată acte terapeutice care nu sînt posibile prin imobilizarea în aparat gipsat (pansamente, puncții etc.). Durata sa este de cca 20—30 zile, dar poate ajunge și la 2—3 luni. După formarea calusului fibros se poate înlocui cu aparat gipsat circular (la 3—4 săptămîni). Necesită control radiografic la pat ce permite corectarea diferitelor deplasări. **T.C.** poate fi: transosoasă și prin intermediul părților moi. **T.C.** directă transosoasă cu un cui metalic transcalcanean a fost aplicată prima dată de Codivilla (1902), după o idee a lui Finochetto care folosea o sîrmă trecută deasupra calcaneului, prin fața tendonului lui Achille. Montarea unei extensii transosoase trebuie să constituie un veritabil act chirurgical (anestezie locală sau generală; dezinfecția regiunii cu iod; operatorul cu mănuși sterile de cauciuc; se introduce broșa sterilizată cu ajutorul unui motor Kirschner sterilizat; izolarea broșei la intrarea și ieșirea din os, cu comprese sterile și pansament steril; solidarizarea broșei la o potcoavă de care se leagă greutățile); broșele se pot trece: transcalcanean, supramaleolar, transtuberozitar tibial, supracondilian femural, prin marele trohanter, transolecranian, transmetacarpian etc.; în timpul imobilizării la pat, este necesară gimnastica respiratorie și masajul zonelor de sprijin în vederea prevenirii escarelor. Greutatea de tracțiune trebuie să fie 1/6—1/7 din greutatea corpului, contraextensia realizîndu-se prin greutatea corpului înclinînd patul (ridicarea capătului din dreptul picioarelor). Uneori, **T.C.** este folosită cu rol de imobilizare pînă în momentul intervenției chirurgicale. Reducerea progresivă a unei luxații sau fracturi a coloanei cervicale se realizează prin tracțiune continuă craniană cu ajutorul unei potcoave Crutchfield (1933) sau Panoza ce se fixează în puncte simetrice pe oasele parietale, potcoava exercitînd o tracțiune pe craniu cu o greutate ce crește progresiv la 8—12 kg, timp de 30—45 zile; se aplică apoi un corset gipsat tip Minerva. **T.C.** halo-pelvică a fost imaginată de W. Green

(1924), folosită prima dată de Hodgson din Hong-Kong (1958) și perfecționată de Parry și Nikel; se compune dintr-un cerc metalic care se fixează prin patru șuruburi în tabla externă a craniului; pe acest cerc se exercită o tracțiune directă la pat sau prin montarea a patru tije verticale se solidarizează la bazin prin aparat gipsat sau prin alt cerc cu puncte de sprijin pe crestele iliace; tracțiunea se efectuează în axul coloanei vertebrale (cifoscolioze). **T.C.** bipolară se practică în fracturile instabile ale gambei sau în fracturile cominutive ale oaselor antebrațului (broșe deasupra și dedesubtul focarului de fractură). **T.C.** poate fi și indirectă prin benzi adezive de leucoplast sau prin intermediul unor ghetre din piele sau de gips (la copii — fracturi femur, luxație congenitală șold). Se va urmări permanent evitarea complicațiilor locale (escare, flebotromboze) sau generale (congestie pulmonară, litiază renală etc.).

TRANSPLANTAREA BICEPSULUI FEMURAL, intervenție chirurgicală ce are drept scop restabilirea extensiei active și blocării genunchiului — funcții pierdute prin paralizia cvadricepsului. Pentru refacerea funcției pierdute prin paralizia cvadricepsului, prin metoda substituirii active se recurge la transpoziția pe rotulă a capetelor distale ale mușchilor biceps și semimembranos, mușchi inervați de nervul sciatic. Se mai poate utiliza în același scop și mușchiul tensor al fasciei lata și mușchiul semitendinos. Operația constă în dezinserția distală a mușchilor amintiți și schimbarea sensului lor de acțiune prin transpoziția anterioară subtegumentară și ancorarea pe aparatul extensor al genunchiului, în special pe rotulă. Tehnica chirurgicală: bolnavul în decubit ventral, în ușor Trendelenburg, pentru a se ușura întoarcerea venoasă și a diminua sîngerarea; anestezie rahidiană (*Notă*: 1) nu se utilizează banda Esmarch sau manșeta pneumatică și 2) în timpul pregătirii operației, se asigură posibilitatea de a se întoarce bolnavul intraoperator cu fața în sus, în care scop unul dintre cîmpurile sterile mari va fi petrecut între membre, acoperind membrul sănătos); se incizează în partea laterală a spațiului popliteu și se descoperă tendonul mușchiului biceps; se descoperă și nervul peronier comun care va fi protejat; capătul distal al mușchiului biceps este individualizat și dezinserat de pe capul peronier; se ancorează tendonul bicipital cu un fir rezistent de ață și se continuă disecția în sens cranial, mobilizînd în parte și scurta porțiune a bicepsului de pe diafiza femurală; disecția trebuie continuată cranial pînă la jumătatea coapsei pentru a se asigura mușchiului transplantat un unghi favorabil de acțiune; în unghiul superior al plăgii se decolează tegumentele de pe fascia lata și în lăcașul rezultat se introduce capătul tendonului recoltat; închiderea plăgii; dacă se folosește și mușchiul semimembranos, se practică și o incizie pe marginea medială a spațiului, se izolează capătul distal al mușchiului cu cele trei inserții ale sale; se ancorează capătul muscular și se eliberează în sens cranial pînă la jumătatea coapsei; se tunelizează tegumentele din dreptul canalului Hunter și după introducerea capătului muscular în tunelul creat se închide și această plagă; se întoarce bolnavul cu fața în sus și se execută o incizie verticală medio-rotuliană care evidențiază rotula și tendonul cvadricipital; digital și instrumental (cu ajutorul unei pense lungi se creează două tunele subtegumentare orientate de la rotulă spre cele două capete musculare, care urmează să fie transpoziționate; cu ajutorul unei pense puternice, cele două capete tendinoase sînt aduse în dreptul rotulei; cu ajutorul unei dălți scobite se creează în rotulă un șanț în care capetele tendoanelor transpoziționate sînt introduse și suturate sub tensiune (cu genunchiul în extensie); aparat gipsat pelvi-podal pentru trei săptămîni; recuperare funcțională susținută.

TRANSPLANTAREA MUSCULARĂ ÎN PARALIZIA RADIALĂ, intervenție chirurgicală care corectează poziția vicioasă a pumnului, asigură exten-

sia completă a degetelor și reanimează abducția și extensia policelui. Se practică: a) transpoziția capătului distal al mușchiului rotund pronator pe tendoanele celor doi extensori radiali ai carpului (ameliorarea extensiei pumnului); b) transpoziția flexorului cubital al carpului (cubital anterior) pe tendoanele extensoare ale tuturor degetelor, inclusiv pe lungul extensor al policelui (recuperarea extensiei degetelor) și c) transpoziția lungului palmar sau a unui flexor superficial (3 sau 4) pe tendonul lungului abductor și scurt extensor al policelui (reanimarea abducției și extensiei policelui). Tehnica operatorie : bolnav în decubit dorsal, cu membrul superior în abducție și sprijinit pe o măsuță; anestezie generală, bandă Esmarch sau manșetă pneumatică sau electrocoagulare (cea mai bună), izolarea membrului superior pînă la cot; incizie longitudinală de 7—8 cm, de la plica de flexiune a pumnului pe relieful flexorului cubital al carpului; se disecă cu grijă tendonul acestui mușchi și, după vizualizarea pachetului vasculo-nervos cubital, se dezinseră de pe piziform sau cît mai distal; se eliberează capătul proximal și se ancorează cu un fir de ață rezistent și se disecă cranial pe cca 8 cm; se decolează tegumentul cît mai posterior și se abandonează tendonul în plagă (ce se închide în două straturi); incizie transversală în pliul de flexiune a pumnului, de la relieful palmarului lung la apofiza stiloidă radială; se descoperă palmarul lung (cînd există) și teaca comună a lungului abductor și scurt extensor al policelui; se secționează palmarul lung de pe inserția distală, se disecă cît mai cranial și se ancorează cu un fir de ață; se deschide teaca grupului muscular abductor — extensor al policelui; se pune policele în extensie și abducție totală și se suturează palmarul lung, sub tensiune, la cele două tendoane (*Notă* : cînd lipsește palmarul lung, se recoltează de sub ligamentul anterior al carpului, flexorul superficial al inelarului sau mediusului, dar cu atenție pentru a nu leza nervul median; se închide plaga; se pune antebrațul în pronație și se practică o incizie pe fața dorsală, oblică în sus și în afară, orientată de la stiloida radială la un punct situat la patru laturi de deget cranial de cubitus; se ligaturează și secționează venele superficiale; se reperează fiecare tendon extensor și se trece pe după fiecare cîte un fir de ață; se reperează în unghiul superior al plăgii flexorul cubital al carpului ce se trece în loja posterioară; se trece tendonul flexorului cubital al carpului printr-o butonieră creată în fiecare tendon extensor (prima sutură se face la tendonul lungului extensor al policelui, apoi se fiexază la tendoanele celorlalte degete); fixarea tendonului transplantat se face cu fir de ață de fiecare unghi al butonierei de trecere; se închide plaga în două straturi; incizia pielii în treimea medie a antebrațului, pe 6—7 cm, pe linia care unește epicondilul lateral de stiloida radială, antebrațul fiind în semipronație; se pătrunde în spațiul dintre brahioradial și extensorii radiali ai carpului; se descoperă inserția sidefie a tendonului rotund pronator pe diafiza radială, care se dezinseră cu o răzușă ascuțită și se ancorează tendonul cu un fir de ață; se izolează la același nivel tendoanele celor doi extensori radiali ai carpului; în aceștia se face cîte o butonieră prin care se trece capătul liber al rotundului pronator, care se fixează cu fire de ață (fixarea se face cu pumnul în extensie); se închide plaga; aparat gipsat pentru trei săptămîni, cu degetele și pumnul în extensie.

TRANSPLANT OSOS, fragment osos cu vascularizația complet întreruptă transferat la același individ dintr-o parte în alta sau de la un organism la altul. Transplantul poate fi: *autogen* (autotransplant; transplantare de țesut osos dintr-o parte în alta la același individ, transplantul avînd același fond genetic cu receptorul), *izogen* (izotransplant; transplantare de țesut osos între indivizi cu aceeași bază genetică: gemenii monozigoți; histocompatibilitate), *alogen* (alotransplant; transplantare de țesut osos de la un individ din aceeași specie

avînd baze genetice diferite; incompatibilitate histologică), *xenogen* (xenotransplant; transplantare la un individ a țesutului provenit de la altă specie; incompatibilitatea histologică mare). Osul se poate transplanta fie pe țesut osos (*transplant ortotopic*), fie în alt țesut (*transplant heterotopic*). Transplantele pot fi: *proaspete* (folosite imediat după recoltare) sau *conservate* (folosite după o perioadă de conservare; bancă de oase). În chirurgia ortopedică, se folosesc transplante de segmente osoase (os în totalitate: periost, corticală, spongie, măduvă osoasă) sau transplante osteoperiostice, corticospongioase sau spongioase. Primele T. O. la animale au fost făcute de Ollier în 1867, făcînd o diferențiere a transplantelor (autogen, alogen, xenogen); contribuții importante au avut Barth (1893), Axhausen (1909), Al. Rădulescu (1925): „Greffes et transplants osseux chez l'homme"), Juvara, Cosăcescu, Climescu etc. Relația celulă capabilă de osteoformare — nutriție bună — stimul constituie baza vindecării fracturilor și integrării T. O.

TRANSPOZIȚIA MUȘCHIULUI TIBIAL POSTERIOR PE FAȚA DORSALĂ A PICIORULUI, intervenție chirurgicală ce substituie activ nervul sciatic popliteu extern, afectat. Tehnica operatorie: bolnavul în decubitus dorsal, cu membrul inferior sprijinit în regiunea gleznei cu un săculeț cu nisip; rahianestezie sau anestezie peridurală; incizie orizontală la nivelul tuberculului scafoidian; se dezinseră tendonul tibial; se mobilizează tendonul cît mai cranial și se abandonează în plagă, care apoi se suturează; incizie pe fața medie ală a gambei, la un lat de palmă deasupra vîrfului maleolei interne; se extrage prin plagă tendonul tibialului posterior, care se ancorează cu un fir de ață; incizie verticală deasupra gleznei la un lat de deget lateral de creasta tibiei; se îndepărtează lateral tendonul tibialului anterior: se menajează pachetul vasculo-nervos și se înlătură cu bisturiul membrana interosoasă, creînd un orificiu între tibie și peroneu; se introduce o pensă subțire dinainte — înapoi și se apucă firele de ancorare a tendonului recoltat și care se aduce în loja anterioară a gambei; se închide plaga de pe fața internă a gambei; incizie pe fața dorsală a piciorului (în mijlocul ei) și în dreptul cuneiformului lateral; se scheletizează cu răzușa și se forează un tunel în cuneiformul lateral; din plaga de la nivelul piciorului se creează un tunel subcutanat ce merge în sus la nivelul gleznei pînă în plaga anterioară de pe gambă; se trece tendonul tibialului posterior prin acest tunel; se închide plaga de deasupra gleznei; cu piciorul în flexie dorsală se reinseră tendonul pe cuneiformul lateral; se închide plaga; aparat gipsat pentru 3 săptămîni.

TRANSPOZIȚIA MUȘCHIULUI TRAPEZ PE HUMERUS (operația Mayer), intervenție chirurgicală ce se practică în vederea substituirii mușchiului deltoid paralizat sau insuficient. Constă din dezinserția fasciculului spinoclavicular al trapezului, alungirea capătului dezinserat printr-un fascicul de fascia lata și reinserarea acestuia pe diafiza humerală în dreptul inserției deltoidiene. Tehnica chirurgicală: anestezie generală; bolnavul cu toracele ridicat, cu un sac de nisip sub omoplatul respectiv, se izolează umărul, fosa supraclaviculară și treimea superioară a brațului; se izolează membrul superior în cîmpuri sterile pentru a putea fi manevrat; se izolează și fața laterală a coapsei de unde se prelevează o lamă de fascia lata de cca 5/14 cm; incizie în „Y" sau în epolet, cu o prelungire pe fața laterală a brațului; incizia curbă urmărește spina omoplatului, articulația acromio-claviculară și clavicula, iar prelungirea va porni de la articulația acromio-claviculară în jos spre V-ul deltoidian; se decolează lamboul cutanat din fosa supraclaviculară și cu o răzușă se dezinseră fibrele trapezului de pe spina omoplatului și claviculă, mobilizînd mușchiul cît mai medial (cu atenție, să nu se lezeze pediculele vasculo-nervoase musculare); se dăl-

tuieşte în acromion un şanţ ce va servi drept scripete de reflexie a neotendonului ce se va crea; se învăluieşte capătul muscular dezinserat în lama de fascia lata; capătul lamei se fixează cu fire separate de aţă, se plicaturează şi se practică o tubulară a ei; se tunelizează deltoidul de sus în jos, în dreptul V-ului, fibrele se disecă evidenţiindu-se diafiza humerală; se creează două orificii etajate în diafiză; prin tunelul creat în deltoid se introduce capătul neotendonului; un ac Deschamps se introduce cu vîrful în orificiul inferior şi se scoate prin cel superior; în orificiul său se introduc capetele firului de ancoraj al neotendonului; se trage acul cu fire cu tot prin orificiul inferior, concomitent cu ducerea braţului în abducţie; se înnoadă firele de ancoraj; sutura plăgilor; aparat gipsat cu braţul în abducţie de 70—80° pentru trei săptămîni.

TRAUMATISM (**leziune traumatică**), ansamblul tulburărilor de ordin local şi general produse prin acţiunea unui agent vulnerant asupra organismului, agent a cărui forţă depăşeşte rezistenţa ţesuturilor asupra cărora acţionează. T. reprezintă un capitol deosebit de important al patologiei chirurgicale. Traumatologia se ocupă cu studiul T. iar în cadrul ei, traumatologia osteoarticulară studiază T. aparatului de susţinere şi mişcare. Ca urmare a creşterii frecvenţei şi gravităţii accidentelor de muncă, de circulaţie şi de sport au crescut frecvenţa, complexitatea şi gravitatea leziunilor traumatice în general, a T. aparatului locomotor, în particular. În etiologia T. se întîlnesc factori mecanici (T. mecanice), factori fizici (T. fizice), factori chimici (T. chimice) sau factori biologici (T. biologice). Factorii mecanici (căderi, lovituri, loviri) produc T. prin obiecte ascuţite sau tăioase (cuie, sîrme, şpanuri, cuţite, lame, fragmente de sticlă, fragmente de os sau de lemn), obiecte contondente cu diverse forme geometrice, mai mult sau mai puţin regulate (pietre, bîte, bare, scaune, scări, piese grele etc.), arme de foc, suflu sau hiperpresiune atmosferică (presiune aerodinamică) şi presiunea crescută a unor lichide (presiune hidrodinamică). Obiectele ascuţite şi cele tăioase produc plăgi prin înţepare sau plăgi prin tăiere, iar obiectele contondente produc contuzii, plăgi contuze, striviri, fracturi, amputaţii traumatice etc. Armele de foc produc leziuni traumatice variate uneori foarte grave sau chiar mortale prin alice, gloanţe, schije, sau suflu, interesînd deseori mai multe ţesuturi şi organe. Factorii fizici produc leziuni traumatice diverse, dar bine codificate, în raport cu factorul incriminat: arsuri (căldură, electricitate, raze solare, radiaţii), degerături (frig), electrocutare (electricitate), iradiere (radiaţii). Factorii chimici produc leziuni traumatice denumite coroziuni (acizi şi baze caustice), în realitate tot arsuri, a căror profunzime este legată de concentraţia şi timpul de acţiune al substanţei caustice. Factorii biologici produc leziuni traumatice prin înţepături (plăgi prin înţepare), muşcare, strivire. Unii autori includ aici şi leziunile produse de bacterii şi ciuperci. În funcţie de integritatea pielii, T. se împart în T. *închise* (păstrarea integrităţii pielii) (contuzie fără sau cu ruptură de organe importante, entorsă, fractură închisă. luxaţie închisă) şi T. *deschise* (soluţie de continuitate a pielii) (plagă, contuzie deschisă sau plagă contuză, fractură deschisă, luxaţie deschisă). La examenul clinic al T. trebuie avute în vedere următoarele elemente: localizare, formă, dimensiune, direcţie, aspect (culoare, relief), profunzime, prezenţa şi tipul hemoragiei, alte particularităţi în raport cu felul T., eventual prezenţa corpilor străini. *Sediul leziunii* traumatice este indicat folosind reperele şi liniile convenţionale din anatomia topografică. Forma leziunii se va exprima prin figuri geometrice cunoscute (cerc, pătrat, romb, triunghi, unghi drept sau unghi ascuţit) sau prin asemănarea cu unele obiecte sau corpuri bine cunoscute: liniară, arciformă, stelată, semilunară, fuziformă, piriformă, cilindrică, sferică. Totdeauna se va evita

Scanned with OKEN Scanner

comparaţia unei leziuni cu o formă sau un obiect puţin cunoscut. Se vorbeşte de leziune neregulată, cînd forma unei leziuni nu poate fi comparată cu nici un obiect cunoscut. În acest caz însă, conturul leziunii şi dimensiunile sale în diferite direcţii vor fi riguros descrise şi uneori desenate. Dimensiunile unei leziuni traumatice (lungime, lăţime, grosime, profunzime) se vor măsura cu unităţile de măsură admise (centimetru, milimetru etc.). Direcţia axelor leziunii (sau axul lung) este menţionată în caz de plăgi, echimoze, rupturi viscerale etc. Aspectul leziunii se referă la culoarea zonei lezate şi a tegumentelor din jur (escoriaţii, echimoze, eritem), precum şi la relieful leziunii, care este condiţionat de edem, hematom, fragmente osoase deplasate sau extremităţi osoase luxate. Profunzimea leziunii este apreciată clinic (inspecţie, palpare, manevre speciale), instrumental (stilet butonat, sondă, ac gros de seringă sau trocar etc.) sau chirurgical (în scop explorator sau terapeutic). Se va consemna cu grijă prezenţa în ţesuturi a diverşilor corpi străini: resturi de haine, fragmente de sticlă, de metal sau lemn, pămînt, pietriş, zgură, materiale plastice, schije, capse, alice sau chiar gloanţe, rugină, ulei, smoală, vopsea ş. a. În plăgi şi fracturi deschise, va fi menţionată hemoragia, importanţa şi tipul său. Vor fi notate, de asemenea, modificările tisulare din imediata vecinătate a leziunii traumatice: echimoze, edem, hemartroză sau hidrartroză, urme de praf de puşcă etc. În leziunile traumatice mai vechi, se pun în evidenţă semne de vindecare, deosebit de importante şi pe prim plan medico-legal. Semnele radiologice completează examenul clinic şi orientează conduita de tratament mai ales în fracturi, entorse grave, plăgi diverse cu retenţie de corpi străini, politraumatisme etc. Tipul şi gradul leziunilor tisulare traumatice variază în raport de: natura agentului vulnerant, forţa şi timpul de acţiune, precum şi de structura (rezistenţa) ţesutului sau ţesuturilor interesante. Se pot produce tulburări funcţionale trecătoare (stupoare traumatică), soluţii de continuitate în diverse structuri anatomice (plăgi tegumentare, rupturi sau secţiuni tendinomusculare, nervoase sau vasculare, fracturi, rupturi de organe), pînă la distrugeri totale, constînd în necroze tisulare variabile ca întindere. Oragnismul răspunde la acţiunea agentului traumatic prin manifestări locale şi generale în care este implicat, în primul rînd, sistemul nervos. Manifestarea generală cea mai importantă este şocul traumatic, şoc care se instalează în T. de o anumită intensitate. Pe plan local, prin acelaşi mecanism reflex, se produc modificări neurovasculare: o zonă de vasoconstricţie la periferia zonei traumatitzate cu tendinţă la delimitarea zonei de necroză şi în afara acesteia, o zonă de vasodilataţie, care înlesneşte resorbţia şi eliminarea resuturilor necrozate şi a eventualilor corpi străini. În general, manifestarea locală comună este necroza tisulară, care este rezultatul acţiunii directe a agentului traumatic asupra celulelor, pe de o parte, şi rezultatul ischemiei tisulare prin distrugerea capilarelor intercelulare, pe de altă parte. Necroza tisulară este urmată de hiperemie locală, edem, exudat şi infiltrat celular. Leziunile histologice posttraumatice variază în raport cu structura oricărui ţesut (piele, ţesut subcutanat, muşchi şi tendoane, vase sanguine şi limfatice, nervi, articulaţii şi oase). Modificările locale parcurg 3 etape succesive. În prima etapă se elimină ţesuturile necrozate, în etapa a II-a se formează ţesutul de granulaţie, iar în etapa a III-a are loc cicatrizarea şi epidermizarea plăgii. T. pot da complicaţii locale, specifice fiecărei leziuni traumatice, şi complicaţii generale (lipotimie, sincopă cardiacă, sincopă respiratorie, embolia grăsoasă, embolia gazoasă, diabet traumatic, tulburări psihice (agitaţia neuropsihică asemănătoare cu criza de delirium tremens, psihoză). Tratamentul leziunilor traumatice poate fi medicamentos, fizical, ortopedic sau chirurgical, în funcţie de tipul lezional, vechimea accidentului, vîrsta pacientului şi dotarea serviciului.

Traumatismele nervilor periferici, leziuni ce pot apărea și după traumatisme închise (contuzii, compresiuni, alungiri, rupturi) sau deschise (plăgi). Nervii periferici pot fi striviți pe planurile osoase (nervul radial, nervul cubital, nervul sciatic), pot fi comprimați (prin garou ținut mult timp, prin calus osos, prin fracturi sau luxații, prin hematoame, prin proteze etc.), pot fi elongați (luxații, fracturi) sau secționați (plăgi — cuțit, arme de foc, ciob de sticlă etc.). Leziunile nervilor sînt împărțite în trei categorii: întreruperea totală a elementelor nervoase (a axonilor și tecilor Schwann) — neurotmesis; întreruperea numai a axonilor, tecile Schwann fiind intacte — axonotmesis; contuzia nervilor, cu întreruperea temporară a funcției de conducere nervoasă, fără leziuni structurale — neurapraxie. Plăgile nervilor se pot solda cu secțiuni parțiale sau totale. Cicatrizarea unui nerv se face prin procese de degenerare și de regenerare. Între capetele nervoase se poate dezvolta un bloc de țesut conjunctiv ce restabilește continuitatea nervoasă, dar nu și funcționalitatea sa. După sutura unui nerv secționat se constată o degenerescență a axonilor capătului periferic, cu regenerarea celulelor lui Schwann la capătul central. Regenerarea se face lent (1 — 2 mm pe zi). În vederea diagnosticării unei leziuni nervoase, la orice traumatizat se va cerceta sensibilitatea și mobilitatea periferică (mișcări): atitudine caracteristică în raport cu nervul lezat, anestezie sau hipoestezie a tegumentelor, modificarea reflexelor osteotendinoase și cutanate; uneori apar dureri, furnicături (parestezii), absența mișcărilor. Tratamentul este în funcție de timpul scurs de la accident: în plăgile recente, cu secțiunea nervului, se indică sutura primară de urgență (toaleta mecanică, chimică și chirurgicală a plăgii, izolarea capetelor nervului secționat, sutura epinervului cu fire separate iresorbabile): în leziunile închise, se intervine secundar peste 2—4 săptămîni, dacă se constată semne de degenerescență (electrodiagnostic); în leziunile vechi, se practică neuroliză (eliberarea nervului), sutură, autografă (segment dintr-un nerv de importanță mai mică) sau grefă pediculară în doi timpi; în leziunile foarte vechi ale nervilor motori, se practică transpoziția de tendoane pentru a recupera parțial funcția mușchilor cu inervația paralizată, artrodeze sau tenodeze.

Traumatismele vaselor sanguine, traumatisme ce cuprind contuzii, rupturi sau plăgi.

Contuziile arteriale sînt leziuni traumatice caracterizate prin infiltrație hemoragică într-o tunică a peretelui arterial (internă, medie sau externă) sau în toate tunicile. Se produc de asemenea mici rupturi la nivelul tunicii interne (endoteliale) medii sau, mai rar, la nivelul tunicii externe (adventicială). Mecanismul de producere este direct (lovirea vasului pe un plan osos — artera humerală) sau indirect (comprimarea vasului de către un fragment osos basculat după o fractură sau luxație). Local, are loc un proces de tromboză însoțit de un spasm imediat, trecător. Trunchiul arterial se transformă într-un cordon subțire, rigid, nepulsatil (vasoconstricție). Acest spasm arterial se însoțește de dureri, paloarea tegumentelor, edem, cianoză (cînd se asociază și spasmul venelor); puls periferic absent. Durerile sînt vii, continue, nu se calmează prin imobilizarea membrului și iradiază în segmentul distal al acestuia. Lipsa de sînge în vasele nervilor va produce paralizii periferice. Tegumentele sînt reci. Evoluția este favorabilă sau spre gangrenă sau spre tulburări circulatorii cronice. Tratamentul se aplică de urgență și numai într-o unitate sanitară: se administrează vasodilatatoare, se practică infiltrații periarteriale cu novocaină 1%; se administrează novocaină 1% și anticoagulante (heparină) intravenos. Lipsa de răspuns pozitiv la tratamentul medicamentos aplicat indică intervenția chirurgicală (arteriografie, evacuarea trombusului și sutură sau grefă vasculară; ligatura arterială este ultima resursă terapeutică).

Rupturile arteriale apar după un T. puternic, cu producerea unui hematom (pulsatil), hematom ce se mărește progresiv. Pulsul periferic este absent. Arteriografia (injectare de substanță opacă în sistemul vascular arterial și evidențierea traiectului prin radiografie) efectuată de urgență arată întreruperea continuității lumenului vascular cu pătrunderea substanței opace în hematomul arterial. Se intervine chirurgical de urgență (sutura arterei; rezecția sa și înlocuirea cu un grefon, excepțional ligatură).

Plăgile arteriale se caracterizează prin hemoragii externe mari, dar uneori aceste plăgi sînt uscate (lipsa hemoragiei prin restrîngerea tunicii interne în lumenul vasului și formarea unui tromb mic), cu pericol de hemoragie secundară. Alteori se formează un hematom pulsatil difuz sau circumscris ce se transformă ulterior într-un anevrism arterial sau arterio-venos (cînd s-a lezat concomitent și vena ce însoțește artera). Tratamentul este o urgență medico-chirurgicală: hemostază provizorie la locul accidentului (→ *primul ajutor medical în hemoragiile membrelor*); sutură arterială sau grefă; ligatură excepțională.

TROMBOFLEBITĂ POSTTRAUMATICĂ ȘI POSTOPERATORIE, afecțiune venoasă (superficială sau profundă) determinată de asocierea a trei factori principali: leziunea endotelială, staza sanguină și hipercoagulabilitatea, avînd potențial emboligen, cu un prognostic sever. Se caracterizează printr-o incidență crescută, care în ortopedie se ridică la cca 20—25 %. Tromboza venelor periferice poate determina ulterior embolia arterelor organelor vitale (plămîni, inimă, creier), cu infarct consecutiv, dînd bolii un caracter de urgență medicală și ducînd uneori spre moarte în cîteva minute. De aceea, se impune luarea unor măsuri profilactice obligatorii. Aceste măsuri vor fi canalizate spre cei trei factori patogeni importanți. La baza profilaxiei, vor sta trei obiective: lupta împotriva hipercoagulabilității sanguine, tratamentul anticoagulant și înlăturarea stazei sanguine. Hipercoagulabilitatea, depistată după un traumatism sau înaintea unei intervenții ortopedico-chirurgicale, se combate prin administrarea de heparină (5000 U.I. calciparină, cu două ore înainte de intervenție, apoi cîte 5 000 U.I. la fiecare 8 ore, în medie 7 zile, pînă ce bolnavul se poate mobiliza). Tratamentul anticoagulant, antigangrenant implică folosirea unor medicamente de tipul dextranului (perfuzie simultană anesteziei), dipiridamolului, fenilbutazonei, aspirinei, clofibratului. Prevenirea stazei sanguine se realizează prin: a) menținerea și restabilirea debitului cardiac, avînd în vedere că posttraumatic și postoperator precoce se produce o scădere netă a debitului sanguin la nivelul membrelor inferioare, chiar cu 50 % din valoarea inițială; restabilirea debitului cardiac și prevenirea stazei se realizează prin perfuzii zilnice cu soluții izotonice (glucoză 5 %) sau macromoleculare, timp de 4—7 zile postoperator sau posttraumatic, împiedicînd astfel agregarea trombocitelor; b) activarea circulației venoase la nivelul gambelor prin stimularea contracțiilor mușchiului triceps cu un curent galvanic slab, prin flexii ritmice ale piciorului, cu ajutorul unor motorașe electrice sau prin masaje ale moletelor; bolnavul va efectua mișcări active de flexie și extensie ale piciorului pe gambă (5 min pînă la o jumătate de oră) sau i se vor face masaje ușoare la ambele membre inferioare; c) membrele inferioare se vor ține pe o pernă, la 30° deasupra nivelului cordului (pentru a ușura întoarcerea venoasă); d) mobilizarea precoce a bolnavului operat (coborîrea din pat chiar în ziua operației; mișcări respiratorii profunde; plimbări prin cameră); e) purtatul unui bandaj elastic ce crește viteza de circulație în rețeaua profundă (să nu fie prea strîns pentru a nu comprima vasele poplitee). La toate aceste măsuri se adaugă un act ortopedico-chirurgical blînd, cu hemostază îngrijită, fără delabrări de țesuturi, cu anestezie corespunzătoare. Incidența crescută a **T.P.** și **P.** impune luarea de măsuri preventive, iar practica

medicală a dovedit că procedînd astfel, numărul cazurilor scade evident, de la cca 20% la cca 2—3%, iar moartea prin embolizarea organelor vitale devine excepţională.

TUBERCULOZĂ OSTEO-ARTICULARĂ, localizare a bacilului Koch, în aparatul locomotor, produsă mai ales la copii, adolescenţi şi adulţii tineri. Are o frecvenţă în regres datorită generalizării vaccinării BCG, depistării precoce a cazurilor, tratamentului corect al tuberculozei pulmonare, creşterii nivelului de trai în condiţii igienice bune. Apare în perioada secundară (de generalizare) a tuberculozei, bacilul Koch pătrunzînd în articulaţie pe cale hematogenă (complex primar ganglio-pulmonar sau digestiv), limfatică (leziune bacilară situată distal — spina ventosa) sau prin contiguitate (de la o tensinovită tuberculoasă, osteită periarticulară sau abces rece migrator). Se localizează în ordinea frecvenţei la: coloana vertebrală, şold, genunchi, cot, gleznă, pumn, umăr, sacro-iliacă etc. Localizarea iniţială este osoasă (medulo-haversită proliferativă, cu resorbţie osoasă şi producere de foliculi tuberculoşi) sau sinovială (sinovită granulară, apoi sinovită sero-fibrinoasă şi fungoasă — „tumoră albă"); se ajunge în final la o artrită supurată (puroi grunjos verzui, cu miros fad) cu producere de caverne osoase (cazeum, puroi, sechestre mici), fără remaniere osoasă (tuberculoza osteo-articulară are caracter eminamente distructiv). La nivelul părţilor moi, apar abcese reci osifluente sau artrifluente (*abcesul* rece). Bolnavul prezintă la debut semnele generale ale infecţiei tuberculoase (astenie, inapetenţă, adinamie, scădere în greutate, subfebrilitate, transpiraţii profuze nocturne), acuză dureri la efort, apoi continue şi se constată tumefierea articulară, atitudine antalgică, limitarea mişcărilor. În perioada de stare, durerea se accentuează, articulaţia devine globuloasă, cu piele lucios-albicioasă, circulaţie venoasă colaterală, iar la palpare se evidenţiază îngroşarea părţilor moi periarticulare. Adenita satelită este puţin dureroasă. Apar abcese reci şi atitudini vicioase reductibile iniţiale şi fixate ulterior, sau chiar luxaţii. După tratament şi în timp, apare stabilizarea şi repararea leziunilor (retrocedarea tumefacţiei, uscarea abceselor, cicatrizarea fistulelor, ameliorarea stării generale). Examenul radiografic evidenţiază în perioada de debut o demineralizare a epifizelor, cu estomparea contururilor osoase, pensarea spaţiului articular (uzură cartilaj articular) sau lărgirea spaţiului articular prin distensie (sinovită), iar, uneori, tomografia poate evidenţia mici caverne sau zone de liză subcondrală; în perioada de stare se constată: micşorarea netă a interliniei articulare, apariţia de geode, sechestre osoase, atitudini vicioase sau luxaţii; în cazurile de T.O.-A. neinfectată nu există reacţie periostală. În faza de reparare a leziunilor, în jurul geodelor, apare un proces de condensare osoasă (chenarul de doliu al lui Ménard), anchiloze osoase sau fibroase. Examenul de laborator evidenţiază: V.S.H. crescută (test evolutiv), anemie, leucocitoză cu neutrofilie şi limfocitoză, gamma-globuline crescute, IDR pozitiv, reacţie focală Koch pozitivă inactivarea leziunilor articulare şi alterarea stării generale la 24—72 ore de la injectarea a 10—40 U. tuberculină PPD); izolarea B.K. (semn de certitudine) din lichiul articular, conţinutul geodelor sau din ganglioni — examen direct pe lamă (metoda Ziehl — Vielson), însămînţare pe medii de cultură speciale (Löwenstein-Petrognani etc.) sau inoculare la cobai (rezultat la 6—8 săptămîni). Diagnosticul diferenţial se face cu: reumatismul poliarticular acut, osteomielita cronică fistulizată, osteocondroza de creştere, artropatia hemofilică, tumorile osoase, distrofiile osoase, poliartrita reumatoidă, artroza, artropatia tabetică, artritele specifice, discopatia etc. Tratamentul este medical (tuberculostatice în asociere şi fără întrerupere: hidrazida acidului izonicotinic 12—15 mg/kg corp + streptomicină 1 g pe zi—3 luni, apoi 3 g pe săptămînă—

12—18 luni; se asociază și cu alte tuberculostatice: etambutol, rifampicină 10—15 mg/kg corp; injectare locală intraarticulară sau intraoseoasă la 4 zile interval de: streptomicină 0,5—1 g în ser fiziologic și de H.I.N. în soluție 2,5%—150 mg; controlul audiogramei și probelor hepatice; repaus absolut; alimentație echilibrată; cură heliomarină sanatorială în absența leziunilor pulmonare evolutive; vitamine), chirurgical (sub protecția tuberculostaticelor; chiuretajul geodelor și plombajul cu spongie; sinovectomia; rezecția articulară și artrodeza; punctia evacuatoare și terapeutică a abceselor reci; extirparea abceselor reci ramolite) și ortopedic (imobilizare în aparat gipsat pentru anchilozare în poziție funcțională, pentru repaus regional sau pentru corectarea atitudinilor vicioase; imobilizare pe pat tare pentru 3—6 luni).

TUMOAREA CU CELULE GIGANTE (tumoarea cu mieloplaxe), tumoare osoasă benignă, osteolitică a țesutului spongios. Incidența tumorii este de pînă la 20% din totalul tumorilor scheletului. Apare cu frecvență maximă între 20—30 de ani, mai ales la sexul feminin (75% din totalul de cazuri). Localizarea este foarte variată, putînd apare în orice segment scheletic. Mai frecvent afectează extremitatea inferioară a femurului, extremitatea superioară a tibiei și peroneului, apoi epifiza distală a radiusului și extremitatea proximală a humerusului. În afară de oasele lungi, tumoarea poate apare și pe sacru sau aripile iliace, la nivelul coloanei vertebrale (mai rar) interesînd îndeosebi corpul vertebral. Clinic, simptomatologia tumorii este redusă. Debutul poate fi brusc, cînd în prezența unui traumatism minor apare o fractură. Frecvent însă, debutul poate fi insidios, prin dureri reduse ca intensitate, de tip reumatic sau nevralgic, care evoluează astfel în timp îndelungat. Mai tîrziu, poate apare și tumefacția regiunii afectate, tumoarea fiind elastică sau dură, neaderentă de planurile superficiale cu circulație colaterală și hipertermie slab dezvoltate față de tumorile maligne. Ganglionii regionali nu sînt interesați, iar starea generală nu este afectată. Macroscopic, tumoarea este roșu-brun colorată, cu consistență variabilă, bine delimitată, separată de măduva osoasă, fiind înconjurată de o corticală osoasă sau de o capsulă fibroasă, care trimite septuri fibroase sau lamele osoase în interior, delimitînd alveole pline cu sînge coagulat. Microscopic tumoarea este constituită din două tipuri de elemente: celule gigante (20—80 microni) multinucleate, de tip osteoclastic, cu 10—1000 nuclei grupați central și stroma alcătuită din celule mononucleate fusiforme sau ovalare, bogat vascularizată. Radiologic, tumoarea se caracterizează prin prezența unei zone de osteoliză, de obicei excentrică, situată în zona metafizo-epifizară, deformînd regiunea și subțiind corticala. În interiorul imaginii de intensitate redusă, pot apare septuri despărțitoare, care compartimentează tumoarea, dînd aspectul de „fagure de miere" sau „bule de săpun". În stadiile avansate, tumoarea mult extinsă, apare pe radiografie ca o formațiune de intensitatea țesuturilor moi, cu o corticală mult subțiată și împinsă la exterior, din cauza presiunii tumorii, dar păstrîndu-și continuitatea. Variantele aspectului radiografic depind de localizarea și stadiul de evoluție al tumorii. Diagnosticul diferențial se face cu: chistul osos esențial, fibromul neosificant, angiomul osos, chistul anevrismal, plasmocitomul și sarcomul osteolitic. Evoluția tumorii este în general benignă, cu o dezvoltare lentă, progresivă. În cursul evoluției tardive, unele cazuri pot prezenta caractere de malignitate și pot da metastaze. Tratamentul este chirurgical, conduita fiind în funcție de tipul histologic și dimensiunile tumorii. În formele regresive, se practică chiuretajul tumorii și plombajul cavității reziduale, cu grefoane osoase autogene. Succesul depinde de calitatea chiuretajului, care trebuie să realizeze o veritabilă rezecție endocavitară. În formele extensive, se practică rezecția segmentară, în țesut

perfect sănătos, cu reconstituire osteoplastică a segmentului rezecat. Această metodă este cea mai indicată, prevenind degenerarea malignă sau recidivele repetate.

TUMORI OSOASE, boli cu evoluție benignă sau malignă, caracterizate prin proliferarea autonomă a celulelor care intră în structura osului. Structura complexă a țesutului osos și a osului ca organ, multitudinea și diversitatea țesuturilor care participă la alcătuirea parenchimului tumorilor maligne primitive osoase, precum și dificultatea de a diferenția cu certitudine leziunile displazice de cele maligne, fac clasificarea **T.O.** deosebit de dificilă. Conform clasificării O.M.S. la baza acesteia stau localizarea anatomică, tipul histologic și gradul de malignitate. **T.O.** sînt:

A. Tumori producătoare de țesut osos: 1) Benigne: → *osteom*; → *osteom osteid* și → *osteoblastom benign*; 2) Maligne: → *osteosarcom* (sarcom osteogenetic); → *osteosarcom parostal* (osteosarcom juxtacortical);

B. Tumori producătoare de țesut cartilaginos: 1) Benigne: → *condrom*; → *osteocondrom*; condroblastom benign; fibrom condromixoid; 2) Maligne: → *condrosarcom*; condrosarcom juxtacortical; condrosarcom mezenchimal;

C. Tumori cu celule gigante (osteoclastom);

D. Tumori ale măduvei osoase: sarcom Ewing; → *reticulosarcom osos*; limfosarcom osos; → *mielom multiplu*;

E. Tumori vasculare: 1) Benigne: → *hemangiom osos*; → *limfangiom intraosos*; → *glomangiom* (tumoare glomică); 2) Intermediare sau nedeterminate: → *hemangioendoteliom*; hemangiopericitom; 3) Maligne: → angiosarcom;

F. Tumori ale țesutului conjunctiv: 1) Benigne: → *fibrom desmoid*; → *lipom*; 2) Maligne: → *fibrosarcom*; → *liposarcom*; mezenchimom malign; sarcom nediferențiat;

G. Alte tumori: cordom; → *adamantinomul* oaselor lungi; → *neurinomul osos* (nevrilenom); neurofibrom;

H. Tumori neclasate: → *chist osos solitar*; → *chist anevrismal*; → *chist osos juxtaarticular*; → *fibrom neosificant* (lacună fibroasă metafizară); → *granulom eozinofil*; → *displazie* fibroasă; → *miozită* osifiantă; → tumoarea brună din hiperparatiroidism.

U, X

UNGHIE ÎNCARNATĂ (onyxis), leziune a unghiei halucelui ce pătrunde în profunzimea pliului periungheal, cu fenomene inflamatorii ale pliului și muguri cărnoși supurați. Este favorizată de o încălțăminte nefiziologică, o deviere în valgus a halucelui sau o tăiere incorectă a unghiei. Se poate însoți de supurație, limfangită, osteită a falangei distale. Tratamentul este profilactic (pedichiură corectă, încălțăminte fiziologică) și chirurgical (excizia unei porțiuni din unghie împreună cu matricea respectivă, respectînd patul ungheal).

XANTOM OSOS, tumoră benignă rară a osului formată din țesut adipos și celule xantomatoase caracteristice. Clinic, evoluează insidios, fără simptomatologie caracteristică. Radiologic, se prezintă ca o zonă de intensitate redusă, cu contururi regulate, care subțiază corticala osului. Tratamentul este chirurgical, metoda aleasă fiind în funcție de dimensiunile tumorii și de localizare. În tumorile mici se practică chiuretajul cavității și umplerea ei cu grefe spongioase, iar în cazul xantoamelor mari, care subțiază mult corticala osului, se face rezecție segmentară cu osteoplastie și osteosinteză.

Scanned with OKEN Scanner

Tehnoredactor: MARILENA DAMASCHINOPOL

Coli de tipar: 23
Bun de tipar: 16 VI 1987

c. 68 I. P. Informația,
str. Brezoianu nr. 23–25,
București

Scanned with OKEN Scanner